11.

A33

B 455

BRITISH MEDICAL
Library
ASSOCIATION

Digitized by the Internet Archive
in 2021 with funding from
Wellcome Library

https://archive.org/details/s6550id1398079

BRITISH MEDICAL ASSOCIATION Library

Begründet von **H. Auspitz** und **F. J. Pick.**

ARCHIV

für

Dermatologie und Syphilis.

Unter Mitwirkung von

Prof. M'CALL ANDERSON, ARNING, Prof. BEHREND, Dr. BESNIER, Prof. BERGH, Prof. BOECK, Prof. DUHRING, Prof. v. DÜRING, Dr. EHRMANN, Dr. ELSENBERG, Prof. EPSTEIN, Dr. FABRY, Prof. FINGER, Dr. J. GRÜNFELD, Prof. HASLUND, Prof. v. HEBRA, Prof. HALLOPEAU, Dr. C. HERXHEIMER, Dr. HOCHSINGER, Dr. HOROVITZ, Prof. JADASSOHN, Prof. JANOVSKY, Prof. JARISCH, Dr. JOSEPH, Prof. KÖBNER, Prof. KOPP, Prof. LANG, Dr. LEDERMANN, Prof. ŁUKASIEWICZ, Dr. LUSTGARTEN, Dr. du MESNIL, Prof. MRACEK, Prof. NEUMANN, Dr. OBERLÄNDER, Prof. PETERSEN, Prof. POSPELOW, J. K. PROKSCH, Prof. REDER, Prof. RIEHL, Prof. RILLE, Prof. RÓNA, Dr. O. ROSENTHAL, Dr. SCHIFF, Dr. SCHÜTZ, Dr. SCHUSTER, Dr. SCHUMACHER, Dr. SZADEK, Prof. TARNOWSKY, Dr. TOUTON, Dr. ULLMANN, Dr. VEIEL, Dr. v. WATRASZEWSKI, Prof. WELANDER, Dr. WINTERNITZ, Prof. WOLFF, Dr. v. ZEISSL

und in Gemeinschaft mit

Prof. Caspary, Königsberg — Prof. Doutrelepont, Bonn — Prof. Kaposi, Wien — Prof. Lesser, Berlin — Prof. Neisser, Breslau

herausgegeben von

Prof. F. J. Pick in Prag.

Fünfzigster Band.

Mit achtzehn Tafeln.

Wien und **Leipzig.**
Wilhelm Braumüller,
k. u. k. Hof- und Universitätsbuchhändler.
1899.

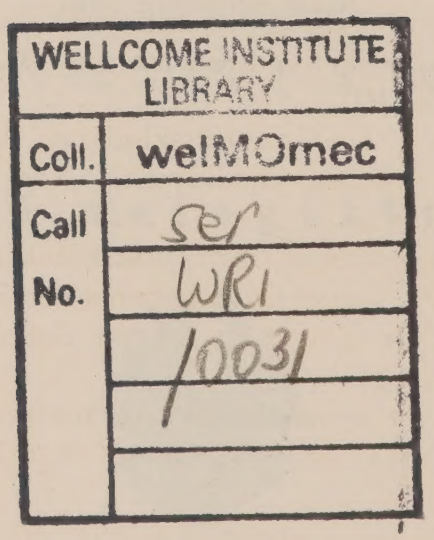
WELLCOME INSTITUTE LIBRARY
Coll. welMOmec
Call No. Ser WR1 /0031

K. u. k. Hofbuchdruckerei A. Haase, Prag.

BRITISH MEDICAL ASSOCIATION Library

Inhalt.

Original-Abhandlungen.

Pag.

Dermatologische Abtheilung der allgemeinen Poliklinik in Turin (Prof. Dr. Peroni). Syphiloderma haemorrhagicum adultorum. Von Dr. G. Piccardi, Assistent. (Hierzu Taf. I.) 3

Kritisches und Experimentelles zur Lehre von den Antipyrinexanthemen. Nach Versuchen des Herrn Geheimrath Prof. H. Köbner. Von Dr. Wilhelm Wechselmann, Berlin 23

Aus der königl. dermatolog. Universitätsklinik zu Breslau. Ueber die Hautveränderungen bei lymphatischer Leukaemie und bei Pseudoleukaemie. Von Dr. Felix Pinkus, ehem. Assistenten der Klinik. (Hierzu Taf. II—VI.) 37, 177

Aus der k. k. dermatologischen Klinik des Prof. F. J. Pick in Prag. Ueber einen Bacterienbefund bei Pemphigus vegetans nebst Bemerkungen zur Differentialdiagnose zwischen Diphtherie- und Pseudodiphtheriebacillen. Von Docent Dr. Ludwig Waelsch, I. Assistent der Klinik 71

Aus dem pathologisch-anatomischen Institute und der dermat. Klinik in Wien. Ein weiterer Beitrag zur Aetiologie des Ecthyma gangraenosum. Von Dr. Fritz Hitschmann und Dr. Karl Kreibich. (Hierzu Taf. VII u. VIII) 81

Aus der dermatologischen Universitätsklinik zu Breslau. Zur Pathogenese der gonorrhoischen Epididymitis Von Dr. Paul Witte, Assistenzarzt der Klinik 89

Aus der k. k. dermatologischen Universitätsklinik des Hofrathes Prof. Dr. Kaposi in Wien. Ueber Endotheliome der Haut. Von Phil. u. med. Dr. Eduard Spiegler, Docent an der Wiener Universität. (Hierzu Tafel IX—XIV.) 163

Aus Dr. A. Natanson's Augenheilanstalt in Moskau. Zur Structur des Hauthorns (Cornu cutaneum palpebrae). Von Dr. Alexander Natanson. (Hierzu Taf. XV.) 203

Aus der dermatologischen Universitätsklinik des Hofrath Prof. Dr. Kaposi in Wien. Histologie des Pemphigus der Haut und der Schleimhaut. Von Dr. Karl Kreibich, I. Assistent der Klinik 209, 375

Aus Prof. Welander's Klinik am Krankenhause St. Göran zu Stockholm. Ueber die Behandlung einiger Fälle von Augenblennorrhoe mit Largin. Von Johan Almkvist, Assistenzarzt am Krankenhause St. Göran zu Stockholm 229

Pag

Die Schnellfärbung des Neisser'schen Diplococcus in frischen nicht fixirten Präparaten. Von Dr. Uhma, Lemberg 241

Aus der Klinik für Haut- und Geschlechtskrankheiten des Prof. A. Gay zu Kasan. Die günstige Wirkung der Röntgenstrahlen auf den Lupus und deren Nebenwirkung auf die Haut und ihre Anhangsgebilde. Von Dr. J. Himmel, Assistent an der dermatologischen Klinik. (Hierzu Taf. XVI.) 323

Mittheilung aus der Abtheilung für Haut- und venerische Krankheiten des St. Stephanspitals in Budapest. Zwei Fälle einer mit Epidermolysis bullosa consecutiver Hautatrophie, Epidermiscysten und Nagelverkümmerung einhergehenden Hautkrankheit. Von Prof. Dr. S. Róna. (Hierzu Taf. XVII u. XVIII.) 339

Ein Fall von Hypotrichosis. (Alopecia congenita.) Von Dr. Felix Pinkus in Berlin 347

Aus der königl. dermatologischen Universitätsklinik zu Breslau. Ueber die Pityriasis lichenoides chronica (psoriasiform-lichenoides Exanthem). Von Dr. Fritz Juliusberg, Assistenzarzt an der Klinik . 359

Lichen atrophicus und Vitiligo. Von W. Orbaek, ehem. Assistent der dermatol. Poliklinik Kopenhagens 393

Bericht über die Leistungen auf dem Gebiete der Dermatologie und Syphilis.

Verhandlungen der Berliner dermatologischen Gesellschaft 99

Verhandlungen der New-York Dermatological Society 102

Verhandlungen der New-York Academy of Medicine 123

Verhandlungen des Vereines Ungarischer Dermatologen u. Urologen 245

Hautkrankheiten 259, 399

Geschlechts-Krankheiten 140, 289, 419

Buchanzeigen und Besprechungen 315, 435

Varia 318, 438

Register für die Bände XLVI—L.

I. Sach-Register 439

II. Autoren-Register 468

Originalabhandlungen.

BRITISH MEDICAL Library ASSOCIATION

Dermatologische Abtheilung der allgemeinen Poliklinik in Turin
(Prof. Dr. Peroni).

Syphiloderma haemorrhagicum adultorum.

Von

Dr. **G. Piccardi,**
Assistent.

(Hierzu Taf. I.)

Seit dem Jahre 1855 wurde besonders von deutschen und amerikanischen Autoren (Smith, Jenkins, Bärensprung, Epstein, Ritter)[1]) angegeben, dass bei hereditär-syphilitischen Kindern bisweilen Hämorrhagien an der Haut und an inneren Organen in Erscheinung treten. Behrend[2]) aber gebührt das Verdienst, die verschiedenen Symptome dieser Hämorrhagien zu einem Bilde vereinigt und als einzige Ursache derselben die syphilitische Infection festgestellt zu haben; er stellt somit eine besondere Krankheitsform auf, welche er Syphilis haemorrhagica neonatorum nannte, welche durch Haut-Ecchimosen, Nabelblutungen und Enterorrhagien, durch Haematurie und ausgedehnte Blutungen an jedem beliebigen Organe im Anschluss an zufällige Läsionen charakterisirt ist. Diese Krankheitsform, welche anfangs namentlich von Pettersen[3]) in Zweifel gezogen wurde, indem er dieselbe viel mehr einer mycotischen Infection als der syphilitischen zuschreiben wollte,

[1]) Citate von E. Petersen: Ueber Syphilis haemorrh. neonatorum. Archiv f. Derm. u. Syphilis. 1883, pag. 509.

[2]) S. Behrend: Ueber Syphilis haemorrh. neonatorum. Berliner med. Gesellsch. 1877. — Deutsche Zeitschrift f. prakt. Medicin 1878.

[3]) Petersen: Ueber Syphilis haemorrh. neonat. Arch. f. Derm. und Syph. 1883, pag. 509; 1884, pag. 375.

wurde später namentlich durch den von demselben Behrend[1]) gebrachten statistischen und klinischen Bericht, und von anderen Autoren bestätigt und fast einstimmig zugegeben; so namentlich auch durch Deahna, Weiss,[2]) Andronico,[3]) De Luca,[4]) ferner durch pathologisch-anatomische Untersuchungen von Mračeck,[5]) welcher an der Hand zahlreicher Autopsien und histologischer Untersuchungen ein geradezu vollendetes Bild dieser Veränderungen darstellte.

Aber im Gegensatz zur Syphilis der Neugeborenen, welche sich in einem ganz besonderen Krankheitsbilde, dessen vorherrschenden Charakter Hämorrhagien der inneren Organe und der Haut bilden, äussert, wurden von Behrend, Horowitz,[6]) Aimar[7]) und anderen Autoren syphilitische Hämorrhagien bei Erwachsenen beschrieben, welche ausschliesslich nur an der Haut localisirt sind und in der secundären Periode auftreten; sie werden meistens von anderen syphilitischen Exanthemen begleitet und zeigen sich ganz besonders an solchen Hautgebieten, in denen überhaupt sehr leicht auch Circulationsstörungen stattfinden. In der Regel vereinzelnt auftretend, sind sie nicht richtig erkannt worden, so dass die syphilographischen Werke, welche der Beschreibung der maculösen, papulösen, pustulösen und ulcerösen Syphilide den weitesten Spielraum gönnen, diese hämorrhagischen Veränderungen der secundären Periode ganz übersehen oder nur flüchtig erwähnen.

Soviel ich weiss, hat bis jetzt noch Niemand histologische Untersuchungen über diesen Gegenstand angestellt, um die Pathogenese desselben zu erforschen, wie dies Mračeck be-

---

[1]) Behrend: Ueber Syph. haemorrh. neonat. Archiv f. Dermat u. Syph. 1884, pag. 57.

[2]) M. Weiss: Ueber Nabelblutungen d. Neugeb. Prager Vierteljahresschrift 1879.

[3]) Andronico: Contributo allo studio della sifilide emorragica dei neonati. Archivio di pat. infantile. Ao. 4, f. 4. Giorn. ital. delle malatt. venerée e della pelle. 1886, f. 4.

[4]) De Luca: Sifilide emorragica dei neonati. Ibidem.

[5]) Mračeck: Ueber Syphilis haemorrh. neonatorum. Archiv für Derm. u. Syph. 1887, pag. 117.

[6]) Horowitz. Zur Kenntniss der hämorrhagischen Syphilis. Arch. f. Derm. u. Syph. 1896, pag. 351.

[7]) Aimar. Arch. f. Derm. u. Syph. 1889, pag. 286.

züglich der hämorrhagischen Syphilis der Neugeborenen gethan hat. Unna's [1]) Werk über die Histopathologie der Hautkrankheiten, welche der Histologie der syphilitischen Exantheme einen grossen Raum widmet, und die jüngste ausgezeichnete Arbeit von Mantegazza [2]) über die syphilitischen Dermatosen, welches alle früheren diesen Gegenstand betreffenden Untersuchungen zusammenfasst und einen bedeutenden neuen Beitrag persönlicher Beobachtungen liefert, schweigen sich über das Syphiloderma haemorrhagicum vollständig aus.

Nachdem ich nun Gelegenheit hatte, an der dermatologischen Abtheilung der allgemeinen Poliklinik einen Fall von Syphiloderma haemorrhagicum secundarium zu beobachten, und da mir Prof. Peroni, dem ich hier hiefür meinen besten Dank sage, gestattete, die histologische Untersuchung des Falles in dem der Abtheilung beigefügten Laboratorium durchzuführen, halte ich es sowohl vom wissenschaftlichen als auch vom praktischen Standpunkte für nicht ganz nutzlos, die Ergebnisse meiner Untersuchung hier zu veröffentlichen.

Der Kranke, welcher mir das Material zu diesen Untersuchungen bot, N. N., 38jähr. Färber aus Turin, hatte weder früher an allgemeinen Krankheiten gelitten, noch zeigte er gegenwärtig irgend welche Störungen, welche eine Neigung zur Haemophili hätten feststellen lassen. Im vergangenen Jahre bekam er eine Gonorrhoe, von welcher er gegenwärtig vollständig geheilt ist. Er ist kein Trinker, raucht mässig. — Am 13. September 1897 kam er auf unsere Abtheilung; die klinische Untersuchung ergab Folgendes: er ist ein gracil gebauter, mittelgrosser Mann mit regelmässigem Knochenbau, schwach entwickelter Musculatur, mit spärlichem Paniculus, von blasser Farbe. Im Bereiche der Haut ist mit Ausnahme einiger oberflächlicher Varicen an den Unterschenkeln nichts besonderes bemerkbar. Die inneren, sowie die Sinnesorgane sind vollständig normal. Bei der Untersuchung der Genitalien bemerkten wir an der Haut des Gliedes u. zw. am Dorsum, im vorderen Drittheil, ein wenig nach rechts von der Mittellinie, ein oberflächliches Geschwür mit undeutlichen Rändern, welches nur wenig secernirte; darunter ein Infiltrat der normalen Haut, welches die Grenzen des Geschwüres ein wenig überragte. Neben diesen Charakteren liessen die knorpelartige Härte, das Fehlen von Reaction in der umgebenden Haut, der Mangel jeglichen Schmerzes uns die unzweifelhafte Diagnose eines syphilitischen Primär-

[1]) Die Histopathologie der Hautkrankheiten v. Dr. P. G. Unna. Berlin 1894.

[2]) U. Mantegazza. Sulle dermatosi sifilitiche. Giorn. ital. delle mal. veneree e della pelle 1895, f. III e IV.

affectes stellen, welcher 5 Tage nach dem letzten und 15 Tage nach dem vorletzten Coitus in Erscheinung getreten war. Die Inguinaldrüsen, jederseits in der Zahl von 3 oder 4 beweglich, schmerzlos, an der rechten Seite, das ist an der Seite des Geschwüres, etwas stärker vergrössert, befestigten nur die gestellte Diagnose. Unter Sublimatwaschungen und localer Behandlung heilte das Geschwür in ungefähr 20 Tagen mit Hinterlassung einer harten, pigmentirten, gut umschriebenen Narbe.

In der Folge liess sich nun der Kranke entgegen unserer Aufforderung nicht früher sehen als im November desselben Jahres, als die Erscheinungen der secundären Periode bereits in voller Entwickelung waren. Die specifischen Infiltrate der inguinalen Lymphdrüsen bestanden noch, und die der cervicalen und epitrochlearen waren noch hinzugekommen, so dass sie zusammen die Merkmale einer Panadenopathia syph. darboten. Am grössten Theile der Haut hatte sich ein papulöses Exanthem entwickelt, das aus verschieden geformten und verschieden aussehenden Efflorescenzen bestand. Am Rücken und an den Seiten des Stammes fanden sich kleine lichenähnliche Papeln von Stecknadelkopf- bis Hirsekorngrösse, welche sich namentlich an der Mündung der Haartalgfollikel entwickelt hatten und in Folge dessen grösstentheils von einem Haare durchbohrt waren, eine conische Gestalt besassen, eine dunkelrothe Farbe zeigten, welche an der Peripherie heller wird und allmälig verschwindet. Einige waren an der Spitze von leicht ablösbaren kleinen Schüppchen bedeckt; sie waren in Gruppen oder Ringen angeordnet (Lichen syphiliticus).

An den unteren Extremitäten dagegen, und ganz besonders an den Unterschenkeln fanden sich neben Gruppen kleiner Papeln auch einzelne grössere in spärlicher Zahl, welche Linsengrösse erreichten, keine bestimmte Anordnung und auch keine deutlichen Beziehungen zu den Varicositäten zeigten; je nach dem Stadium ihrer Entwickelung konnte man an ihnen alle die verschiedenen Färbungen von Blutaustritten bemerken: vom lebhaften Roth über Dunkelroth bis Blau und Schwärzlich. Sie waren zumeist rund, vom gesunden Gewebe scharf abgegrenzt, über das sie sich 3—4 Mm. hoch erhoben, hart anzufühlen; bei Fingerdruck änderten sie sich nur sehr wenig; sie fanden sich meist zerstreut und nur an wenigen Stellen confluirten 2 oder 3 miteinander.

Der Allgemeinzustand des Kranken war wesentlich verändert; er war äusserst abgemagert, sehr anämisch, klagte über grosse Schwäche, Kopfschmerz, besonders in der Stirngegend, und rheumatoide Schmerzen in den Gelenken, die ihn namentlich des Abends plagten. Nach einigen Tagen trat auch eine specifische Iritis und ein neuer Nachschub hämorrhagischer Papeln an den Unterschenkeln auf. Um die locale Wirkung von Calomel auf die Papeln zu studiren, wurde zunächst als Therapie eine Einpinselung mit Calomel-Traumaticin nach der Vorschrift des Dr. Peroni [1]) vorgenommen, und wir erzielten dadurch thatsächlich eine

[1]) G. Peroni. Un nuovo metodo per rapidamente guarire le manifestazioni cutanee della sifilide tardiva. Giornale della R. Ac. di medicina di Torino 1892.

bedeutende Veränderung an den eingepinselten Punkten. Da wir dieselben jedoch in Anbetracht des Allgemeinzustandes für unzureichend erachteten, leiteten wir eine Injectionscur, täglich 1 Cgr. Sublimat, ein. Nach 30 Injectionen hatte sich der Zustand des Patienten in auffallender Weise gebessert: der allgemeine Ernährungszustand hatte sich gehoben, Kopfschmerz und rheumatoide Schmerzen hatten nachgelassen, die Iritis war geheilt, fast alle lichenartigen Papeln waren verschwunden; die hämorrhagischen Papeln hatten sich zum grössten Theile abgeflacht und intensivere Pigmentationen von dunkel- oder gelbrother Farbe hinterlassen, welche noch durch einige Monate bestehen blieben. Weiterhin stellten sich bei dem Patienten keine Haut- oder andere syphilitische Erscheinungen ein, ausgenommen einige Anfälle von rheumatischen Schmerzen in den unteren Gliedmassen. Dessungeachtet wiederholte er noch zwei oder drei Mal die Injectionsbehandlung mit Sublimat und nahm in den Zwischenzeiten ungefähr 100 Gr. Jodkali ein.

Histologische Untersuchung: Zum Zwecke der histologischen Untersuchung wurde aus der Hinterfläche des rechten Unterschenkels ein Hautstückchen in der ungefähren Grösse von 2 Quadratctm. ausgeschnitten, welches neben Epidermis und Derma auch noch ein genügendes Stück des Unterhautzellgewebes umfasste; auf diesem Stückchen fanden sich 3 hämorrhagische Papeln in der ungefähren Grösse einer kleinen Linse, die wenige Tage vorher aufgetreten waren. Das Stückchen wurde in der Art in vier Theile getheilt, dass von jedem Theile senkrecht durch eine Papel gehende Schnitte gewonnen werden konnten. Je eines derselben wurde in absolutem Alkohol, in Müller'scher Flüssigkeit, nach Zenker und nach Flemming gehärtet; die ersten drei wurden in Paraffin, das letztere in Celloidin eingebettet, und nach den gewöhnlichen Methoden mit Haematoxylin Bizzozero's, mit Chloralhaematoxylin, mit Pikrocarmin, Alauncarmin, nach der Van Giesonschen Methode gefärbt; ferner nach der Protoplasmafärbung Unna's mit polychromen Methylenblau und folgender Entfärbung mit der Glycerinäthermischung, mit polychromen Methylenblau und Tanninentfärbung; ferner nach der electiven Färbung zur Darstellung des Fibrins und der Mikroorganismen nach Weigert, zur Darstellung der elastischen Fasern mit Orcein nach Unna-Taenzer und nach Mibelli, zur Darstellung der karyokinetischen Figuren mit Saffranin nach Babes, der eingeschlossenen Körperchen nach Russel; ferner mit Thionin und folgender Entfärbung mit Formalin nach

Winkler, um die sogenannten tingiblen Körperchen darzustellen, und endlich nach der Methode von Gram und Ziehl Gabbert behufs Nachweises der gewöhnlichen Mikroorganismen, und nach der Methode von Giacomi zum Nachweise der Lustgarten'schen Bacillen.

Um mich nun bei diesem Gegenstande nicht länger aufzuhalten, muss ich sagen, dass die Untersuchung auf Mikroorganismen nach den gewöhnlichen Methoden immer negative Resultate ergab; ebenso gelang es mir nicht, die tingiblen Körperchen Winkler's [1]) zu sehen. Auch muss ich sagen, dass ich mich mit dieser Untersuchung nicht viel abgegeben habe, da ja der Autor selbst auf diese Körperchen kein sehr grosses Gewicht legt, nachdem er sie auch bei anderen Hautkrankheiten, wie z. B. Lupus gefunden hat.

Die Untersuchung der Schnitte, welche theils am einzelnen, theils aber auch zur Beobachtung der Gefässveränderungen serienweise vorgenommen wurde, ergab folgende Resultate:

Die Epidermis bietet keine bemerkenswerthen Veränderungen; das Stratum corneum ist dünn, in allen Schnitten gleichförmig, in seinen oberen Lagen gelockert, zeigt keine Spur von Zellkernen mehr. Das Stratum lucidum fehlt vollständig, so dass das verhornte Gewebe direct an das Malpighi'sche angrenzt. In den nach Van Gieson gefärbten Schnitten nimmt das Stratum corneum eine intensive Gelbfärbung an, welche plötzlich mit einer scharfen Grenze aufhört, wo das darunter liegende Zellgewebe beginnt, dessen Protoplasma eine gelbrothe Färbung besitzt. Das Stratum granulosum fehlt fast gänzlich und wird nur von wenigen verlängerten und von oben nach unten abgeflachten Zellen gebildet, welche nur in einer Reihe und in grossen Abständen von einander angeordnet erscheinen; sie besitzen bisweilen nur einen Kern, zumeist jedoch mehrere intensiv gefärbte und enthalten in ihrem Protoplasma zahlreiche Keratohyalinkörnchen von verschiedener Gestalt und Grösse, die sich nach den verschiedenen Kernfärbemethoden stark färben, ganz besonders mit Haematoxylin. Ausser diesen wenigen granulirten Zellen an der

[1]) F. Winkler. Ueber tingible Kugeln in syphilitischen Producten. Arch. f. Derm. u. Syph. Bd. XLVI, 1898.

Grenze des Stratum corneum finden sich hier auch noch andere Zellen von ovaler Gestalt, mit ihrem Längsdurchmesser parallel der Haut gerichtet, ohne Keratohyalin, welche alle Charaktere der Zellen des Stratum spinosum zeigen, nur dass ihnen die Protoplasmafortsätze fehlen oder kaum nur angedeutet sind. Das Stratum Malpighi wird von 4 oder 5 Reihen von Riffelzellen gebildet, welche mit Cilien versehen und mit interciliaren Räumen normal angeordnet erscheinen. In diesen letzteren, welche bisweilen erweitert sind, finden sich Leukocyten, die zumeist eine intensive Kernfärbung annehmen und plattgedrückt und verlängert, sich der Form der intercellulären Räume anschmiegen. In den interciliaren Canälen sieht man auch Spindelzellen, vollgeladen mit gelblichem Pigment, in welchen man keine Kerne mehr unterscheiden kann. Es handelt sich wahrscheinlich um Leukocyten, welche als Phagocyten zerstörte rothe Blutkörperchen aufgenommen haben. Die Zellen der basalen Schicht sind in senkrechter Richtung zur Oberfläche der Haut etwas verlängert und zumeist sehr reich an Pigment, welches jedoch keine regelmässige Vertheilung aufweist, so dass die basalen Zellen an manchen Stellen nur sehr wenige Körnchen oder gar kein Pigment enthalten, während an anderen Stellen auch noch die darüberstehenden Zellen ihr Protoplasma damit infiltrirt zeigen. Manche Retezelle zeigt um den Kern mehr oder weniger deutlich ausgesprochene hydropische Degeneration. Die mit Mitosen versehenen Zellen übersteigen nicht die gewöhnliche in normaler Haut gefundene Zahl. An jenen Punkten, wo die Epidermis die Infiltrate bedeckt, welche das Centrum der Papel bilden, erscheinen die Papillen etwas abgeflacht und dementsprechend sind die intrapapillaren Zapfen verkürzt. In den Papillen findet sich leichte Infiltration, welche hauptsächlich aus Rundzellen und rothen Blutkörperchen gebildet wird; sie folgt stets den Capillargefässen, welche erweitert und mit Blut angefüllt sind, so dass man dieselben bis in die Spitzen der Papillen als Canälchen verfolgen kann, in denen die rothen Blutkörperchen ihre Anordnung in Geldrollenform bewahren.

Schwerere und wichtigere Veränderungen finden sich jedoch im Derma und im subcutanen Gewebe. In den gefärbten Prä-

paraten bemerkt man schon mit freiem Auge in der Mitte der Papel eine compacte Masse, welche intensiver gefärbt erscheint als die übrigen Theile des Schnittes und eine mächtige Anhäufung von Elementen an jener Stelle erkennen lässt. Bei Untersuchung mit schwacher Vergrösserung bemerkt man, dass diese Masse in der That aus einer dichten Zellinfiltration besteht, welche in den centralen Theilen so dicht gefügt ist, dass die ursprüngliche Structur des Derma dadurch vollständig verdeckt wird. An der Peripherie strahlt diese Infiltration allmälig auseinander, aber nicht in gleichmässiger Weise, sondern in Form von Streifen, welche den Gewebsspalten folgen und um die Gefässe, Schweissdrüsen und Haarfollikel und um die Musculi erectores am dichtesten sind.

Die Infiltration, welche in den tiefsten Lagen des Derma ihre grösste Intensität erreicht, wird nach aufwärts gegen die Epidermis zu immer geringer, steigt jedoch, indem sie den Capillaren folgt, selbst bis in die Spitzen der Papillen. In der Tiefe verliert sie sich im Unterhautzellgewebe, indem sie den Bindegewebsbalken zwischen den Fetttrauben folgt und sich um die Gefässe des Hypoderma am dichtesten anhäuft. Schon bei schwacher Vergrösserung zeigt diese Infiltrationsmasse besonders in den mit Haematoxylin und Eosin gefärbten Schnitten ein verschiedenartiges Aussehen, indem sie aus einer innigen Mischung von blauviolettgefärbten (Präparate mit Haematoxylinfärbung) und gelbroth oder blass gefärbten Elementen besteht, welche in den mittleren Theilen des Infiltrates gleichmässig gemischt erscheinen, während in den Streifen, in welche sich das Infiltrat an der Peripherie auflöst, zum Theile die einen, zum Theile die anderen vorherrschen. Weiter ist zu bemerken, dass, während in den oberflächlichen Theilen der Cutis die künstlich färbbaren (also bei genannter Färbung violettgefärbten) Theile die Hauptmasse bilden, in den tieferen Theilen derselben und im Unterhautzellgewebe die gelben Elemente überwiegen, die deutlich als rothe Blutkörperchen zu erkennen sind; dieselben bilden hier ausschliesslich compacte Massen, so dass sich zwischen ihnen kaum ein oder das andere anders gefärbte Element vorfindet, wie man das z. B. in Klatschpräparaten aus zu wenig verdünntem Blute, oder sagen wir besser,

aus zu wenig dünn aufgestrichenem Blute findet. Beobachtet man ferner das Infiltrat an solchen Stellen, wo dasselbe sehr deutlich entwickelt ist, immer mit schwacher Vergrösserung, genauer, so gelingt es, in demselben Spuren von Haarfollikeln und Schweissdrüsen zu unterscheiden. In zahlreichen Schnitten einer Serie konnte ich die Reste eines Follikels verfolgen, von dessen Innenwand sich das Haar entfernt hatte und den Kern eines Infiltrates bildete, so dass es den Anschein erweckte, als habe das Infiltrat seinen Ursprung im Umkreise des Haares genommen.

Ueber die Veränderungen der Gefässe des Derma und des Hypoderma, von denen einzelne bereits mit schwacher Vergrösserung wahrnehmbar sind, wollen wir später sprechen; für jetzt wollen wir die Constitution des Infiltrates genau beschreiben. In demselben kann man bei verschiedenen Färbemethoden mit stärkeren Vergrösserungen verschiedenartige Elemente unterscheiden: 1. Kleine Rundzellen mit spärlichem Protoplasma, zumeist mit nur einem, bisweilen aber auch zertrümmerten Kerne, welcher stets intensiv gefärbt erscheint. Diese machen die Hauptmasse des Infiltrates aus. 2. Sehr zahlreiche rothe Blutkörperchen, welche hier auf das innigste mit den anderen Elementen vermischt sind, dort aber in Streifen angeordnet erscheinen, welche der Richtung der Bindegewebsbündel folgen. Zum grössten Theile bewahren sie auch ihre normale Form, aber in dem Masse, als wir uns von dem Infiltrationsherde entfernen, zeigen sie sich mehr oder weniger verändert, bis sie endlich vollständig zerstört und auf einfache Granula von Blutpigment reducirt erscheinen. 3. Zellen von bedeutenderer Grösse als die vorhergenannten, von mannigfacher Gestalt, zumeist verlängert, oval, nierenförmig, spindelförmig, mit einem grossen, ovalen, schwachgefärbten, granulirten Kerne, welcher ein oder zwei Kernkörperchen enthält; diese Zellen stellen alle Stadien zwischen der sogenannten epitheloiden Zelle und dem fixen Bindegewebskörperchen dar. 4. Riesenzellen in der Zahl von 5—6 in jedem Präparate, von verschiedener, zumeist rundlicher oder dreieckiger Gestalt und wechselnder Grösse; ihr Protoplasma ist homogen oder granulirt; sie besitzen zahlreiche Kerne, welche an der Peripherie in einer oder mehreren Reihen

angeordnet sind. 5. In den nach der Methode Unna's mit polychromen Methylenblau und folgender Entfärbung mit der Glycerin-Aethermischung behandelten Präparaten findet man mitten im Infiltrate einige Zellen, welche etwas grösser sind als die gewöhnlichen Rundzellen, mit intensiv gefärbtem Kerne, granulirtem, gleichfalls stark gefärbtem Protoplasma, so dass bei manchen zwischen diesem und jenem gar kein deutlicher Unterschied besteht und sich das ganze Element als dunkle, granulirte Masse von rundlicher oder cubischer Gestalt darstellt; diese letztgenannten Zellen finden sich jedoch in bedeutend geringerer Zahl vor als die drei erstgenannten Arten. 6. In den nach der Unna'schen Methode gefärbten Präparaten findet man immer an der Peripherie des Infiltrates in der Umgebung der Gefässe und Schweissdrüsen zahlreiche Zellen von verschiedener Grösse, mit einem ovalen, tiefblau gefärbten Kerne, welcher von einem granulirten, rosa gefärbten Protoplasma umgeben ist. Einige besitzen polygonale, einige längliche Gestalt. Ihre Conturen erscheinen in der Regel infolge der verschiedenen Färbung des Protoplasmas deutlich; nur bei einigen Zellen zeigen sie sich verwischt, weil die Granula aus dem Bereiche der Zelle hinaustreten; an einigen Punkten sieht man auch kleine rosagefärbte Anhäufungen, offenbar herrührend von Zellen, deren Kern man nicht mehr sehen kann. Diese Zellen zeigen alle Charaktere der von Ehrlich beschriebenen und als granulirte oder Mastzellen bezeichnete Zellen. Während sich alle diese Zellen im Derma und in der Papillarschicht mehr oder weniger häufig vorfinden, wird das Infiltrat im Hypoderma ausschliesslich von kleinen, ein- oder mehrkernigen Rundzellen, von rothen Blutkörperchen, von wenigen epitheloiden und einzelnen Plasmazellen gebildet; Riesenzellen und die Ehrlich'schen granulirten Zellen fehlen hier vollständig.

Während man in der Mitte des Infiltrates Reste von Schweissdrüsen und Follikeln deutlich sehen kann, gelingt es nicht, Blutgefässe zu sehen; diese sind jedoch an der Peripherie sehr zahlreich und bilden die Centren zahlreicher neuer kleiner Infiltrationsherde, die aber niemals so dicht sind wie jenes Infiltrat, das den Kern der Papel bildet. Die Gefässe, besonders die Venen, erscheinen mit rothen Blutkörperchen vollgepfropft,

welche stellenweise ihre Form unverändert bewahren, stellenweise aber bedeutend verändert sind und eine granulirte gelbrothe Masse bilden; hier handelt es sich offenbar um echte Thrombose. Die Wände der Arterien und Venen bieten Veränderungen verschiedenen Grades, welche hauptsächlich die Adventitia und Intima betreffen, während die Media unverändert bleibt oder zwischen ihren Muskelfasern nur eine leichte Infiltration mit Rundzellen zeigt. So ist auch die Elastica nur an jenen Stellen verändert, wo der Process weit vorgeschritten ist; hier zeigt sie sich an ein oder mehreren Punkten unterbrochen und kann bisweilen vollständig verschwinden. Die Veränderungen der Adventitia werden durch mehr weniger dichte Infiltration mit kleinen Zellen dargestellt, welche an Stellen mit hochgradiger Veränderung eine vollkommene Hülle um das Gefäss bilden. Die Veränderungen der Intima schwanken von einer einfachen Schwellung des Endotheles bis zu einer mächtigen Proliferation desselben, welche bis zum vollständigen Verschlusse des Gefässlumens führen kann.

Auch die fibrilläre Substanz des Bindegewebes des Derma bleibt vom Entzündungsprocesse nicht unbeeinflusst: in der Mitte des Infiltrates erlaubt die dichte Anhäufung von Elementen nicht die Bindegewebsbündel zu sehen, nicht einmal in den mit Eosin oder nach der Van Gieson'schen Methode gefärbten Schnitten; an der Peripherie, wo die Infiltration geringer ist, erscheinen dieselben angeschwollen und verlieren bisweilen das Aussehen von Bündeln, indem sie sich als homogene Massen darstellen. In der Mitte des Infiltrates fehlen auch die elastischen Fasern oder sie werden durch die Elemente verdeckt; aber in den übrigen Theilen des Derma und im Papillarkörper zeigen sie nichts abnormes, sondern hier sieht man sie mittels der Orceinfärbung als feine, sehr reich verzweigte Fasern, welche die basale Schichte der Epidermis erreichen.

Nicht minder bedeutend sind die Veränderungen des Unterhautzellgewebes. Während aber im Derma die entzündliche Infiltration vorwaltet, herrschen hier die Gefässveränderungen und die Haemorrhagie vor. Rothe, zumeist unveränderte Blutkörperchen, vermischt mit spärlichen Rundzellen, folgen den Bündeln des Bindegewebes und den Rändern der Fettzellen

und bilden um dieselben ein mehr weniger regelmässiges Netz. An Stellen, wo die Blutaustritte einen höheren Grad erreichen, bilden sie ausgedehnte, in der Mitte compacte Flecken, von wechselnder Gestalt, welche an der Peripherie das gewöhnliche netzartige Aussehen annehmen. Kleinzellige Infiltration findet man hie und da immer im Umkreise kleiner Gefässe, welche in den Interstitien des Bindegewebes verlaufen. Zu bemerken ist die Thatsache, dass ich hier auch in einigen kleinen umschriebenen Herden mit intensiver Infiltration niemals Riesenzellen wahrnehmen konnte. Die Gefässe zeigen im Grossen und Ganzen dieselben Veränderungen wie jene des Derma; die Venen erscheinen ausgedehnt und voll von Blut; ihre äussere Hülle ist mit kleinen Rundzellen infiltrirt. Die Arterien zeigen ausser der kleinzelligen Infiltration der Adventitia die erwähnte gewöhnliche Endarteritis obliterans, welche selbst zum Verschlusse des Lumens führen kann, in der Art, dass sie sich an solchen Punkten als kleine Infiltrationsherde präsentiren, wo bald die Rundzellen, bald die Bindegewebselemente vorherrschen, je nachdem der Process mehr oder weniger vorgeschritten ist. Weder im Derma noch im Unterhautzellgewebe gelang es mir Gefässe zu finden, deren Wände in allen ihren Lagen ihren Zusammenhang verloren hätten. Dazu muss ich bemerken, dass ich in zwei oder drei Präparaten ein Bündel von Muskelfasern in einer Kreislinie angeordnet gefunden habe; es lag tief im Hypoderma und konnte infolge der Nachbarschaft eines grossen hämorrhagischen Herdes leicht die Meinung veranlassen, dass man einen Rest von Gefässwand vor sich habe. Die serienweise Untersuchung der Schnitte zeigte uns jedoch, dass es sich um einen Musc. erector handle.

Wenn wir nun die histologischen Charaktere dieser Herde zusammenfassen, so sehen wir, dass dieselben zum grossen Theile von denen einer syphilitischen Papel gar nicht differiren, oder besser gesagt, von der gewöhnlichen Structur einer Papel, welcher sich hier jedoch ein neuer, alle anderen überwiegender Charakter zugesellt, welcher der Dermatose ein eigenes Gepräge verleiht, nämlich die Hämorrhagie. Zu dieser kehren wir später anlässlich der Erörterung der Pathogenese wieder zurück; für jetzt wollen wir untersuchen, welche Charaktere

diese Efflorescenzen mit anderen syphilitischen Papeln gemeinsam haben. Der Form, der Grösse und der Gesammtheit der klinischen Symptome nach müssen diese Herde als lenticuläre Papeln angesehen werden, ihrer histologischen Structur nach gehören sie jedoch mehr zu den miliaren oder lichenoiden Papeln, deren wir, wie schon gesagt, spärliche auch an anderen Stellen der Haut unseres Patienten gefunden haben. Wenn wir nun das Verhalten dieser Papeln mit jenem anderer verwandter syphilitischer Dermatosen vergleichen wollen, will ich mich mit Ausserachtlassung der einschlägigen Arbeiten von Kaposi, Neumann, Cornil u. s. w. nur auf die jüngeren Arbeiten von Mantegazza und Unna beziehen. Das Factum, welches die Aufmerksamkeit zuerst in Anspruch nimmt, ist die mächtige Infiltration im Centrum der Papel; dieselbe beschränkt sich jedoch nicht auf das Stratum papillare und subpapillare, sondern erstreckt sich auch auf das Unterhautzellgewebe zwischen die Fettzellen und auf die Bindegewebsbalken, welche sich zwischen denselben vertheilen. Hier handelt es sich also um einen Entzündungsprocess, welcher mehr in die Tiefe greift als jener der gewöhnlichen syphilitischen Papeln, bei denen sich die Infiltration im Allgemeinen auf das oberflächliche und tiefe Rete beschränkt, aber nicht in das Hypoderma hinabreicht.

Wir haben gesehen, dass die Infiltration besonders um die Gefässe stark ausgeprägt ist, von denen sie ihren Ursprung genommen zu haben scheint; sehr mächtig ist sie jedoch auch um die übrigen Organe der Haut entwickelt: um die Schweissdrüsen, um die Musc. erectores und in ganz besonderer Weise um die Haarfollikel, welche das Centrum der Papel bilden. Dies ist einer jener Charaktere, welcher unsere Papeln den lichenoiden Papeln zugesellt, welche sich ja zumeist um einen Haarfollikel ausbilden. In noch höherem Grade thut dies ein anderer Charakter, nämlich die Anwesenheit von Riesenzellen. Wenn auch solche Zellen nicht ausschliesslich nur in lichenoiden Papeln vorkommen, sondern sich auch in lenticulären vorfinden können, so bilden sie doch nur bei jenen einen geradezu constanten Charakter, so dass sie den Verdacht hervorgerufen haben, es handele sich dabei um einen Mischprocess von Tuberculose und Syphilis, während sie in den lenticulären

Papeln nur einen gelegentlichen Befund darstellen, und Mantegazza, welcher diesem Gegenstande ein besonderes Augenmerk zuwendete, sie nur in einer von sechs von verschiedenen Kranken herstammenden Papeln gefunden hat. Er fand sie jedoch häufiger in der Periode der Resolution der Papel.

Eine andere bemerkenswerthe Thatsache ist das Fehlen von Riesenzellen im Unterhautzellgewebe, ein Charakter, welcher die in Rede stehende Dermatose von dem subcutanen Gumma unterscheidet, wo sich sehr zahlreiche Riesenzellen vorfinden und, wie Philipson[1]) nachgewiesen hat, ihren Ursprung von Fettzellen nehmen können. Bezüglich der Bedeutung der Riesenzellen ist es wohl nicht mehr nöthig, noch auf die Arbeiten von Heidenhein, Weiss, Ziegler, Bizzozero, Mortin einzugehen, welche denselben jeden specifischen Charakter absprechen, indem sie nachgewiesen haben, dass sie sich bei jedem chronischen Entzündungsprocesse, solchen durch in die Gewebe eingedrungene Fremdkörper hervorgerufenen mit inbegriffen, vorfinden können. Pellizzari und Mantegazza jedoch griffen wieder auf die alte Idee Kaposi's zurück, welcher wahrgenommen hatte, dass die miliaren Eruptionen der Syphilis, und das sind eben gerade jene, bei denen die Riesenzellen am zahlreichsten vorkommen, manchmal bei kachektischen, scrophulösen und tuberculösen Individuen sich vorfinden, und stellten mikroskopische Untersuchungen lichenoider Papeln von Individuen mit scrophulösem oder tuberculösem Habitus an; dabei kamen sie zu dem Schlusse, dass sich zwar keine positiven Anhaltspunkte für die Annahme einer wahren Symbiose beider specifischer Agentien bei den genannten Papeln ergaben, man aber doch zugeben müsse, dass der scrophulöse Boden geeignet sei, der syphilitischen Manifestation eine besondere Structur zu verleihen. Ich für meinen Theil muss bemerken, dass, wenn auch mein Patient, welcher ein lichenoides Syphilid am Körper und hämorrhagische Papeln an den Gliedmassen zeigte, gerade nicht robust war, doch auch durchaus kein Zeichen von Scrophulose oder Tuberculose bot, was auch Prof.

---

[1]) Philipson: Delle gomme sifilitiche e loro dipendenza da alterazioni vasali. Giorn. ital. delle malattie veneree e della pelle. 1898. fasc. IV.

Scarpa, Leiter der Abtheilung für Brustkrankheiten am allgemeinen Policlinicum, welcher den Patienten in bereitwilligster Weise untersucht hatte, bestätigte.

Hinsichtlich der Natur der Rundzellen, welche die Hauptmasse der Infiltration ausmachen, kann ich, obzwar ich mich neben den gewöhnlichen histologischen Färbungen der Präparate zu wiederholten Malen auch der von Unna für das Studium der Structur des Zellprotoplasma vorgeschlagenen Methode bedient habe, nichts Bestimmtes aussagen; so kann ich nicht sagen, ob der Beginn des Entzündungsprocesses in einer Wucherung der fixen Bindegewebszellen und Auswanderung von Leukocyten bestehe, oder ob er etwas secundärer sei, wie Unna annimmt, welcher dabei seinen Plasmazellen die grösste Wichtigkeit beimisst, oder ob diese plasmatischen Zellen nichts anderes seien als Uebergangsformen zwischen den Leukocyten und den fixen Elementen des Bindegewebes, und sich in Folge dessen das Ganze als nichts anderes darstellt, als gewöhnliche Leukocytenauswanderung mit folgender Organisation des Infiltrates, wie es der Annahme Neisser's entspricht. Ich habe meine besondere Aufmerksamkeit auf den Befund von Plasmazellen inmitten des Infiltrates gerichtet. Die Charaktere der Plasmazellen sind, ausser in den Arbeiten Unna's, in vollständiger Weise in einer Arbeit von Menahem Hodara[1]) zusammengefasst und genau beschrieben, worin er beweist, dass dieselben ein ausschliesslich pathologisches Product seien, nachdem er sie in den verschiedenen blutbildenden Organen im normalen Zustande vergeblich gesucht hatte. Bei der Behandlung mit polychromem Methylenblau zeigen die Plasmazellen reichliches Protoplasma in intensiver Färbung; sie haben einen mittelgrossen, zumeist excentrisch gelegenen Kern, welcher grosse Granula von Chromatin enthält; zumeist besitzen sie cubische oder rundliche Gestalt und keine Protoplasmafortsätze mehr. Von diesen Charakteren sind diejenigen, welchen der Autor das grösste Gewicht beimisst, der Reichthum an Protoplasma, welcher Unna zur Wahl des Namens Plasmazellen veranlasste, und die intensive Färbung, welche

[1]) Menahem Hodara. Kommen in den blutbereitenden Organen des Menschen normaler Weise Plasmazellen vor? Monatshefte f. prakt. Dermat. 1896. Nr. 2, Bd. XXII.

für Hodara einen absoluten Differentialcharakter darstellt, so dass nach ihm alle Zellen, die ein blasses Protoplasma besitzen, nicht als Plasmazellen angesehen werden dürfen. Nun habe ich nur sehr wenige Zellen gefunden, welche diese Charaktere besassen und auch von jenen Zellen, welche nach Unna als vom Bindegewebe herstammend angesehen werden müssen, verstehe ich nicht, warum sie nicht als grosse, aus den Gefässen ausgewanderte Leukocyten aufgefasst werden sollen, gleichwie die vielkernigen und kleinen Lymphocyten und die rothen Blutkörperchen, von denen das Infiltrat hauptsächlich gebildet wird. Auch glaube ich nicht, dass die gemeiniglich epitheloide Zellen genannten, mit hellem, länglichem nierenförmigen Kerne versehenen Zellen, welche offenbar bindegewebiger Natur sind, als Plasmazellen im Sinne Unna's angesprochen werden dürfen, wie dies Pelizzari[1]) meint.

Ohne ein Gutachten über eine Frage von derartiger Bedeutung abgeben zu wollen, genügt es mir zu bemerken, dass, solange das Problem der Natur der Infiltrationskörperchen bei den entzündlichen Processen ungelöst bleibt, ich die von Unna den syphilitischen Processen gegebene Bezeichnung „Plasmoma" ungerechtfertigt finde, insoferne sie den Ausdruck Granuloma ersetzen soll, welcher heute von der Pathologie sanctionirt ist.

Und nun kommen wir zu jenem Hauptcharakter, welcher die hier behandelte Krankheit von den übrigen syphilitischen Dermatosen unterscheidet, nämlich zur Hämorrhagie. Betrachten wir uns die Interpretation der Hauthämorrhagien im Allgemeinen und die der syphilitischen im Besonderen einen Augenblick etwas näher. Sack,[2]) welcher sich in einer interessanten und eingehenden Arbeit näher mit diesem Gegenstande beschäftigt, bringt nach einer Darlegung der Theorien von Stricker, Cohnheim, Arnold, Virchow, Recklinghausen, deren einige

[1]) Pelizzari: Im Capitel über die Syphilis in Trattato italiano di patologia e terapia medica: Maragliano und Cantani drücken sich bei der Besprechung der Histologie der Papel folgendermassen aus: „. . . . man sieht sehr genau die epitheloiden Zellen, welche heute mit grösserem Rechte von Unna als Plasmazellen bezeichnet werden."

[2]) A. Sack: Beiträge zur Kenntniss der Hautblutungen. Monatshefte für prakt. Dermatologie, Bd. XVII, Nr. 2—7—12. 1893. Bd. XX, Nr. 4—5. 1898.

eine Diapedese, andere eine Rexis annehmen, die Resultate zahlreicher histologischer Untersuchungen verschiedener Formen von Hauthämorrhagien, welche wenigstens zum Theile die Pathogenese dieser Veränderungen beleuchten. Bei einem Falle von Lungentuberculose im letzten Stadium, welche von zahlreichen Hauthämorrhagien begleitet war, bei einem Falle von Hauthämorrhagien in Folge diphtheritischer Infection, bei Fällen von Purpura hämorrhagica und Scorbut gelang es ihm inmitten oder in der Nachbarschaft der hämorrhagischen Herde Gefässe mit zerrissenen Wandungen zu sehen, aus welchen die Elemente des Blutes heraustraten. Daraus schloss er, dass in der Mehrzahl der nicht entzündlichen Hauthämorrhagien der Blutaustritt in Folge Zerreissung der Gefässwände stattfinde, während er für die Hämorrhagien bei entzündlichen Processen eine Diapedese annimmt. Sack gibt überdies einige Kriterien an, um zu unterscheiden, ob der Blutaustritt durch Diapedese oder Rhexis erfolgt sei; neben dem Zahlenverhältnisse zwischen rothen und weissen Blutkörperchen beachtet er namentlich die Anwesenheit von Fibrin in den hämorrhagischen Herden, um die eine Form von der anderen zu unterscheiden. Doch muss ich gestehen, dass es mir in dieser Hinsicht weder mit der Weigert'schen Fibrinfärbung noch mit der jüngst von Unna vorgeschlagenen Methode (Färbung mit polychromem Methylenblau und Entfärbung mit 33% Tannin) gelungen ist, deutliche Resultate zu erhalten.

So war ich denn bei meiner Arbeit nur auf das Zahlenverhältniss der Elemente angewiesen, welches nach Sack jedoch immer das sichere Kriterium ist; danach muss die Hämorrhagie im Derma als durch Diapedese erfolgt angesehen werden. Im Hypoderma dagegen ist die entzündliche Infiltration gering, die Veränderungen der Gefässe dagegen sind schwere, und die Blutkörperchen bewahren in den hämorrhagischen Herden zumeist jenes Zahlenverhältniss, welches sie im kreisenden Blute besitzen; wir müssen daher annehmen, dass es ausser zu einer Diapedese auch zu Rupturen kleiner Capillaren gekommen sei, welche jedoch der mikroskopischen Untersuchung entgehen. Diese Annahme ist auch deshalb zulässig, weil sich hier die Gefässe in Bezug auf Widerstandsfähigkeit gegen Circulationsstörungen und solche Einflüsse, welche die Integrität ihrer Wandungen zu

verletzen trachten, in ungünstigeren Verhältnissen befinden als im Derma, da sie hier zwischen den Fettzellen verlaufen und kaum durch die spärlichen Bindegewebsfasern verstärkt werden, welche die intercellulären Septa bilden; auch sind es gerade die Grenzen zwischen Derma und Hypoderma, an denen von Sack am häufigsten bei den verschiedenen Hämorrhagien Gefässrupturen gefunden wurden. Jedoch auch bei der Syphilis haemorrhagica neonatorum gelang es keinem der Autoren, welche sich mit diesem Gegenstande beschäftigten, Gefässrupturen wahrzunehmen, selbst wenn es sich um sehr schwere Hämorrhagien handelte. Schütz[1]) fand nur Veränderungen der kleinen Arterien, welche in Verdickung der Muscularis und Adventitia bestanden, während die Intima intact war; Fischl[2]) konnte bei 7 Autopsien von Neugeborenen mit hämorrhagischer Syphilis überhaupt keine besonderen Veränderungen der Gefässe constatiren; Mračeк[3]) begegnete bei 132 Autopsien hereditär Syphilitischer nur den gewöhnlichen Veränderungen der Endarteritis oder Endophlebitis obliterans der kleinen und mittleren Gefässe und schrieb die Hämorrhagien den Circulationsstörungen zu, welche in den schon zur Zeit des intrauterinen Lebens veränderten Gefässen im Augenblicke der Geburt stattfinden, wo der fötale Kreislauf aufhört und die Lungenthätigkeit beginnt.

Dass sich aber die durch die Syphilis hervorgebrachten Gefässveränderungen nicht nur auf die Obliteration der Gefässe mit folgender Ausbildung von Collateralkreislauf und Canalisirung des neugebildeten Bindegewebes beschränken, sondern dass es auch zur Necrose und Zerreissung sämmtlicher Schichten der Gefässwand kommen kann, dies hat in einer jüngst erschienenen Arbeit Rodolfo Stanziale[4]) nachgewiesen. Er zeigte deutlich, dass bei den von der Syphilis betroffenen Cerebralarterien der entzündliche Process sich hauptsächlich von der

[1]) Schütz. Beiträge zur pathol. Anatomie. II. Prag 1880. pg. 96.

[2]) R. Fischl. Zur Kenntniss der hämorrhagischen Diathese hereditär syphil. Kinder. Arch. f. Kinderheilkunde. Bd. VIII.

[3]) l. c.

[4]) R. Stanziale. Ricerche istologiche sulle alterazioni luetiche delle Arterie cerebrali. — Ann. di Neurol. f. 1—3 1893. — R. Stanziale. Ulteriori ricerche istologiche sulle alterazioni luetiche delle Arterie cerebrali. Giorn. ital. delle mal. vener. e della pelle. 1897. f. IV.

Tunica externa aus in Form einer kleinzelligen Infiltration entwickelt, welche sich mehr weniger diffus und mächtig bald in den äusseren, bald in den inneren Schichten zeigt, zuweilen disseminirt auftritt, mit bedeutender Neubildung von Blutgefässen, mit einer derartigen Anordnung der Infiltrationselemente, dass man zu dem Entschlusse geführt wird, an diesen Punkten den Ursprung der Veränderung zu erblicken. Unter dieser lymphoiden Form besteht der Process in der Adventitia durch lange Zeit, bis er gewöhnlich in eine fibröse Phase übergeht und sehr selten auch seinen Ausgang in Necrose (Coagulationsnecrose) nimmt. Media und Elastica werden nur dann in Mitleidenschaft gezogen, wenn der Process in der Tunica interna weit vorgeschritten ist. In der ersteren beginnt er gleichfalls mit zelliger Infiltration; später sieht man, wie sie sich verdünnt, atrophirt, und in vorgeschrittenen Stadien vollständig atrophirt. Die Elastica wird anfangs dicker, verdünnt sich in vorgeschrittenerem Stadium, erleidet Continuitätstrennungen und verschwindet schliesslich gleichfalls. Die Intima zeigt sehr bedeutende Veränderungen, welche von einfacher Endothelwucherung bis zu kleinzelliger Infiltration mit deutlicher Neigung zu bindegewebiger Neubildung steigen, in deren Folge sich obturirende Thromben bilden, die sich gleichfalls zu jungem Bindegewebe organisiren können. In Folge der fibrösen Retraction kann die neugebildete Masse wieder canalisirt werden, wodurch eine Wiederherstellung des unterbrochenen Blutkreislaufes erfolgt. Bisweilen geben die in Folge der Neubildung retrahirten und in Folge des Entzündungsprocesses degenerirten Gefässwände dem Blutdrucke nach, und bilden an den kleinen Arterien und an den Capillaren Ausbuchtungen, kleine Aneurismen darstellend, welche schliesslich auch zerreissen können. und so zu Blutaustritten Veranlassung geben. Sicher liegen die Verhältnisse bei den Hautgefässen ganz anders als bei den Gehirngefässen; diese sind nicht wie jene der Haut und ganz besonders jene des Derma von einer Hülle elastischer und Bindegewebsfasern verstärkt, und so erklärt es sich, dass im Gehirne, wo pathologische Processe verschiedener Art sehr häufig von Hämorrhagien begleitet sind und selbst einfache Hyperämien zu Blutaustritten führen, auch die Syphilis sehr häufig Ver-

anlassung zur Bildung von Aneurismen und zu Gefässrupturen gibt, während syphilitische Hämorrhagien in der Haut eine Seltenheit bilden und nur dann auftreten, wenn die Veränderungen der Capillaren den höchsten Grad erreicht haben und vorherbestehende Circulationsstörungen den Austritt der rothen Blutkörperchen begünstigen.

Nach diesen Auseinandersetzungen glaube ich folgende Schlüsse ziehen zu dürfen:

1. Neben den maculösen, papulösen, pustulösen, ulcerösen u. s. w. Hautsyphiliden muss man ein secundäres hämorrhagisches Hautsyphilid zugeben, welches durch klinische Symptome und eine besondere histologische Structur gekennzeichnet ist.

2. Dieses Hautsyphilid zeigt sich vornehmlich an solchen Stellen, wo Circulationsstörungen präexistiren.

3. Dasselbe wird durch einen kleinzelligen Infiltrationsprocess der Gefässe des Derma und des Hypoderma und des ihnen benachbarten Gewebes hervorgebracht, welches den Austritt des Blutes mit allen seinen Bestandtheilen zur Folge hat, sei es durch Wanderung der Blutelemente durch die degenerirten Gefässwände, sei es durch Zerreissen der schwer veränderten Capillaren.

Erklärung der Abbildungen auf Taf. I.

In Alkohol fixirtes und mit Haematoxylin und Eosin gefärbtes Präparat. Untersucht mit Koristka Obb. II, Occ. II.

a) Infiltration in den Papillen längs der Papillargefässe.
b) Infiltration im Stratum subpapillare.
c) Dichte Infiltration in den tiefen Schichten des Derma, der Mitte der Papel entsprechend.
d) Rothe Blutkörperchen den Infiltrationselementen beigemischt.
e) Rest eines Haares und Haarfollikels mitten im Infiltrate.
f) Riesenzellen.
g) Erweiterte und mit Blut angefüllte Venen.
h) Arterie, von Endarteritis obliterans befallen.
i) Anhäufungen rother Blutkörperchen im subcutanen Bindegewebe.
k) Schweissdrüsen.

Uebersetzt von Primararzt Dr. Th. Spietschka, Brünn.

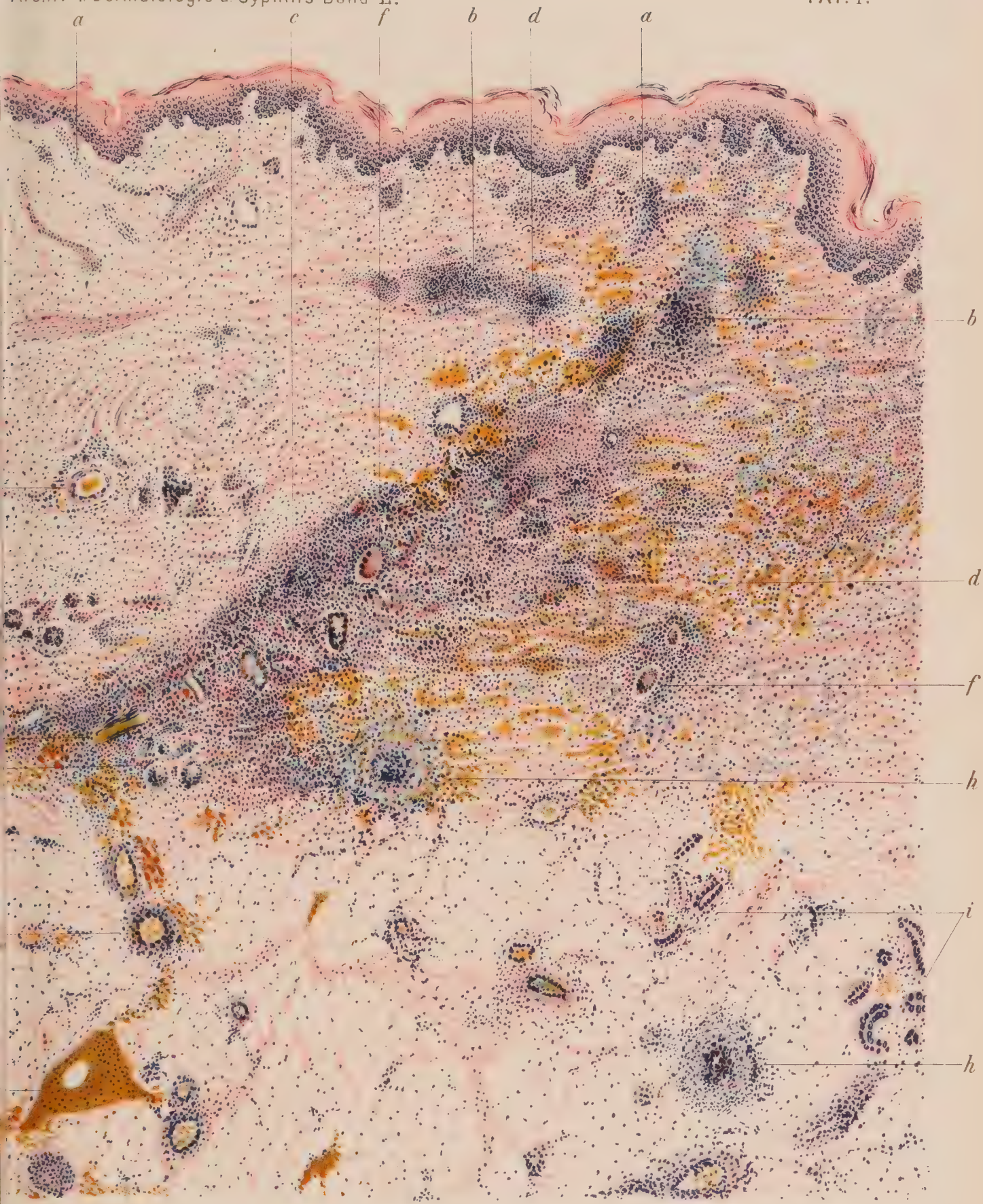

Piccardi: Syphiloderma haemorrhagicum adultorum.

K. K. Hoflithographie A. Haase Prag

Kritisches und Experimentelles zur Lehre von den Antipyrinexanthemen.

Nach Versuchen des Herrn Geheimrath Prof. H. Köbner.

Von

Dr. **Wilhelm Wechselmann,**
Berlin.

So dankenswerth die Mittheilung jeder neuen Thatsache erscheinen muss, welche geeignet ist, Licht auf die Pathogenese der Arzneiexantheme zu werfen, so sehr ist gerade auf diesem Gebiete in der Verwerthung und Deutung einzelner Beobachtungen äusserste Vorsicht nöthig. Von diesem Gesichtspunkte aus erschien es nothwendig, die in der Arbeit Apolant's: „Die Antipyrinexantheme“[1]) enthaltenen Versuche und die daran geknüpften Schlussfolgerungen einer näheren Kritik zu unterziehen.

Apolant, welcher eine ausgesprochene Idiosynkrasie gegen Antipyrin besitzt, hat durch Einreibung einer 10% Antipyrinlanolinsalbe auf einen nach früheren häufigen Antipyrinerythemen allein zurückgebliebenen Pigmentfleck der rechten Schläfe diesen zum Wiederaufblühen gebracht; auf dem früher

---

[1]) *a)* Archiv für Dermat. und Syphil. Bd XLVI. 3. S. 346. Dec. 1898.
b) Ebenda. Bd. XLVII. 3. S. 439. März, 1899, in dem Sitzungsbericht der Berliner dermat. Gesellsch.
c) Dermatologische Zeitschrift Febr. 1899: Zur Pathogenese der localisirten Antipyrinexantheme.

auch öfter befallenen Scrotum kam es eine halbe Stunde nach Einreibung desselben — oder wie er in dem später erschienenen Referat über seinen hier gehaltenen Vortrag (l. c: b.) angibt — schon nach blosser Einreibung der Innenseite der Oberschenkel nur zu einem etwa eine Stunde anhaltendem Prickeln ohne sichtbare Veränderungen. Andere gesunde Hautpartien reagirten auf die Antipyrinsalbe nicht. Nach Einreibung einer 3 Gr. Antipyrin enthaltenden Salbe auf die Oberschenkel und den Rumpf trat gleichfalls Röthung des Fleckes an der Schläfe, wenn auch erst nach 15 Stunden (l. c. c.), auf. Dadurch glaubt Apolant zunächst erwiesen zu haben, dass für die Entstehung des fixen Antipyrinexanthems die Applicationsweise des Medicaments — ob innerlich oder äusserlich — „absolut bedeutungslos“ ist.

Dass zuvörderst diese Versuche nicht unbedingt immer das gleiche Ergebniss haben, geht daraus hervor, dass sich nicht alle Antipyrinidiosynkrasiker ebenso verhalten, wie Apolant; denn Herr Geheimrath Köbner hat an einem seiner früheren mit Residuen von fixem Antipyrinexanthem in Gestalt zweier braunen Flecken am Unterleib und an einer grossen Zehe behafteten Patienten diese Versuche — Einreibung einer 10% Antipyrinsalbe sowohl auf den Flecken selbst, als auch in grösserer, bis $2^3/_4$ Gr. Antipyrin enthaltender Menge am ganzen übrigen Körper — öfter wiederholt, ohne dass in den Flecken jemals auch nur die geringste Reaction eingetreten wäre. Und doch waren dieselben noch ausgesprochen empfindlich gegen Antipyrin bei innerem Gebrauch, da sie in mehreren Versuchen hierauf deutlich reagirten. Auch die Einreibungen von Antipyrinsalben wenige Tage nach diesem Wiederaufblühen auf die wieder erblassten Flecke selbst, sowie auf grosse Körperflächen waren ohne Erfolg.

Ausserdem wurde, um die specifische Arzneiempfindlichkeit der Haut in der Nachbarschaft der Flecke und zwar zu der möglichst günstigen Zeit der Florition derselben und während noch deutlicher Antipyrinreaction des Harns[1]) zu prüfen, die Haut 6 Cm. weit von denselben entfernt mit der erwähnten Salbe

[1]) Vergleiche die folgende Anmerkung.

eingerieben; der einzige Effect war eine nach $^1/_2$ Stunde wieder verschwundene (traumatische) Röthung der eingeriebenen Stelle, während eine in gleicher Entfernung von den frisch gerötheten alten Flecken zum Vergleich eingeriebene 5% Terpentinlanolinsalbe zwei Stunden nach Abblassen der durch die Einreibung selbst, anfänglich erzeugten und ebenfalls nach einer halben Stunde abgeklungenen Röthe eine Nachröthung von zweistündiger Dauer erzeugte. Dieser Fall wurde ferner auch benutzt, um hinsichtlich des localen Einreibungsversuches die Frage, die Apolant gar nicht berührt hat, zu prüfen, ob das Wiederaufblühen des Fleckes nach demselben auf einer specifischen Antipyrinwirkung oder auf einer örtlichen Reizwirkung schlechtweg beruht. Die Flecke dieses Patienten reagirten nun freilich ebensowenig auf die Terpentinöl-, wie auf die Antipyrinsalbe, aber Apolant hätte den Beweis, dass für seinen durch häufiges Einnehmen und Einreiben von Antipyrin hochgradig empfindlich gewordenen Fleck nur die Antipyrinsalbe einen adäquaten Reiz bildete, erbringen müssen, bevor er weitere Schlüsse zog.

Aus diesen Versuchen ging des Weiteren hervor, dass von der Haut des betreffenden Patienten aus nachweisbare Mengen Antipyrin nicht resorbirt wurden, ebensowenig in vergleichenden Versuchen an Geheimrath Köbner und an mir. Auch nach Einreibungen grosser, bis $2^3/_4$ Gr. Antipyrin enthaltender Salbenmengen, welche während einer halben Stunde fast am ganzen Körper kräftig inunguirt wurden, konnte weder bei ihm, noch bei einem von uns auch in dem während 24 Stunden gesammelten und dann eingeengten Harn Antipyrin nachgewiesen werden.[1])

Andererseits genügten Einreibungen viel kleinerer Salbenmengen, um bei anderen Personen mit viel stärker ausgesprochener Idiosynkrasie heftige Exantheme zu erzeugen.

Der Zufall führte Herrn Geheimrath Köbner einen jungen Collegen zu, welcher schon 1893, 1894 und 1895 nach Einnehmen von nur $^1/_4$ Gr.

---

[1]) Nach Einnehmen von 1·25 Gr. Antipyrin konnte ein Mal noch nach 18 Stunden in einer frisch entleerten, im Uebrigen keinerlei abnorme Bestandtheile enthaltenden kleinen Harnprobe dieses Patienten Antipyrin nachgewiesen werden und zwar schätzungsweise halb so viel, wie in einer Lösung von 0.1 Antipyrin in 100 Gramm normalen Harns.

Antipyrin starke Exanthemausbrüche bekommen hatte und der so idiosynkrasisch ist, dass er, als er 1898 aus Versehen einmal an einem Antipyrinpulver nur leckte, schon Jucken in den Fingern und Zehen empfand. Das Exanthem verlief stets so, dass Jucken zuerst immer an der Daumenseite des rechten Mittelfingers, dann ebenda Röthung an der Gelenkbeuge zwischen I. und II. Phalanx, sowie am Nagelfalz sämmtlicher Finger mit starkem Jucken auftrat; desgleichen an allen Zehen nebst Blasen bis zu Bohnengrösse an den Interdigitalfalten; starkes Oedem des Penis, der Glans und des Orificium urethrae mit seröser Secretion, Verstrichensein des Sulcus coronarius und der Falten des Scrotum, welches auch nässte; auch am After Jucken, Eczem und Rhagadenbildung unter Mitbetheiligung der Schleimhaut; Hitze und Schwellung in den Lippen mit dem Gefühl verknüpft, dass sich die Schnurrbarthaare sträubten, livide Verfärbung des Lippenrothes, Blasenbildung am harten Gaumen, Oedem der Augenlider; einmal auch Entzündung des äusseren Gehörganges. Die Affection der Finger und Zehen begann gewöhnlich schon nach 10 Minuten, die des Scrotum und Penis nach 4 Stunden. Stets waren die Eruptionen von Fieber und allgemeiner Mattigkeit, einmal sogar von Delirien begleitet.

Diesem Collegen rieb Köbner 1 Gr. Antipyrin in Salbenform auf die Arme, den Rücken, die Brust und den Bauch bis zum Nabel herab innerhalb 37 Minuten und als sich nirgends, insbesondere nicht an der von den früheren Ausbrüchen her allein ein wenig verdickt und an der Daumenseite etwas geröthet gebliebenen und infolge täglicher Waschungen mit antiseptischen Lösungen auch etwas rauhen Haut des rechten Mittelfingers, 1 Stunde nach beendigter Gesammtinunction irgend eine Reaction gezeigt hatte, auf diesen Finger den bohnengrossen Rest der 10 Gr. Salbe allmälig während 8 Minuten ein, ohne dass innerhalb der nächsten ½ Stunde, wo er noch unter Köbner's Beobachtung blieb, irgend eine Reaction auftrat. Aber bald darauf begann das erste Jucken am Penis und in der Oberlippe, zu welchem sich während der folgenden 2 Stunden Jucken in beiden Ohren, Wärmegefühl um den Mund herum und die erste Röthung an der Daumenseite des rechten Mittelfingers gesellte. Im Laufe der nächsten Stunden trat dann das Erythem, wenn auch milder und unter geringerer allgemeiner Erregung als sonst, an allen Prädilectionsstellen auf. Etwa 20 Stunden nach der Einreibung zeigte sich der rechte Mittelfinger an der Daumenseite der Basalphalanx, sowie an der ganzen Streckseite der 2. und 3. Phalanx geröthet und geschwollen. Die Röthe griff auf die Schwimmhaut zum zweiten Finger über; desgleichen die Dorsalseite sämmtlicher Finger besonders rechts, weniger links, sämmtliche Zehen auf ihrer Dorsalseite und in den Interdigitalfalten geröthet; die Röthe setzt sich auf den Fussrücken in einem von der zweiten zur fünften Zehe reichenden, convex nach dem Fussgelenk zu gerichteten Bogen und über den Seitenrand des Mittelfussknochens der kleinen Zehe fort. Der Penis zeigt auf der Glans zwei frische Excoriationen; das Präputium stark ödematös; Scrotum nicht deutlich geschwollen; Crena ani erythematös und an einer kleinen Stelle in der

Tiefe excoriirt. Zunge weisslich belegt; Schwellung und Röthung des Zahnfleisches an den oberen Schneidezähnen und den unteren Schneide- und Eckzähnen. Im Urin und Speichel Antipyrin nicht nachweisbar, wenigstens nicht in der einen, jetzt allein erhältlichen Probe. Der Gesammtverlauf war diesmal milder und die Affection endete nach 10 Tagen unter lamellöser Desquamation nur an den Fingern und Zehen.

Der Versuch erschien gelungen, aber es mussten doch verschiedene Fehlerquellen als möglich berücksichtigt werden. Der College hatte sich beim Beginn des Versuches selbst mit eingerieben und konnte Salbentheile an seinen Schnurrbart, den er gewohnheitsmässig sehr häufig mit den Fingern strich, gebracht haben. An dem eingeriebenen Thorax waren Acneknötchen, am Rücken zwei erst nachträglich bemerkte Kratzexcoriationen vorhanden, der besonders stark eingeriebene rechte Mittelfinger endlich hatte eine rauhe und ein wenig abschilfernde Epidermis, die abnorm durchgängig sein konnte. Es lag daher sehr viel daran, den Versuch mit allen Cautelen zu wiederholen. Geheimrath Köbner entschloss sich deshalb, denselben Versuch an einem seiner früher viermal von Antipyrinexanthem befallenen Patienten unter sorgfältigster Ausschliessung aller möglichen Fehlerquellen zu wiederholen.

Diesem Idiosynkrasiker, welcher, da er seit der ersten Klarstellung der Diagnose durch Köbner vor $5^3/_4$ Jahren das Antipyrin gemieden hatte, von Eruptionen frei geblieben war und keinerlei Residuen derselben darbot, rieb Köbner unter Vermeidung des zwei seichte Kratzeffecte zeigenden Rückens vorn an dem, soweit sichtbar, überall intacten Thorax, der oberen Hälfte des Bauches, an beiden Ober- und Unterarmen, den unteren $^3/_4$ der Oberschenkel, und den ganzen Unterschenkeln während einer halben Stunde möglichst schonend 10 Gr. 10 % Antipyrinlanolinsalbe ein. Der Patient berührte die Salbe nicht. $1^1/_2$ Stunden nach Beginn der Einreibung wusch Köbner überall die Salbe mit warmem Wasser ab, trocknete sorgfältig und wusch zum Schluss mit in Alkohol absolut. getauchten Wattebäuschchen ab, wobei Patient nirgends Brennen, als Zeichen einer auch nur geringen Continuitätstrennung empfand. In den ersten $1^1/_2$ Stunden darnach, wo Patient noch beobachtet wurde, zeigte sich nichts. Dagegen gab er beim Wiedersehen am nächsten Tage nach $14^1/_2$ Stunden an, dass er $3^3/_4$ Stunden nach Beendigung der Einreibung starkes Jucken in den Endphalangen der Finger und Zehen, später an der dem Scrotum anliegenden Innenseite der Oberschenkel und zwischen den Nates empfunden und nach weiteren 5 Stunden grosser allgemeiner Unruhe und Schlaflosigkeit die ausgesprochen rothen grossen Flecke am Rücken gesehen habe. Köbner constatirte zur angegebenen Zeit umschriebene

Röthung an den Nagelphalangen aller Finger und Zehen, den Interdigitalfalten zwischen Daumen und Zeigefinger, scharf umschriebene, oval begrenzte Röthe nur am obersten Theil der Innenseite beider Oberschenkel (mit Freilassung des Scrotum), gleichmässige Röthe der Innenseite beider Nates, die sich ein wenig auf das Perinaeum fortsetzte und an welche sich drei einzelne, 2 Cm. grosse rothe Flecken auf dem r. Glutaeus nahe der Rima ani anreihten. An der oberen Hälfte des Rückens bis etwa zur Taille, ungefähr 15 rothe, 2—3 Cm. grosse, flache runde Flecken, wovon etwa 6 links, 9 rechts von der Wirbelsäule sassen. Alle anderen Körpertheile, speciell Kopf, Gesicht einschliesslich der Lippen und der Mundhöhle, Hals, Vorderfläche des Stamms, obere und untere Extremitäten (mit Ausnahme der genannten Endbezirke), sowie die Genitalien waren vollkommen intact und blieben es auch weiterhin, so dass es dem Patienten selbst auffiel, dass nur solche Partien befallen waren, die nicht eingerieben worden waren.

Damit erscheint auch uns die Resorption des Antipyrins durch die, soweit makroskopisch erkennbar ist, unverletzte Haut bei einzelnen Idiosynkrasikern, durchaus nicht bei allen, durch ihre specifische Arzneiempfindlichkeit erweisbar. Allerdings findet sie nur in so geringer Menge statt, dass sie sich dem gewöhnlichen chemischen Nachweis in den Se- und Excreten, speciell im Harn entzieht. Diese Thatsache steht durchaus nicht vereinzelt und ohne Analogie da, denn bekanntlich hat schon du Mesnil in einer sorgfältigen Experimentalarbeit[1]) dieselbe für zwei andere nicht flüchtige Substanzen, das Jodkalium und das Lithiumcarbonat, bewiesen, welche allerdings nur nach kräftigen Inunctionen, nicht nach blossem Aufstreichen, bei einem Theil der Versuchspersonen durch besonders feine Proben (Veraschung resp. Spektroskopie) im Harn nachgewiesen worden sind. Mit Recht betont aber du Mesnil, dass damit kein stringenter Beweis für die Aufnahme nichtflüchtiger Substanzen durch die normale Haut geliefert ist, da ja eben nur bei einem Theil der Versuchspersonen, nicht bei allen, die Resorption nachweisbar war. Auch macht der Umstand, dass von so ausgedehnten Hautflächen nur minimale Quantitäten aufgenommen werden, es sehr wahrscheinlich, dass auf der Haut bestimmter Personen vereinzelte, makroskopisch nicht erkennbare Eingangspforten (Continuitätstrennungen, Epidermisveränderungen etc.) sich befinden, während der Haupttheil der

[1]) Deutsches Archiv für klin. Med. 1893/1894, Bd. 50—52.

Haut nicht resorbirt. Damit stimmen die Versuche über das Resorptionsvermögen der Haut von Brock (Charlottenburg) (Archiv für Dermatol. und Syphil. XLV. 3) überein, welcher durch mikroskopische Untersuchungen nachwies, dass für nichtflüchtige Substanzen die Haut nur nach Veränderung ihrer Structur als Eingangspforte in den Organismus dienen kann. Ein zwingender wissenschaftlicher Beweis für das Resorptionsvermögen der ganz unverletzten Haut für nichtflüchtige Substanzen ist also auch jetzt noch nicht geliefert, wohl aber muss man — als praktisch erwiesen — zugeben, dass die Haut einzelner Individuen kleine Quantitäten solcher Stoffe resorbiren kann.

Diese Thatsache wurde früher, zu der Zeit als Köbner seine Arbeit „über Arzneiexantheme, insbesondere über Chininexanthem“ (Berliner klinische Wochenschrift 1877) veröffentlichte, auf Grund gerade der sorgfältigsten physiologisch-experimentellen Untersuchungen bestritten. Gerade die wirkliche Resorption ist aber für Köbner der Kernpunkt für die Fixirung des Begriffes: Arzneiexanthem gewesen. Er sagt dort wörtlich: „Ich fasse mit dem Namen der pathogenetischen Arzneiexantheme oder auch bloss Arzneiexantheme alle durch wirkliche Resorption von Medicamenten, sowohl vom Magen und Darm aus, als nach subcutanen Injectionen oder nach Inhalationen acut entstandenen und einer raschen Rückbildung fähigen Hautaffectionen zusammen.“ Man muss nach den neueren Erfahrungen zu den unter gewissen Verhältnissen resorbirenden Organen auch die Haut mit hinzurechnen.[1])

---

[1]) Wenn Köbner auf dem X. internationalen medicinischen Congress zu Berlin (Verhandlungen Bd. IV. pag 36) in einer gelegentlichen Discussionsbemerkung als Arzneiexantheme nur die durch inneren Gebrauch von Medicamenten erzeugten Exantheme bezeichnet wissen wollte zum Unterschied von den durch äussere Arzneiapplicationen auf die Haut an Ort und Stelle hervorgerufenen und von hier aus sich öfter weiter verbreitenden Hautentzündungen, so wollte er dort, wie aus dem weiteren Zusammenhang für jeden Unbefangenen klar hervorgeht, nur die verschiedenen Krankheitsbilder resp. Symptomencomplexe nach ihrem Totaleindruck in rein klinischer Hinsicht unterscheiden, aber durchaus kein pathogenetisches Classificationsprincip aufstellen. Die kritisirende Bezeichnung dieser einfachen klinischen Unterscheidung Köbner's als „Dogma“ oder als „Hypothese“ ist ganz unzutreffend.

Für die Pathogenese des Exanthems ist aber durch diese Kenntniss kein tieferes Verständniss gewonnen; denn ob das Antipyrin durch Resorption vom Magen aus oder von der Haut aus oder sonstwie in den Blutkreislauf gelangt, ist gleichgiltig für unsere Auffassung über die Art seiner Wirkung auf die Haut. Apolant's Versuche beweisen im günstigsten Falle nur, dass es gelingt, an einer durch früheren internen Antipyringebrauch krankhaft veränderten Hautstelle das Recidiviren des Erythems zu veranlassen, aber warum dasselbe beim ersten Ausbruch bei solchen Personen gerade nur an einer oder an einzelnen Stellen auftritt, also gerade diese räthselhafte sogenannte „locale Idiosynkrasie" (Apolant) bleibt völlig dunkel. Ja wenn es ihm gelungen wäre, auf einer **gesunden** Stelle seiner Haut durch Einreibung von Antipyrinsalbe ein fixes Antipyrinexanthem zu erzeugen, so würde dies für die Erklärung der Pathogenese von Bedeutung sein; so aber geben seine Versuche keineswegs die von ihm behauptete „Sicherheit in der Beurtheilung der Pathogenese des localisirten Antipyrinexanthems". Wenn er aus seinem ersten Versuch, worin „nur die prädisponirten Stellen afficirt wurden unter der Voraussetzung, dass das Mittel direct auf dieselben eingerieben wurde, als einzig mögliche Erklärung die directe örtliche Wirkung des auf den Locus minoris resistentiae gebrachten Antipyrins" folgerte, so machte sein zweiter Versuch diese Folgerung hinfällig oder mindestens ihre Berechtigung zweifelhaft, da in demselben die „prädisponirten" Stellen auch afficirt wurden, wenn die Antipyrinsalbe auf andere, entferntere Localitäten eingerieben wurde. Dieser gleichartige Erfolg lässt sich nur so erklären, dass in beiden Versuchen die Wirkung von der stattgefundenen Resorption von Antipyrin abhängt, welche auf dem „prädisponirten" Fleck nur leichter gelingt, weil er — entgegen Apolant's Meinung — eine in ihrer Dichtigkeit, Dicke und Durchlässigkeit stark von der normalen abweichende Epidermis aufweist und daher, wie wir durch Brock wissen, für nichtflüchtige Arzneistoffe besonders durchgängig ist; es werden eben dem eingeriebenen kranken Hautbezirk bei örtlicher Application auch nur bohnengrosser Mengen 10% Antipyrinsalbe verhältnissmässig grosse Mengen des specifischen

Reizstoffes zugeführt und der Effect ist dann natürlich annähernd derselbe, wie wenn nach Aufnahme des Antipyrins in die Blutbahn durch eine andere Eingangspforte diese Stelle mit antipyrinhaltigem Blute durchtränkt wird. Also auch beim localen Einreibungsversuch liegen an dem kranken Fleck nur dieselben, allenfalls quantitativ ein wenig verschiedenen Verhältnisse vor, wie bei innerem Antipyringebrauch.

Sowohl der zweite Versuch Apolant's, wie besonders die viel ausgedehnteren, welche Köbner mit Einreibung grosser Mengen Antipyrinsalben auf sehr grosse Hautflächen an dem einen Antipyrinidiosynkrasiker ohne jeden Effect und auf die beiden anderen mit der Wirkung vornahm, dass **nur** nicht eingeriebene, relativ zahlreiche Stellen wieder aufblühten — alle diese Versuche zeigen klar, dass das Antipyrin in Salbenform nur wirkt, wenn es resorbirt wird, örtlich aber auf gesunder Haut gar keinen Effect veranlasst. Hierin unterscheidet es sich durchaus von anderen Arzneimitteln, welche sowohl bei innerem Gebrauch Exantheme verursachen, wie äusserlich applicirt locale Entzündungen machen können, wie z. B. die Salicylsäure oder Chininsalze. Die Versuche Köbner's an den zwei positiv reagirenden Personen zeigten ferner, dass es nicht gelang, an anderen Stellen das Exanthem hervorzurufen, als an solchen, welche schon früher — in dem einen Fall sogar zuletzt vor $5^3/_4$ Jahren — durch Antipyringebrauch erkrankt gewesen waren. Auch gelang es bei diesen Personen niemals trotz so ausgedehnter Einreibungen, statt jenes localisirten ein universelles disseminirtes Exanthem zu erzeugen. Wie fest sogar jeder derselben den Typus seiner individuellen Erkrankungsform bewahrte, zeigte sich an dem verschiedenen Verhalten ihrer Mundschleimhaut, indem dieselbe nach jenen Einreibungen so, wie früher nach innerem Gebrauch, bei dem einen erkrankte, bei dem andern ganz intact blieb. [1])

Wenn Apolant seine Ansicht über das localisirte Antipyrinexanthem in den Hauptsatz zusammenfasst (pag. 369): „Das

[1]) Auch die vasomotorische Reizbarkeit der Haut war bei diesen beiden verschieden, indem auf einen mit dem Falzbein gezogenen Reizstrich der Arzt rasch mit der gewöhnlicheren Vasodilatation, der andere mit der selteneren, relativ lange anhaltenden Vasoconstriction reagirte.

localisirte Erythem kommt also meiner Ansicht nach in der Weise zu Stande, dass das den Körpersäften zugeführte Antipyrin direct lähmend auf die Nervenendigungen der kleinsten Gefässe wirkt und zwar an denjenigen Stellen, die aus unbekannten Ursachen oder in Folge vorausgegangener analoger Affectionen eine erhöhte Reizempfindlichkeit darbieten," so documentirt er, dass auch für ihn das Räthsel der Election vollkommen ungelöst ist und er hilft sich nur durch eine petitio principii darüber hinweg; denn die in Folge vorausgegangener analoger Affectionen zurückgebliebene erhöhte Reizempfindlichkeit — auf die ja auch Köbner (Verhandlungen des X. internat. med. Congress. Bd. IV. pag. 38) gelegentlich eines Falles von Copaivaexanthem auf früher eczematösen Stellen hingewiesen hat — ist doch ein so ungemein seltenes Vorkommniss gegenüber den viel zahlreichen Fällen, wo eine solche bestimmt nicht vorliegt, dass sie für die Erklärung im Allgemeinen belanglos erscheint. Uebrigens bestehen auch hierin Ungleichheiten. So traten bei dem jungen Arzt seit seinem Jünglingsalter periodisch an der Stirn, besonders nach psychischen Erregungen, sowie nach Alkoholgenuss mehrere erythematöse Flecke auf, welche nach seiner Angabe oft mehrere Wochen bestanden; diese waren auch bei Beginn des Einreibungsversuches vorhanden, blassten aber während des Ausbruches des Antipyrinexanthems an den früheren Prädilectionsstellen deutlich ab.

Als ganz hypothetisch und willkürlich aber erscheint der erste Theil des citirten Resumés Apolants: „Das localisirte Erythem kommt in der Weise zu Stande, dass das den Körpersäften zugeführte Antipyrin direct lähmend auf die Nervenendigungen der kleinsten Gefässe wirkt." Wir wissen durch Mibellis[1]) sorgfältige histologische Untersuchungen ganz genau, dass es sich in den Antipyrinerythemflecken nicht bloss, wie Apolant sagt, um eine acute Congestion und sicher nicht bloss um eine angioneurotische Störung, sondern um eine echte exsudative Entzündung der papillären und subpapillären Schicht

[1]) Ueber die fixen Antipyrinexantheme. Monatshefte für prakt. Dermatol. 1898, Juni. Bd. XXVI, Nr. 11. (Auszug aus „Su gli Eritemi fissi da antipirina. Milano 1897.")

der Cutis nebst Lockerung der Horn- und Stachelschicht der Epidermis handelt, dass durch den lange Zeit zurückbleibenden chronischen perivasalen Proliferations- und Pigmentationsprocess die anatomischen Bedingungen für die krankhafte Empfindlichkeit der betroffenen Stellen gegeben sind und dass hierin die Ursache dafür gesucht werden muss, dass bei jeder neuen Einwirkung jener störenden Einflüsse der acute entzündliche Process von neuem angefacht wird. Die Vorstellung einer blossen Lähmung der Nervenendigungen der kleinsten Gefässe muss man vollständig aufgeben. Aus der acuten Exacerbation alter Entzündungsreste in den kranken Hautflecken auf die Wiedereinführung der specifischen Noxe erklärt sich auf höchst natürliche Weise die für Apolant „an's Wunderbare grenzende Neigung zu Recidiven in loco"; ebenso die Apolant „aller Theorie Hohn zu sprechen scheinenden Fälle" (pag. 353), wo bei demselben Anfall theils Erythemflecke, theils Blasen auftraten (Fournier); oder die Fälle, wo in späteren Anfällen an Stelle früherer Erytheme sich Blasen einstellten (Hallopeau), welche zu ihrer Erklärung nicht der mystischen Vorstellung „als Steigerung der Idiosynkrasie" (Apolant) bedürfen, sondern einfach als gelegentliche locale Steigerung der Exsudation aufzufassen sind. Umgekehrt ist das Auftreten von blossen Erythemflecken statt der früheren Blasenausbrüche im Falle Petrini's sehr einfach als eine, der nur halben eingenommenen Dosis entsprechende geringere Exsudation aufzufassen. Wie sehr die Reaction auf Antipyrin von dem Grade der histologischen Veränderungen verschiedener Flecke desselben Individuums, ja sogar von der ungleichmässigen Ausdehnung der noch restirenden feineren Veränderungen innerhalb eines und desselben alten Fleckes abhängen beziehungsweise abgestuft sein kann, konnte Prof. Köbner sehr schön experimentell an seinem ersten Idiosynkrasiker beobachten. An diesem rief die Dosis von 1 Gm., welche früher zu drei verschiedenen Malen unbeabsichtigt die erwähnten zwei Flecke hervorgerufen hatte, jetzt nur an dem zweimarkstückgrossen am Bauche frisches Erythem hervor, nicht aber an dem kleineren, etwas über bohnengrossen und helleren, schon etwas grauen Fleck an der grossen Zehe, welcher nur ein wenig juckte, aber erst nach Einnehmen einer zweiten Dosis von 1·25 Gm. 36 Stunden nach

der ersten sich deutlich röthete. Vier Monate später, nachdem auch die grosse bräunliche Scheibe am Bauche in ihrem peripheren Theile viel heller, mehr gelblich geworden war und nur zwei linsengrosse Inseln innerhalb derselben noch tiefbraun hervortraten, rief die erneute Einnahme von 1·0 Gm. Antipyrin nur einen diese beiden Inseln mit einander verbindenden schmalen hellrothen Halbkreis mit zwei dunkelrothen Endpunkten hervor. Der Fleck an der Zehe reagirte auch diesmal gar nicht.

Es unterliegt ja keinem Zweifel, dass das im Blute circulirende Antipyrin an den betroffenen Stellen örtlich reizend wirkt. Schon in seiner ersten Arbeit 1877 (l. c.) hat Köbner für die Arzneiexantheme klar und scharf hervorgehoben, „dass das Hautorgan in ganz directer Weise von den resorbirten Arzneimitteln getroffen wird," aber ebenso die auch schon damals auftauchende Ansicht, dass es sich um eine blosse Angioneurose handle, zurückgewiesen, „da deren Wirkung — sei es durch Parese gefässverengernder oder durch Reizung gefässerweiternder Nerven niemals über eine Dilatation der Gefässe, allenfalls hie und da mit Durchtritt von ein wenig Serum hinausgeht." Und weiterhin habe ich in meiner Arbeit über Antipyrinexanthem (Deutsche med. Wochenschrift 1898, 21) in Uebereinstimmung mit Köbner auf die durch das in loco ausgeschiedene Antipyrin gesetzte Gefässläsion und deren Bedeutung für das Recidiviren des Exanthems hingewiesen mit den Worten: „Man muss in Betracht ziehen, dass Tonnel und Raviart im Inhalt der Blasen Antipyrin nachgewiesen haben und dass Antipyrin eine stark reizende Substanz ist, wie die Schmerzhaftigkeit bei der subcutanen Anwendung erweist und wofür auch das heftige Brennen bei den Eruptionen auf der Haut, sowie auf den Schleimhäuten sprechen dürfte. In diesem Sinne lässt sich auch die oft beobachtete Wiederkehr des Ausschlags an den schon früher befallenen Stellen deuten derart, dass dort die durch Antipyrin geschädigten Blutgefässe durchlässig geblieben sind nach Art des Cohnheim'schen Entzündungsversuches. Auch das Zurückbleiben mehr oder weniger dunkler Pigmentirungen — als Folge der Gefässläsion — hängt von der Häufigkeit und raschen Aufeinanderfolge der

Ausbrüche an denselben Stellen ab.“ Diese unsere Ansicht ist inzwischen durch die oben vorangestellten histologischen Untersuchungen Mibelli's durchaus bestätigt worden, welcher überdies gleichfalls im Blaseninhalt Antipyrin gefunden hat. Trotzdem aber für uns längst sichergestellt ist, dass das Antipyrin einen Angriffspunkt im Hautorgan selbst findet, glauben wir, dass dadurch die Pathogenese nicht nach allen Richtungen hin erschöpfend beleuchtet wird. Apolant weist in seiner späteren Publication (l. c. c.) die Mitwirkung vasomotorischer Centren, „als ihm persönlich unwahrscheinlich,“ zurück, bekennt daselbst aber schon, dass zur Zeit eine exacte Beantwortung dieser Frage nicht möglich ist und dass die Auffassung, „dass die Idiosynkrasie eine periphere, die Antipyrinwirkung aber trotzdem eine centrale“ sein könne, nicht unbedingt zurückgewiesen werden kann. Gibt es nun auch keine sicheren Beweise für den Einfluss vasomotorischer Centren auf die primäre Entstehung des Antipyrinexanthems, so muss man sich doch in Rücksicht auf die öfter bei Idiosynkrasikern beobachteten pro- und syndromalen Erscheinungen von Seiten des Centralnervensystems beim Ausbruch des Exanthems hüten, die Möglichkeit eines derartigen Einflusses völlig von der Hand zu weisen. Keinesfalls sind die Apolant'schen Versuche und Wahrnehmungen, welche sich lediglich auf seinen alten, kranken Residualfleck beziehen, nach dieser Richtung entscheidend; denn dass durch die Action vasomotorischer Centren allein, ohne erneutes Einnehmen von Antipyrin, öfter erkrankt gewesene Flecke wieder aufblühen, d. h. auf 1—2 Tage erythematös werden können, wissen wir aus Beobachtungen, wie derjenigen Vidal's, in welcher sich dies bei zwei Migräneanfällen, gegen welche bestimmt nichts eingenommen wurde, wiederholte. Für die wirkliche Pathogenese aber, das primäre Zustandekommen des localisirten Antipyrinexanthems hat auch Apolant nichts Sicheres dargethan. Ob aber überhaupt eine völlige Scheidung desselben von dem viel häufigeren, universellen, disseminirten Antipyrinexanthem nicht bloss in klinischer Hinsicht (Brocq), sondern auch bezüglich der Pathogenese, begründet ist, bleibt bei dem Vorkommen von Uebergangsfällen zwischen beiden und namentlich unter Berücksichtigung des Umstandes, dass

in nicht wenigen Fällen die Zahl der befallenen Hautstellen bei nachfolgenden Anfällen bedeutend zugenommen hatte, gleichfalls eine offene Frage.

Aus der königl. dermatol. Universitätsklinik zu Breslau.

Ueber die Hautveränderungen bei lymphatischer Leukaemie und bei Pseudoleukaemie.

Von

Dr. **Felix Pinkus,**
ehem. Assistenten der Klinik.

I. Theil.

Ueber lymphadenoide Hauttumoren.

Die Beachtung, welche die Leukaemie als Gesammtleiden seit der Zeit ihrer Entdeckung durch Virchow und ihrer genaueren Erforschung durch Ehrlich gefunden hat, wurde in erhöhtem Masse den Symptomen zu theil, welche sich als Localisationen des Processes in der Haut darstellten. Die Seltenheit der Hauterkrankung erklärt dieses Interesse zur Genüge; dazu kommen aber noch die vielfachen, klinischen wie pathologisch-anatomischen Aehnlichkeiten der leukaemischen Hautlocalisation mit anderen Hautleiden, welche ihre Einordnung in die von Kaposi (30) aufgestellte Gruppe der sarcoiden Geschwülste rechtfertigen. In dieser Krankheitsgruppe, deren Bildung weniger auf der Grösse der Verwandtschaft der in ihr vereinigten Krankheiten basirt, als auf der Unmöglichkeit, sie von einander zu scheiden, sind die leukaemischen Tumoren die einzigen, welche der histiogenetischen Betrachtung einen gewissen Angriffspunkt darbieten und sie unterscheiden sich dadurch von den anderen, in ihrer Entstehungsgeschichte noch völlig dunklen sarcomartigen Tumoren und von den Geschwülsten der Mycosis fungoides. Indessen ist auch ihre scharfe Umgrenzung durch mancherlei Besonderheiten erschwert, welche einestheils in Unterschieden des Grundleidens

(Leukaemie oder Pseudoleukaemie) gelegen sind, ferner in dem zeitlichen Verhältniss, in dem das Auftreten der Hautaffection und der Allgemeinerkrankung stehen, und schliesslich in der Art der Hauteruption, welche nicht selten Uebergangsformen zu den übrigen sarcoiden Geschwülsten darzustellen schien.

Wenn wir die Grundtypen leukaemischer Hautausbrüche betrachten, so begegnen uns drei völlig von einander getrennte Formen:

1. Tumorartige Neubildungen, die als leukaemische Zellablagerungen in der Haut anzusehen sind: leukaemische Tumoren.

2. Unter dem Bilde allgemeiner Hautentzündung verlaufende Fälle, in denen erst spät leukaemische Tumoren in der Haut sich zeigen: Typus der Lymphodermia perniciosa Kaposi.

3. Exsudative (meist urticarielle) Ausbrüche, welche selbst nicht aus Ablagerungen leukaemischen Zellmaterials bestehen, sondern in irgend einer indirecten Weise durch das Allgemeinleiden hervorgerufen zu sein scheinen, ebenso wie bei sonstigen Affectionen des Lymphapparates (bes. der Milz, bei Malaria), bei Carcinomen, bei Lebererkrankungen, bei Echinococcen langdauernde Urticaria entstehen kann: sog. Prurigo bei Pseudoleukaemie. Bei dieser letzten Form scheint Tumorbildung ausserordentlich selten zu sein.[1])

Vom 1. und vom 3. der hier aufgezählten Typen wurden in der Breslauer dermatologischen Universitätsklinik im Laufe der letzten Jahre eine Reihe von Fällen beobachtet, deren Veröffentlichung mir von meinem hochverehrten Lehrer, Herrn Geh. Medicinalrath Neisser, übertragen wurde.

In der folgenden Abhandlung werden wir zunächst eine Besprechung nur der mit Hauttumoren einhergehenden Leukaemiefälle unserer Beobachtung bieten; im Anschluss daran werden wir zur Betrachtung einiger Fragen über die Pathologie der Leukaemie im allgemeinen und über die systematische Stellung einiger verwandten Hautleiden geleitet werden.

---

[1]) Nebenbei seien die vornehmlich nur bei acuter Leukaemie beschriebenen Hautblutungen und Hautnekrosen (Ebstein, d. Arch. f. kl. Med. 1889, 44; Bradford & Shaw, med.-chir. trans. 81) erwähnt.

Fall I. Heinrich B . . . . ., Wächter, geb. 20. October 1837, in der Nähe von Liegnitz in Schlesien. 1. Aufnahme 18./XI. 1897—14./XII. 1897. 2. Aufnahme 10./II. 1899. Gest. am 3. März 1899.

Vorgeschichte. 1870 Nervenfieber. 1874 Typhus. Häufig Ohrensausen, Kopfschmerzen und Haemorrhoidalbeschwerden. Presbyop seit mehreren Jahren. Sonst angeblich stets gesund gewesen bis vor 3 Jahren. Seit 35 Jahren verheiratet; 8 Kinder, von denen 5 in frühester Jugend an Lebensschwäche gestorben sind.

Seine jetzige Krankheit begann vor 3 Jahren (1894), die Nase wurde roth und grösser. Zugleich schwollen die Lymphdrüsen im Gesicht (zuerst an beiden Ohren), dann in Zwischenräumen am Hals, am Nacken und in der Leiste an. Das Allgemeinbefinden blieb bis zum September 1897 gut, so dass er seinen Dienst als Nachtwächter versehen konnte. Dann verschlechterte sich sein Zustand, er bekam öfters Schwindelanfälle, ist auch einmal bewusstlos umgefallen; seitdem leidet er an Athemnoth. Seit dem October 1897 begann die Gegend beider Augenbrauen sich zu verdicken.

Befund bei der Aufnahme, 18. November 1897. (Krankengeschichte von Dr. P. Róna).

Pat. ist klein, von kräftigem Knochenbau, ein wenig kyphoskoliotisch. Knochen weder spontan, noch auf Beklopfen schmerzhaft. Bei Percussion und Auscultation der Lungen lässt sich nichts krankhaftes erkennen. Athmung tief und schwer, Inspiration grösstentheils durch den Mund, der luftschnappend geöffnet wird. Herzspitzenstoss unterhalb der 5. Rippe in der Mammillarlinie. Obere Herzdämpfungsgrenze an der 3. Rippe, rechte Grenze am rechten Sternalrand. An allen Ostien lautes systolisches Geräusch, 2. Pulmonalton accentuirt. Subjectiv kein Herzklopfen.

Abdomen halbkugelig vorgewölbt, ziemlich straff gespannt, gibt tympanitischen Schall.

Leberdämpfung zwischen 4. Rippe und Nabelhöhle, unterer Leberrand deutlich fühlbar.

Milz ragt ca. fingerbreit, als scharfer Rand fühlbar, unter dem linken Rippenbogen hervor.

Appetit gut, Verdauung und Stuhlgang in Ordnung. Urin frei von Eiweiss und Zucker.

Augen seit längerer Zeit presbyop. Augenspiegelbefund: Papillen beiderseits normal, tiefe physiologische Excavation von weisser Farbe. Rechts ungefähr 2-papillenweit nach unten von der Papille ein länglicher zartweisser Fleck zwischen 2 Gefässen sichtbar.

Haut allgemein blassgelb, fettarm, ohne Narben, Pigmentirungen und Naevi höheren Masses. Reizröthung in mässigem Grade vorhanden, keine Urticaria factitia. Am Sternum, am Nacken und an der unteren Bauchhälfte stark erweiterte, geschlängelte Venen unter normalgefärbter Haut, keine stärkeren bläulichen Varicen oberflächlichster Venen. Nirgends Oedeme. Hauptveränderungen an der Haut des Gesichts, der Ellenbogen und Handrücken.

Beim ersten Anblick des Patienten fällt das stark verbreiterte Gesicht auf. Die Nase ist dick, roth, mit der Spitze zum Munde herabhängend; die Unterlippe wulstig der Nase entgegenstrebend, der Unterkiefer im ganzen Umfang von dicken Wülsten umgeben; die Augenbrauen verdickt und etwas herabhängend. Durch die Verlegung des Luftweges durch die Nase, welche bedingt, dass Pat. bei der Inspiration den Mund öffnen muss, erhält der stumpfe Eindruck, den Pat. infolge der Langsamkeit seiner Bewegungen und des Ueberwiegens des Gesichtstheils seines Kopfes über die Schädelpartie macht (Orang-Utan-ähnlich), noch eine Verstärkung. Die pathologischen Schwellungen an der Haut des Pat. sind zweierlei Art: 1. solche in der Haut selbst, 2. subcutane (Lymphdrüsen).

1. Hautknoten weicher Natur haben wir an den Augenbrauen, an den Lippen, an der Nase; ihre Consistenz ist ähnlich der des Lupus. Im Augenbrauenbezirk bestehen scharf abgesetzte, nebeneinander liegende und durch Hautfalten begrenzte, bohnen- bis mandelgrosse, mit der Haut zusammen auf der Unterlage sehr leicht verschiebliche Verdickungen. Die Hautfarbe über den kleineren Knoten ist fast wie die der normalen Umgebung, nur mit leichtem bläulichrothen (fast völlig wegdrückbaren) Ton, ohne sichtbare Gefässerweiterungen; je grösser die Knoten, desto mehr blau und desto stärkere Capillarectasien.[1]) Ein kleiner Knoten liegt im r. oberen Augenlid und zieht es herab, so den schläfrigen Gesichtsausdruck erhöhend.

Wangen etwas hängend, für das Gefühl nicht infiltrirt. Farbe bläulichroth, von hellrothen, erweiterten Gefässen durchzogen. An der linken Wange ein kleiner Knoten, ebenso am linken Mundwinkel in der Oberlippe.

Nase asymmetrisch (r. stärker) verdickt, weich in der Mitte, härter an der Spitze, mit glänzender, flachhügeliger, bläulicher Oberfläche und bedeckt mit weiten, von der Nasenwurzel und der Wange her parallel zur Spitze herabziehenden, vielfach anastomosirenden rothen Venen. Die Follikel stehen trotz der Volumenszunahme der Nase noch ziemlich dicht aneinander, sind nicht erweitert.

Mund etwas schief durch die rechts stärkere Verdickung der Lippen. Die Unterlippe ist im Bereich des Lippenroths mit weichen Massen infiltrirt und ragt in Folge dessen etwas vor. Mentolabialfalte bei geschlossenem Munde verstrichen.

An beiden Ellenbogen blaurothes Hautinfiltrat, ähnlich dem an den Augenbrauen. Am linken Ellenbogen ausserdem noch einige subcutane Knoten.

---

[1]) Die Einlagerung in die Haut muss ganz gleichmässig sein und bis nahe an das Epithel heranreichen, denn an den Stellen der grösseren Schwellung (an der rechten Augenbraue) streben die Haare nach allen Seiten radiär auseinander und stehen senkrecht aus der Haut heraus, nicht mehr in der normalen Strichrichtung: das kann nur durch Infiltrat zwischen den Haarbälgen (also im Corium) zu Stande gekommen sein. Vergl. unten die mikrosk. Untersuchung.

Handrücken links verdickt, bläulichroth, namentlich über den Metacarpophalangeal-Gelenken des 2. und 3. Fingers und am Dorsum der 3. Phalanx dieser Finger; stärkerer Knoten zwischen den Distalenden des 4. und 5. Metacarpus und auf der Ulnarseite des kleinen Fingers. Am rechten Handrücken nur bläulichrothe Färbung.

2. Unter den Lymphdrüsen sind besonders stark vergrössert die am Kopf und Hals, weniger die am Stamm und den Extremitäten. Das Gesicht ist von einem Kranze von mächtigen Lymphdrüsen umgeben. Ihre Vordergrenze liegt in einer Linie, die fingerbreit hinter dem Jochfortsatz, 3-fingerbreit hinter dem Mundwinkel und fingerbreit hinter dem Kinn verläuft. Nach hinten reichen sie bis zum Ohr, zum Processus mastoides und zum Zungenbein. Die Breite dieses Kranzes beträgt 7 bis 10 Cm., seine Höhe (senkrecht zur Hautoberfläche) bis 4·5 Cm. Die Haut ist überall über den Drüsen dünn, je nach der Spannung, welche kleinere oder grössere Drüsen bedingen, leicht oder schwerer abhebbar, nirgends mit den Drüsen verwachsen. Die Grösse der Drüsen schwankt in geringen Grenzen. Es sind zwar einige ungefähr mandelgrosse darunter, die meisten haben aber einen Längsdurchmesser von 3·5—6·5 Cm., einen Querdurchmesser von 3—4·5 Cm. und einen fast ebensogrossen Tiefendurchmesser. Ihr Längsschnitt wäre rein oval. Sie sind vollkommen von einander abgrenzbar, nirgends Verwachsungen nachzuweisen. Die Consistenz ist fester als die der Hautinfiltrate, bei den grösseren fast wie ein normaler Hoden, bei den kleineren härter. Die Anordnung der Drüsen ergibt sich am klarsten aus der beigefügten Zeichnung.

Die Lage der Hauttumoren und vergrösserten Lymphdrüsen in ein Buzzisches Schema eingetragen.

Die Regio supraclavicularis ist beiderseits fast ganz mit einem Paquet stark vorragender, mandelgrosser und kleinerer Drüsen erfüllt, welche, wie die des Gesichtes, ganz verschieblich gegeneinander und gegen Haut und Unterlage sind. Weniger zahlreich und noch kleiner sind die Axillardrüsen und die der seitlichen Thoraxwand.

Im Sulcus bicipitalis medialis liegt nur links eine erbsengrosse Drüse. Auf dem linken Olecranon unter etwas verdickter Haut ein Complex von 4 hintereinanderliegenden Knoten, jeder ca. 1·5 × 0·7 Cm. gross.

Rechts wenig und kleine Femoraldrüsen; links viel, bis zu 2·5 Cm. Durchmesser, weit am Oberschenkel in der Adductorenfurche herabreichend.

Blutbefund am 18./XI., 12 Uhr Mittags.

Haemoglobin (Fleischl) 45 %.
Rothe Blutkörperchen 3,645.000.
Weisse „ 225.000. Verhältniss 16·2 : 1.

Lymphocyten 90·8 %, der Rest, bis auf ganz wenige eosinophile Zellen, neutrophile polynucleäre Leukocyten.

Krankheitsverlauf. Im Laufe der 26 Tage, welche Pat. in der Klinik zubrachte, trat keine irgendwie nennenswerthe Aenderung in dem soeben mitgetheilten Befunde ein. Die Behandlung bestand in der Darreichung von 2—3 Thyreoidtabletten (B. W. & Co.), welche, bis auf kurzdauernde leichte Diarrhoe, gut vertragen wurden.

Nach der Entlassung aus der Klinik ging Pat., der in seinen Heimatsort zurückgekehrt war, in die Beobachtung von Dr. Löwenheim in Liegnitz über.[1])

Der Zustand war bis Ende Juni leidlich; Mitte Juli nach Trauma an der Nase starke Blutung (eine Kaffeetasse voll). Die Drüsen am Kopf und die Tumoren im Gesicht sind bis Ende August stationär geblieben, die Cubital- und bes. die Inguinaldrüsen langsam gewachsen. Die Behandlung (Arsenpillen zu 0·005 acid. arsen. bis 5 Pillen täglich) hat keinen verkleinernden Einfluss auf die Lymphome ausgeübt.

Am 25./VIII. 1898 waren Nase und Lippen stärker angeschwollen, in der Oberlippe rechts ein pflaumengrosser, links ein kirschgrosser Tumor fühlbar. Die Haut an der Nase perlmutterartig glänzend, ausserordentlich tief durchsichtig, von zahlreichen Teleangiektasieen durchzogen, schwammig weich. Die Wangen härter und weniger glänzend. Die Stirn mit erbsengrossen weichen Knoten bedeckt. Leber und Milz überragen den Rippenbogen um 2-Fingerbreit. Grosse Schwäche, aber „Riesenappetit". Blutbefund r. Blk. 2,600.000, w. Blk. 337.500. Verhältniss 7·7 : 1.

---

[1]) Der Liebenswürdigkeit dieses Herrn, der mit seltener Sorgfalt den Krankheitsverlauf klinisch wie bes. haematologisch überwachte, verdanken wir ein ausführliches Krankenjournal über die Zeit bis zur Wiederaufnahme in die Klinik. Es sei mir gestattet, ihm auch an dieser Stelle meinen Dank auszusprechen.

Urin 1018, kein Eiweiss, kein Zucker.

Anfang September stellten sich Oedeme an Beinen und Gesicht ein, welche durch Digitalis, Kaliumacetat und reichlichen Genuss von Petersilienwurzelthee mit Erfolg bekämpft wurden. Im rechten Augenhintergrund wurde $2^1/_2$ Papillenbreit nasalwärts von der Papille (U. B.) eine Hämorrhagie und Trübung in der Retina constatirt. Bis zum Februar 1899 verschlimmerte sich nun stetig der Zustand; es traten hühnereigrosse Drüsen auch hinter den Ohren auf; an der Stirn, den Wangen, an Knien und Handrücken und an der rechten Daumenwurzel entstanden neue Tumoren und Hautinfiltrationen; das ganze Gesicht und seine Schleimhäute schwollen in erstaunlichem Grade an; durch Schwellung der Nasenschleimhaut ergab sich Athembehinderung, und in dieser Verfassung wurde Pat. wiederum der Breslauer Dermatologischen Klinik überwiesen. Der Blutbefund war bei mehreren Untersuchungen stets der einer hochgradigen lymphatischen Leukaemie und näherte sich allmälig den angeführten Zahlen. In der Klinik wurden, ausser dem bereits mitgetheilten Hautbefund, noch folgende Daten erhoben: Im Abdomen mehrere derbe Knoten fühlbar. Unterer Leberrand 4-Querfingerbreit unter dem Rippenbogen, nicht deutlich nach links hin von der vergrösserten Milz abgrenzbar.

Blutbefund: Haemoglobin ca. 50 %.
Rothe Blutkörperchen 2,224.000.
Weisse „ 240.000. Verhältniss 9·2 : 1.

Keine Poikilocyten, keine kernhaltigen rothen Blutkörperchen. Kleine Lymphocyten 90 %, grosse einkernige Zellen 8 %, neutrophile 2 %. Urin kein Eiweiss, kein Zucker.

Die Behandlung mit Acid. arsenicos. (0·02) und mit Knochenmarkstabletten vermochte den Verlauf der Krankheit nicht aufzuhalten. Die Schwellung des Gesichts nahm zu; es trat Ascites ein. Am 3./III. 1899 erfolgte der Tod.

Bei der Obduction liessen sich die Veränderungen im Gesicht und die Schwellungen der oberflächlichen Drüsen so deutlich erkennen wie im Leben, und daher können wir ihre Schilderung nach dem Sections-Protokoll unterlassen. In demselben Masse wie die oberflächlichen Drüsen fanden sich auch die im Innern des Körpers vergrössert, in der Gegend der Aorta thoracica, retrotracheal, retroperitoneal (bes. an der linken Niere) und im Becken. Ihre Schnittfläche ist fast überall gelblich weiss; nur im Bereich der Trachea ist der Farbenton röthlich.

Die Milz ist etwa $2^1/_2$mal so gross wie in der Norm, fühlt sich derb an. Die Schnittfläche hat speckigen Glanz, nirgends sind deutliche Follikel zu erkennen. Die Farbe entspricht vollkommen der von geräuchertem Schinken (trotzdem keine Amyloidreaction).

Das Knochenmark ist himbeergeleeartig. An den nach der Pleura zu gelegenen Seiten der Rippen befinden sich circumscripte, knotige Verdickungen, auf den ersten Blick einer ausgeheilten Fractur ähnlich. Sie werden durch ein zwischen Periost und Knochen liegendes diffuses Infiltrat gebildet.

Das Herz weist braune Atrophie und hochgradige Fettmetamorphose auf; ausserdem bestehen alte endocarditische Veränderungen an der Mitralis, die zur Insufficienz dieser Klappe geführt haben. Ferner Myocarditis fibrosa.

Oedem und rothe Induration der Lungen, namentlich in den Unterlappen.

Auf der Oberfläche der Nieren und (im Durchschnitt) in der Rindensubstanz weisse (anämische) Bezirke; die Papillen blauroth mit versprengten gelblichweissen Partien.

Magen und Darm ohne Besonderheiten.

Vorderer Rand der Leber stark verdickt. Auf der Ober- und Unterfläche stecknadelkopfgrosse fibrinöse Auflagerungen. Granularatrophie mit sehr starker fettiger Metamorphose.

Das Gehirn leicht ödematös.

Zur histologischen Untersuchung wurden der Leiche entnommen:

Die Augenbrauengegend. Härtung in Alkohol, Formalin, schwacher und starker Flemming'scher Lösung, 1% Osmiumsäure, concentrirter wässeriger Sublimatlösung, Zenker'scher Flüssigkeit.

Theile von Milz, Niere, Leber, Mediastinal- und Bronchiallymphdrüsen, Stücke der Rippen. Härtung in Alkohol, Formalin und Müller'scher Flüssigkeit.

Ueber die Ergebnisse der histologischen Untersuchung füge ich hier nur eine kurze Zusammenfassung ein. Mit den Befunden an Haut und Lymphdrüsen, welche Veranlassung zu einigen allgemeinpathologischen Erörterungen geben, werden wir uns erst am Schlusse dieser Arbeit eingehender bekannt machen müssen.

In allen untersuchten Organen handelt es sich um eine mehr oder minder starke, wohl überall circumvasculäre Ansammlung von kleinen rundkernigen Zellen. In diesen Zellhaufen finden sich nur sehr wenige Mitosen. Die Blutgefässe enthalten den Zellen in den Rundzellinfiltraten[1]) sehr ähnliche Lymphocyten, deren Menge unserer durch klinische Beobachtung erworbenen Kenntniss des Blutbefundes entspricht. Die Lymphgefässe sind vielfach mit Lymphocyten ausgestopft. Milz und

[1]) Ueber die Zulässigkeit der Bezeichnung „Infiltrat" für die hier vorhandenen Zellanhäufungen vergl. die an den Haut- und Lymphdrüsenbefund anschliessenden Erörterungen.

Knochenmark weichen erheblich von der Norm ab und zwar, wie wir später sehen werden, in derselben Weise, wie die ihnen functionell nahestehenden Lymphdrüsen. Weder in der Milz noch im Knochenmark sind mehr Anzeichen einer Proliferation vorhanden; beide bieten einen fertigen pathologischen Zustand dar, vielleicht ein Zeichen davon, dass der Tod diese Gebilde nicht mitten in ihrer Entwicklung überrascht hat, sondern dass sie ihr Wachsthum und auch wohl ihre Function bereits eingestellt hatten, als sie, zugleich mit dem ganzen Individuum, ihren Tod fanden.

Die Milz besteht aus einem Trabekelnetz, das von der fibrösen Kapsel ausgeht und die grossen Blutgefässe trägt, und einem in seine Bindegewebsmaschen eingelagerten zelligen Parenchym. Die Gefässe weisen vielfach dicke, fibröse, kernarme Wände auf (in ihnen kein Amyloid nachweisbar). Das Parenchym besteht ungefähr zu gleichen Theilen aus den erwähnten rundkernigen Zellen und aus rothen Blutkörperchen. Hier und da finden sich grosse protoplasmareiche, polygonale Zellen und ihnen ähnliche Protoplasmahaufen, deren Zellnatur nicht ohne Weiteres beweisbar ist; sie werden uns in den Lymphdrüsen wieder begegnen und dort ihre genauere Beschreibung erhalten. Nirgends sieht man etwas von Malpighi'schen Körperchen, fast nirgends sieht man Mitosen. Die gleichen Rundzellen, welche den Bau der Milz verdeckt und geändert haben, bilden auch den grössten Bestandtheil des Knochenmarks. Die normalen Bildungen dieses Organs treten sehr in den Hintergrund, Riesenzellen sind spärlich, die Vorstufen der neutrophilen Leukocyten kaum zu finden und ebenso schwer ist der Nachweis kernhaltiger rother Blutkörperchen. All diese Zellarten werden verdrängt durch die massenhafte Rundzelleneinlagerung, welche die Markhöhle dicht erfüllt und das Periost in reichlichen Zügen durchsetzt. An vielen Stellen bildet die compacte Substanz des Rippenknochens keine continuirliche Lage, und dort geht dann das periostale Rundzellenlager direct in das medullare über.

Die Rundzelleninfiltrate der Leber liegen zwischen die Leberläppchen eingeschaltet; sie umschliessen die interlobulären Gefässe und Gallengänge und verzweigen sich mit ihnen. Sie

dringen einzeln auch in die Acini selbst ein und liegen da zwischen den Leberzellbälkchen.

Geringer ist die Affection der Niere, in der keine grösseren Rundzellenhaufen gefunden wurden. Am meisten haufenartig conglomerirt liegen die Zellen in der Mitte der Marksubstanz, im Uebrigen liegen die Rundzellen diffus zerstreut zwischen den Harnkanälchen.

Diagnose. Klinische Untersuchung (namentlich der Befund einer ausserordentlichen Lymphocytenvermehrung) und Ergebniss der makroskopischen und mikroskopischen Betrachtung der Leichentheile ergeben übereinstimmend das Bild der lymphatischen Leukaemie.

Fall II. Johann Br....., Landarbeiter, geb. 1./VII.40 in der Gegend von Krotoschin in Posen, aufg. 10./V.97, entl. 31./V.97. (Krankengeschichte von Dr. G. Falk.)

Vorgeschichte. Die Eltern des Pat. sind hochbetagt gestorben, die Mutter soll in ihren letzten Lebensjahren eine verdickte, zeitweise stärker angeschwollene Lippe gehabt haben. Pat. behauptet, dass sein jetziges Leiden im October 1895 plötzlich begonnen habe, verbunden mit allgemeinem Krankheitsgefühl, und dass unter subcutanen Einspritzungen in die erkrankten Stellen allmählich ein Rückgang der Erscheinungen eingetreten sei. Nur die Wülste an der Supraorbitalgegend blieben bestehen (nach einer anderen Aussage des Pat. führt er diese Wülste auf Erfrierungen in der Jugend zurück). Im October 1896 entstanden beiderseits im Gesicht (unter den Augen) Knoten, ebenso an Händen und Füssen, etwa taubeneigross, schmerzhaft. Unter Einspritzungen in die Gesichtsknoten bildete sich alles wieder zurück.[1]) Danach begannen aber wieder neue Tumoren zu erscheinen, in der Achselhöhle und der Leiste entstanden grosse Drüsen, Oberlippe und Unterlippe schwoll an. Diese Schwellungen sind schmerzhaft, besonders bei Witterungswechsel; dann tritt auch stärkere Schwellung der Knoten ein, Nase und Hals schwillt zu bis zu Schlingbeschwerden, Athemnoth und Cyanose im Gesicht. Pat. fühlt sich schwach, ist abgemagert, und kann schon seit $^3/_4$ Jahren nicht einmal leichte Arbeit verrichten, dabei besonders Schwäche im rechten Arm und Bein, leichte Ermüdung und Gefühl des „Eingeschlafenseins".

Befund bei der Aufnahme, 10. Mai 1897. Pat. ist mittelgross; Knochenbau ohne Abnormitäten. Zeitweise ist ein geringer Schmerz

[1]) Die freundlichen Angaben des bisher behandelnden Arztes in Krotoschin, Herrn Dr. Lachmann, bestätigen die Aussagen des Patienten. Unter Injectionen von Acid. arsenicos. wurde im vergangenen Winter ein sehr bedeutender Nachlass der Beschwerden und der Gesichtsschwellung erzielt; seit Kurzem nehmen die Krankheitssymptome aber wieder zu.

beim Druck auf das Sternum vorhanden. Die Untersuchung von Lunge und Herz ergab keine krankhafte Veränderung. An der oberen Partie des Sternum eine etwa handtellergrosse Dämpfung. Abdomen ziemlich aufgetrieben, stark gespannt. Leber etwas vergrössert, nicht schmerzhaft. Milz vergrössert, deutlich als harter, scharfer Rand unter dem Rippenbogen fühlbar. Appetit gut, Stuhlgang in Ordnung. Urin hellgelb, sauer, frei von Eiweiss und Zucker. Haut im Allgemeinen bräunlich, an den Wangen stark dunkelbraun pigmentirt. Auf den Wangen taubeneigrosse Knoten, links an einer Stelle etwas ulcerirt (angeblich von einer Einspritzung her). Die Unterlippe auf das vierfache wulstig verdickt, mit Rhagaden durchsetzt und von Krusten bedeckt. Oberlippe in geringerem Grade gleichfalls vergrössert. Auf der linken Seite der Nase und an der Nasenspitze je eine teigigweiche Verdickung, durchzogen von zahlreichen erweiterten Blutgefässen. Beide Augenbrauengegenden, namentlich im lateralen Theil, von wulstigen, röthlichen Verdickungen eingenommen. Beide Ohrläppchen zu kirschgrossen, weichen, elastischen Tumoren angeschwollen, auch die Haut an der Hinterfläche des linken Ohrs ist verdickt. Vom übrigen Körper ist nur die Gegend der Metacarpo-phalangealgelenke subcutan ziemlich stark aufgetrieben und sehr druckempfindlich, die Haut darüber in dünnen Falten abhebbar. Ueber den Zwischenknochenräumen des Metacarpus ist die Haut atrophisch. Die Handflächen sind normal. Gaumen und Uvula etwas ödematös. Die Submaxillar- und Submentaldrüsen sind vergrössert und liegen als eine aus vielen einzelnen Knoten bestehende Kette um das Kinn herum, auch die Sublingualdrüsen sind vergrössert. Eine grosse, weiche Geschwulst liegt am Unterkieferwinkel. Am Halse weiche, taubeneigrosse, leicht schmerzhafte Knoten. In den Supra- und Infraclaviculargruben zahlreiche kleine, leicht verschiebbare Drüsen, rechts und links je eine kirschgrosse leicht verschiebliche Drüse am Acromialende der Clavicula. Starke Vergrösserung der Axillar- und Inguinaldrüsen beiderseits. Am rechten Unterarm liegen, scheinbar dem Venenverlauf entsprechend, namentlich an der radialen Seite, zahlreiche dicke Stränge, die sich bei Beugung des Arms vergrössern und, besonders auf Druck, schmerzen. An der linken Unterextremität befinden sich starke Varicen, besonders gross in der Inguinalgegend. An der Innenseite des linken Oberschenkels sitzen an einer Hautvene prall elastische, wenig verschiebliche Knoten, welche sich nicht fortdrücken lassen.

Blutbefund: Hämoglobin 95%. Rothe Blutkörperchen 4,475.000, weisse Blutkörperchen 50.000, Verhältniss 89·5 : 1.

Die Untersuchung gefärbter Trockenpräparate ergibt eine Vermehrung der Lymphocyten, keine abnorm hohe Zahl der eosinophilen Zellen, keine kernhaltigen rothen Blutkörperchen, keine Poikilocyten.

Da Pat. namentlich durch Schwäche und zeitweilige Schwindelanfälle in seiner Arbeitsfähigkeit gestört zu sein angab, wurde eine genaue Nervenuntersuchung angestellt. Diese ergab eine ganz leichte Herabsetzung der Sensibilität auf der rechten Körperhälfte, Schwindel bei der

Drehung nach rechts (bei Augenschluss), Fehlen des Bauchhautreflexes. Alle anderen oberflächlichen und tiefen Reflexe von normaler Stärke. Die rohe Kraft ist ziemlich erheblich. Linker Arm und linkes Bein haben überall einen grösseren Umfang als die rechten Extremitäten. Keine Entartungsreaction.

Krankheitsverlauf. Unter täglichem Baden mit Sol. Vlemingkx tritt schnell eine Besserung der subjectiven Beschwerden ein. Auch die objectiven Krankheitszeichen, namentlich die Schwellungen im Gesicht, sind etwas zurückgegangen, die Drüsenvergrösserungen bestehen unverändert fort. 1 Mgr. Tuberculin hat keine Reaction hervorgerufen. Grosse Dosen Jod haben weder günstig noch schädlich gewirkt.

Bei einer weiteren Blutuntersuchung am 24./V. ergaben sich fast dieselben Zahlen wie am Tage der Aufnahme:

Rothe Blutkörperchen 4,740.000.
Weisse „ 52.000. Verhältniss = 91 : 1.

Diagnose. Der Blutbefund unseres Falles (ein Verhältniss von 1 weissen auf ungefähr 90 rothe Blutkörperchen, dabei Vermehrung der Lymphocyten) und die erst $1^1/_2$jährige Krankheitsdauer lassen die Krankheit als eine beginnende lymphatische Leukaemie erkennen. Die Tumorbildung im Gesicht ist, was die Localisation und den klinischen Aspect anbelangt, der unseres ersten Falles sehr ähnlich. Leider war es uns hier nicht vergönnt, eine histologische Untersuchung vorzunehmen, so dass wir auf die Parallelisirung mit den schon bekannten Fällen uns beschränken müssen.

Bemerkenswerth ist in diesem Fall die anfänglich günstige Einwirkung des Arsenik, welcher auch sonst bei pseudoleukaemischen und ähnlichen, mehr als Sarcome aufgefassten Hautaffectionen häufig gute Erfolge erzielt hat; bemerkenswerth namentlich auch für die Differentialdiagnose zwischen unserer Erkrankung und dem multiplen idiopathischen hämorrhagischen Hautsarcom Kaposis, an welches die Schwelluug an Händen, Füssen und Ohren und ihre zeitweilige Schmerzhaftigkeit könnte denken lassen, welches aber von Arsenbehandlung völlig unbeeinflusst bleiben soll.

Fall III. (Ich gebe hier eine kurze Zusammenfassung und die Fortsetzung der Krankengeschichte von Neuberger's Fall, der bereits in den Verhandlungen des 3. Congresses der deutschen dermatologischen Gesellschaft zu Leipzig beschrieben und abgebildet ist, cfr. Verhandl., 4. Sitzung am 18./IX. 1891, pag. 216.)

Balthiel B., Sänger, geb. 1830, aus Wieluń in Russisch-Polen, aufgenommen 8./VIII., entlassen 7./X. 1891, gestorben 23./III. 1892. Seit un-

gefähr 2 Jahren waren an beiden Wangen circumscripte Tumoren entstanden, welche langsam wachsend allmälig mehr als Taubeneigrösse erreicht hatten. Bei der Untersuchung fand man eine hochgradige allgemeine Lymphdrüsenschwellung, eine starke Milzschwellung, geringere Lebervergrösserung. Ueber die Zeit des Beginns dieser Erscheinungen, welche keine subjectiven Symptome machten, konnte Pat. keine Auskunft geben. Blutbefund: Erhebliche Vermehrung der weissen Blutkörperchen und zwar besonders der Lymphocyten, so dass das Verhältniss der rothen zu den weissen = 30 : 1 ist. Die übrigen mononucleären Leukocyten und die eosinophilen Zellen sind in ganz geringer Zahl vorhanden. Die mikroskopische Untersuchung der Tumoren ergab eine massenhafte Ansammlung von lymphoiden Zellen, theils diffus, theils in umschriebenen, von Bindegewebe umgrenzten Knoten angeordnet. Durch Excision und Paquelinisirung und unter Arseninjectionen schwanden die Tumoren im Gesicht vollständig. Die Drüsen in der Achsel, in den Supraclaviculargruben und am Kopf waren ein wenig kleiner geworden, Cubitaldrüsen unverändert. Die Milz ragte bis zur Nabelhöhe herab, war seitlich 2 Querfingerbreit vom Nabel entfernt. Auf der Rückseite beider Ober- und Unterschenkel, bes. in den Kniekehlen, waren trockenschuppende eczematöse Flächen entstanden, die dem Pat. keine Beschwerden verursachten.

Vom weiteren Krankheitsverlaufe haben wir keine Nachrichten erhalten. Auf Anfrage in der Heimat des Pat. ward uns die Antwort, dass er am 23. März 1892 gestorben sei.

Diagnose. In diesem Fall wurde die klinische und hämatologische Diagnose einer lymphatischen Leukaemie mit Lymphombildung in der Haut durch die histologische Untersuchung der Hauttumoren gesichert.

Die Angaben der Literatur über ähnliche Fälle sind nicht gerade spärlich.

Bei unseren und bei einer Anzahl der älteren Fälle ist die Diagnose der lymphatischen Leukaemie durch die Blutuntersuchung gesichert. Aber schon in unseren Fällen differiren die Verhältnisszahlen von rothen zu weissen Blutkörperchen, auf welche die Bezeichnung der Affection als Leukaemie sich gründet, erheblich.

Fall 1 zeigt r. : w. = 16 bis 7·7 : 1,
„ 3 „ r. : w. = 30 : 1,
„ 2 „ r. : w. = 90 : 1.

Es sind nun einige Fälle bekannt, in denen genau dieselben klinischen Hauterscheinungen und derselbe mikroskopische Befund bestanden wie in Fällen sicherer lymphatischer Leukae-

mie, bei denen sich aber keine Vermehrung der weissen Blutzellen vorfand. Am meisten gleicht unseren der von Pfeiffer (57) genau beschriebene und abgebildete Fall.

Er ist — bis auf den Blutbefund — ein völliges Analogon unseres Falles 2: Lymphome an Kinn, Hals, Supraclaviculargruben, Achselhöhlen, Leisten; Tumorbildung an Nase, Wangen, Augenbrauen, Kinn, im Corium liegend, so dass die Haut darüber nicht gefaltet werden kann. Ausserdem noch Tumoren in der Gegend der Brustwarzen. Mikroskopisch bot eine vom Mammatumor entnommene Stelle das Bild einer in Cutis und subcutanem Gewebe ausgebreiteten Lymphocytenanhäufung, zwischen deren Strängen noch die allgemeine Anordnung der Haut-Bindegewebszüge erkennbar blieb (Pf. stellt diese Tumoren in Analogie zu den leukaemischen oder pseudoleukaemischen Lymphomen in Leber und Niere). Blutbefund: r. Blk. 4·5—5 Millionen, w. Blk. 5000—6500, Verhältniss ca. = 700 : 1. Hämoglobin 60 %. Im Trockenpräparat Vermehrung der kleinen einkernigen Leukocyten (60 % aller Leukocyten). Milzschwellung.

Der Blutbefund weist also keine Vermehrung der Leukocyten im Verhältniss zu den rothen Blutkörperchen auf.

Wir haben hier einen in Bezug auf den Hautbefund und die Drüsen- und Milzvergrösserung der lymphatischen Leukaemie mit Hautbefund völlig gleichenden Fall, nur der quantitativ leukaemische Blutbefund fehlt. Es handelt sich demnach nach der zuerst von Cohnheim (8), dann von Wunderlich (79) eingeführten und vielfach acceptirten Nomenclatur um eine Pseudoleukaemie, d. h. um eine der Leukaemie in jeder Beziehung bis auf eine, die Vermehrung der weissen Blutkörperchen, gleichende Krankheit. Aber es besteht noch eine andere Aehnlichkeit zwischen unseren Fällen und dem von Pfeiffer (57): eine qualitative Blutveränderung, nämlich eine procentuale Vermehrung der Lymphocyten, also eine Veränderung, welche sonst (wenn wir von einigen Lymphdrüsenerkrankungen und Milzaffectionen anderer Art absehen, cfr. Ehrlich-Lazarus (12) pag. 68 f.) bei keiner anderen Affection vorkommt, als der lymphatischen Leukaemie.

Was ist nun wichtiger für die Krankheitsauffassung, das quantitative Blutverhältniss oder die qualitative Abweichung? Wenn wir die Unterschiede in den Verhältnisszahlen von weissen und rothen Blutkörperchen betrachten, welche unsere drei Fälle schon untereinander aufweisen, und wenn wir fernerhin

die noch anzuführenden Zahlen sehen werden, die alle Uebergänge darbieten, wird es klar sein, dass nur die qualitative Zusammensetzung des Blutes von Wichtigkeit sein kann. Es handelt sich also hier vielleicht doch um die gleiche Affection, und, wenn wir schnell verallgemeinern, vielleicht bei der Stellung der Pseudoleukaemie zur lymphatischen Leukaemie überhaupt um nur graduelle Unterschiede einer nach derselben Richtung strebenden pathologischen Veränderung. Die weder klinisch noch histologisch von einander scheidbaren Hautmetastasen dürften wir alsdann auch wirklich als identische Bildungen ansehen.

Sehen wir, ob wir auch auf anderem Wege zu diesem Resultat kommen.

Dass neben der leukaemischen Lymphomatose eine solche ohne Vermehrung der weissen Blutkörperchen vorkommt, wissen wir seit Wunderlich's (78) erster Veröffentlichung (1858).[1]) Einer der schönsten Fälle ist der von Cohnheim (8) beschriebene, auf welchen zuerst der Name Pseudoleukaemie angewendet wurde (1865). Im nächsten Jahre (1866) bringt Wunderlich (79) seine vortreffliche Arbeit mit strenger Berücksichtigung der älteren Literatur. In ausführlicher Weise erörtert Trousseau (68) die Unterschiede der Leukaemie (Leucocythémie) und der Pseudoleukaemie (Adénie). Während aber Trousseau die beiden Krankheiten als nur klinisch ähnliche, nach (gemuthmasster) Aetiologie und nach Verlauf völlig verschiedene Affectionen bezeichnet, sprechen sich die älteren deutschen Autoren viel mehr über die Aehnlichkeit und eventuelle Identität aus. Cohnheim erwähnt schon die Möglichkeit, dass die Pseudoleukaemie ein aleukaemisches Vorstadium der Leukaemie darstelle. Die gleiche Identificirung gewisser Leukaemiefälle mit Pseudo-

[1]) Die älteren (schon von Wunderlich 1866 citirten) Fälle Hodgkins, nach dessen Namen diese Krankheit häufig bei uns bezeichnet wird, lassen keine Entscheidung zu, ob es sich um leukaemische oder aleukaemische Lymphomatose gehandelt habe; auch sind sie wohl sonst nicht einheitlich ätiologischer Natur. Da aber die Kriterien dieser Fälle nicht mehr nachzutragen sind, so ist es am besten, sie gar nicht in dieser Frage zu berücksichtigen. Genauere Literaturangaben siehe bei Westphal (74).

leukaemie tritt uns in Langhans' (38) Arbeit über die Lymphosarkome entgegen, indem er sagt, „dass es sich, da das einzige Unterscheidungsmerkmal dieser Affection von der Leukaemie, die Zusammensetzung des Blutes, secundärer Art ist, vielleicht empfehlen dürfte, beide unter einem Namen, etwa der Adenie, zu vereinigen, von welcher dann zwei Formen, eine einfache ohne Vermehrung der farblosen Blutkörper und eine andere leukaemische, zu unterscheiden wären". Als aleukaemisches Vorstadium will er allerdings die Pseudoleukaemie nicht aufgefasst wissen. Schon in dieser frühen Zeit sehen wir die Art der Gegenüberstellung von Leukaemie und Pseudoleukaemie, wie sie auch heute noch vielfach gemacht wird, allerdings, wie wir (nicht als eine neue Ansicht, aber mit besonderer Eindringlichkeit) nachweisen wollen, mit Unrecht. Die Gegenüberstellung ist stets Leukaemie einerseits, Pseudoleukaemie andererseits gewesen.

Viel wichtiger als diese Unterscheidung ist die Scheidung der Leukaemie, die schon Virchow nach der Art des Blutbefundes angebahnt hat, die aber erst Neumann (50) und bes. Ehrlich (11, 12) zu starkem Ausdruck gebracht haben, die Scheidung in myelogene Leukaemie und lymphatische Leukaemie. Wir wollen nachzuweisen suchen, dass die Gegenüberstellung derartig stattzufinden habe, dass die myelogene Leukaemie auf der einen Seite bleibt, und die lymphatische Leukaemie mit der (lymphatischen) Pseudoleukämie auf die andere Seite tritt.

Wenn wir die gewöhnlichste Form der Pseudoleukaemie ins Auge fassen, wo es sich um generalisirte Lymphomatose (meistens mit bes. starker Betheiligung einer Drüsengruppe) handelt, mit Milz-, ev. auch Leberschwellung, so wird von den meisten Autoren der Hauptunterschied von der lymphatischen Leukaemie im normalen Blutbefund gesucht. Indessen schon Winiwarter (76) erwähnt, „dass es Fälle geben kann, bei denen eine Vermehrung der weissen Blutkörperchen nachweisbar, die aber nur einen so geringen Grad erreicht hat, dass man über die Auffassung und Deutung der Befunde getheilter Ansicht sein kann". Sehen wir eine grosse Anzahl von Krankengeschichten durch, so finden wir hier und da eine früher da-

gewesene, dann wieder geschwundene Leukocytose oder eine sub finem aufgetretene Vermehrung der weissen Blutkörperchen erwähnt, ohne dass an der Diagnose Pseudoleukaemie wegen dieser kaum auffallenden Veränderungen des Blutes gezweifelt und nach der Leukaemie hin tendirt wird.

Im Gegensatz zu diesen negativen Befunden oder geringen, angeblich irrelevanten Abweichungen von der Norm stehen die Aussagen Ehrlich's (12), welcher stets bei der Pseudoleukaemie eine Veränderung in den Verhältnisszahlen der weissen Blutkörperchen gefunden hat. Während viele Jahre hindurch die Untersuchung der körperlichen Elemente des Blutes mit der Feststellung der Zahl von weissen und rothen Blutkörperchen, ihres Aussehens im frischen Präparat und Bestimmung des Hämoglobingehaltes abgeschlossen galt, hat uns Ehrlich eine ganz neue Ausblicke gewährende Untersuchungsmethode gelehrt, indem er das Hauptgewicht auf die Unterscheidung der verschiedenen Leukocytenformen mit bes. Berücksichtigung ihrer Provenienz legte; eine Untersuchungsmethode, die zu bekannt ist, um des längeren über sie zu sprechen, deren Anwendung aber auch in neueren Arbeiten noch häufig vermisst wird. Ehrlich fand, „dass mit gewissen Zuständen, bei denen eine Hyperplasie des Lymphdrüsenapparats eintritt, häufig auch eine Vermehrung der Lymphocyten im Blute einhergeht", und fand in einer grösseren Zahl typischer Fälle von Lymphoma malignum regelmässig eine Lymphocytose, „die in einigen Fällen sogar hochgradig war und beinahe leukaemischen Charakter trug". Dieser Befund, der ja auch in dem Falle Pfeiffer's (57), der uns zu diesen Betrachtungen veranlasst hat, vorhanden war, lässt vermuthen, dass in einer Anzahl älterer und neuerer, nur die Verhältnisszahlen der weissen zu den rothen Blutkörperchen gebenden Arbeiten über Pseudoleukaemie unter den im Ganzen nicht vermehrten Leukocyten eine vermehrte Zahl von Lymphocyten vorhanden war, aber nicht entdeckt wurde.

Mit der Constatirung der Lymphocytenvermehrung fällt das gewöhnlichste, die Pseudoleukaemie von der lymphatischen Leukämie trennende Argument: wir haben einen positiven Blutbefund, eine Vermehrung einer der Leukocyten-

arten im Blut, sowohl bei Pseudoleukaemie als bei lymphatischer Leukaemie, und zwar die Vermehrung derselben Leukocytenart bei beiden Affectionen. Der Unterschied besteht nun nur noch in dem quantitativen Verhältniss: bei Pseudoleukaemie weniger Lymphocyten, ev. sogar keine Verschiebung des Verhältnisses von weiss : roth (= 1 : 600 ungefähr in der Norm), bei Leukaemie viele Lymphocyten, eine Verschiebung dieses Verhältnisses. Eine Grenze ist da aber schwer zu ziehen. Wenn wir bedenken, dass bei gewissen Fällen von myelogener Leukaemie die Diagnose bei ausschliesslicher Beachtung der Zählkammerresultate unmöglich sein kann, da die Zahlen nicht ein möglicherweise noch in der Norm vorkommendes Verhältniss überschreiten, aber klar wird, wenn die Untersuchung des gefärbten Trockenpräparates die untrüglichen Zeichen myelogener Leukaemie enthüllt (Ehrlich-Lazarus [12]), so werden wir auch bei lymphatischen Formen nicht allzuviel auf die Verhältnisszahl der weissen Blutkörperchen zu den rothen geben dürfen. Während ein Verhältniss weiss : roth = 1 : 50 nicht die Diagnose „Leukaemie" begründet, wenn die Vermehrung allein die neutrophilen polynucleären Zellen betrifft, wird ein Verhältniss $^1/_{50}$—$^1/_{100}$ zur Diagnose einer lymphatischen Leukaemie berechtigen, wenn die alleinige Vermehrung die Lymphocyten betrifft. Dass von diesen Zahlen an bis zum normalen, durchschnittlichen Verhältniss von ca. $^1/_{600}$ sich alle Uebergänge finden werden, ist von vorneherein so wahrscheinlich, dass es fast nicht lohnt, die einschlägigen Fälle aufzusuchen. So finden wir z. B. in einigen von Westphal's (74) Fällen von Pseudoleukaemie folgende Zahlen: $^1/_{60}$, $^1/_{178}$, $^1/_{276}$, $^1/_{283}$, $^1/_{440}$, $^1/_{447}$, $^1/_{501}$.

Derselben Anschauung gibt mit klaren Worten und Zahlen Limbeck (43) Ausdruck, indem er sagt, dass es noch zu erweisen bliebe, ob es sich in Fällen sogenannter reiner lymphatischer Leukaemie um eine echte leukaemische Erkrankung handle (cfr. dort, pag. 322), dass die Aehnlichkeit des Blutbildes mit dem bei sogenannter Lymphosarcomatose auffallend sei, dass oft nur der Grad der Leukocytenvermehrung den Unterschied ausmache, während doch bei gewöhnlicher Anämie mit Leukocytose Verhältnisszahlen von $^1/_{50}$—$^1/_{20}$ vorkämen (cfr. auch aus

neuester Zeit das Referat Minkowski's [45]). Ferner sei auf die lichtvollen Darlegungen von Strauss (65) hingewiesen, welcher unter reichlichster Benutzung der neuesten Literatur alle möglichen Uebergänge von geringem bis zu hochgradigem Leukocytengehalt aufführt und, nur der qualitativen Entmischung, d. h. in unserem Falle der einseitigen Lymphocytenvermehrung, Gewicht beilegend, diese ganze Gruppe zur lymphatischen Leukaemie rechnet und sie der anderen (myelogenen) Leukaemieform entgegenstellt.

Es besteht also von Seiten des Blutbefundes wenigstens in einer grossen Zahl von Fällen nicht der in früheren Zeiten aufgestellte Unterschied; Pseudoleukaemie und lymphatische Leukaemie weisen dieselbe qualitative Blutveränderung auf. So werden wir auch durch diese Betrachtungsreihe zu der oben angedeuteten Anschauung geführt, lymphatische Leukaemie und Pseudoleukaemie als nur graduelle Unterschiede einer nach derselben Richtung strebenden pathologischen Veränderung aufzufassen.

Bestärkt wird diese Anschauung durch eine Reihe von Fällen, in denen unter den Augen des Arztes der Uebergang einer ohne leukaemischen Blutbefund beginnenden Lymphomatose (Pseudoleukaemie) in lymphatische Leukaemie mit typischer Lymphämie beobachtet worden ist. Leider ist ein Theil dieser Fälle gleichfalls nicht nach den Principien moderner Blutdiagnostik untersucht, aber doch immerhin insoweit brauchbar, als man (bei der nach unseren vorhergegangenen Ausführungen wahrscheinlich gemachten Supposition einer von Anfang an, schon bei normalem Verhältniss weiss : roth bestehenden Lymphocytenvermehrung) nun die Zunahme der weissen Blutkörperchen allein auf diese Art von Zellen beziehen muss und so mit diesen Fällen fast so gut wie mit gut untersuchten rechnen kann. Es handelt sich stets um Fälle, wo eine Pseudoleukämie kurz vor dem tödtlichen Ausgang in „acute“ lymphatische Leukaemie übergeht.[1])

[1]) Der bekannteste dieser Fälle ist der von Mosler (46). Es seien von anderen nun einige als Beispiel citirt. Oft erwähnt ist der Fall von Fleischer und Pentzoldt (13). Diese Autoren beschreiben einen pseudoleukaemischen Mann, dessen Blut $^1/_4$ und $^1/_2$ Jahr nach Beginn der

Eine andersartige und nicht ganz in unserem Sinne ausfallende Bestätigung erfährt unsere Anschauung durch Paltauf's (52) Auffassung des Kaposischen Falles von Lymphodermia perniciosa (31). Trotz der ausserordentlichen Blutveränderung weist Paltauf in diesem Falle, mit Rücksicht auf das anatomische Verhalten der inneren Organe, die Diagnose der Leukaemie zurück und erkennt nur das Vorhandensein einer Pseudoleukaemie an. (cf. Limbeck l. c.)

Es macht also nach Paltauf bei dieser Affection keinen Unterschied, ob eine Vermehrung von Leukocyten im Blut vorhanden sei oder nicht.

Ueber die Berechtigung dieser Auffassung, einen mit so starker Vermehrung der weissen Blutkörperchen einhergehenden Fall von wahren lymphatischen Leukaemieen zu scheiden, lässt sich allerdings streiten. Ganz theoretisch betrachtet und ohne Rücksichtnahme auf den in Rede stehenden Fall erhebt sich die Frage, ob man eine Affection, welche mit einer so kolossalen Lymphocytose verläuft (cf. Gollasch's (16) Untersuchungen), zumal wenn Lymphdrüsen-, Knochenmarks-, Milz- und Lebererkrankung bestehen, nicht aus klinischen Gründen ohne weiters als Leukaemie bezeichnen muss. Auf den Punkt der qualitativen Blutveränderung geht Paltauf nicht ein, wie namentlich aus der Heranziehung des Falls einer hochgradigen Leukocytose (1 : 36) bei Uteruskrebs erhellt. Andererseits erkennt er die Richtigkeit der Bezeichnung von Neuberger's (49) Fall (unser Fall 3) als lymphatische Leukaemie an, obgleich daselbst die Diagnose auch nur auf den lymphaemischen Blutbefund begründet ist und keine pathologisch-anatomische Untersuchung der inneren Organe vorliegt. (Der histologische Befund der Hauttumoren besteht hier in Lymphocytenanhäu-

---

Erkrankung „vollkommen normale Verhältnisse bot" (Zählkammerzählungen, aber noch keine Färbungen trockener Präparate). Nach einem Jahre (11 Tage aute mortem) weisse (meistens kleine Form) : rothe Blutkörperchen = 1 : 9. v. d. Wey (75) 1½ Monate vor dem Tode Zunahme der Lymphocyten. Kümmel (35) bei 48jährigen Mann, der im Beginn seiner Pseudoleukaemie „ganz normalen" Blutbefund dargeboten hatte, 4 Tage aute mortem Vermehrung der weissen : rothen Blutkörperchen = 1 : 20, dabei hauptsächlich Vermehrung der Lymphocyten.

fungen, geradeso, wie Kaposi in seinem Fall den Befund schildert.) [1])

Nach Paltauf ist, wie gesagt, das ausschlaggebende Moment für die Unterscheidung von Pseudoleukaemie und Leukaemie der pathologisch-anatomische Befund. Nach ihm sind in diesen Fällen (cf. Congressber. S. 152) „die Veränderungen der Milz und des Knochenmarks histologisch nicht die der Leukaemie, sondern einer gewöhnlichen Hypertrophie resp. des lymphoiden Marks", auch „findet sich in keinem Organ und namentlich nicht in der Leber jene für Leukaemie so höchst charakteristische Anhäufung der weissen Blutelemente, aus welcher man bei Mangel aller Infiltrate den Bestand einer Leukaemie erkennen kann; bei dem Verhältniss der rothen Blutkörperchen zu den weissen wie 1 : 30[2]) müsste diese Veränderung da sein. Alle Organveränderungen gehen nicht über die hinaus, die man bei der Pseudoleukaemie findet." Nach Aussage aller Autoren bietet aber die Pseudoleukaemie (ausser dem Blutbefund) keine nennenswerthen Abweichungen von der lymphatischen Leukaemie dar. Es handelt sich bei beiden Affectionen um Lymphocytenanhäufungen in allen Organen und nirgends findet man bei einer lymphatischen Leukaemie etwas anderes als Lymphocytenansammlungen, gewissermassen lymphatische Metastasen (der Form, aber wohl nicht der Entstehung nach, cf. unten bei der Besprechung der Histologie), geradeso, wie man bei der myelogenen Leukaemie die für diese charakteristischen Metastasen myeloiden Gewebes findet (Ehrlich-Lazarus, S. 115 f.) Mit der Organveränderung bei myelogener Leukaemie, welche Paltauf vor allem im Auge zu haben scheint, lassen sich die Befunde in

[1]) Paltauf allerdings schildert die Histologie der Hautveränderungen in diesem Fall mehr als der Mycosis fungoides ähnlich. Das wäre ein wichtiges Factum für die Unterscheidung, allerdings nur der Hauterkrankung, nicht des durch die Blutveränderung ausgedrückten Allgemeinleidens. Wie wir im Fortgang unserer Besprechung sehen werden, stimmen die Ansichten, zu welchen wir gelangen, völlig mit den von Paltauf (53) kürzlich (Ergebnisse, 1895) ausgesprochenen Anschauungen überein, dass die Mycosis fungoides von den lymphatischen Erkrankungen der Haut völlig abzugrenzen sei.

[2]) In Kaposis Fall von Lymphodermia perniciosa.

Kaposi's Fall natürlich nicht identificiren. Näher auf die Bedeutung histologischer Differenzen oder Uebereinstimmungen zwischen Pseudoleukaemie und Leukaemie vermögen wir hier nicht einzugehen; ebenso ist eine genaue Betrachtung der Unterschiede des Verlaufs, auf welche schon Wunderlich und Trousseau als wichtigste Unterscheidungspunkte hinwiesen, hier nicht von Interesse.

Gehen wir nach diesen allgemeinen Erörterungen, welche in Uebereinstimmung mit vielen älteren und neueren Aussprüchen die Pseudoleukaemie an die lymphatische Leukaemie dicht angliedern, zu unseren Hautaffectionen zurück, so werden wir eine erhebliche Vereinfachung in der Krankheitsauffassung empfinden. Wir brauchen äusserlich gleiche Fälle, die sich in nichts als dem Blutbefund unterscheiden, nicht mehr in ganz verschiedene Kategorien einzuordnen. Wir brauchen nicht mehr zur Sicherstellung der Diagnose den Obductionsbefund abzuwarten. Am klarsten werden uns diese Verhältnisse werden, wenn wir kurz die einschlägigen Fälle an uns vorüberziehen lassen.

Bei der Betrachtung dieser, in der Literatur dargebotenen Fälle ist es nicht meine Absicht gewesen, auch nur annähernd eine Vollständigkeit der Angaben zu erzielen, da das Gebiet, welches wir umgreifen müssen, ein so ausserordentlich weites ist, dass ganz andere, grosse Krankheitsgruppen mitbetrachtet werden müssten. Ueber die Mycosis fungoides, welche wir als letzten Ausläufer werden zu streifen haben, befindet sich eine Arbeit aus der Klinik in Vorbereitung und ich werde auch aus diesem Grunde ein näheres Eingehen auf deren Literatur vermeiden. Im Uebrigen wollen wir an den Stellen, wo nichts theoretisches eines Beweises bedarf, nur hie und da einen Fall herausgreifen, und nur bei den grösseren Beweispunkten eingehender das vorliegende casuistische Material anführen.

Eine grosse Zahl älterer Fälle dieser Art sind in Funk's (15) zusammenfassender Arbeit aufgeführt und dort so vortrefflich geordnet, dass ihre nochmalige Berücksichtigung eine Wiederholung bekannter Thatsachen wäre. Weitere erschöpfende

Zusammenstellungen finden sich in Paltauf's Arbeiten über lymphatische Neubildungen der Haut und über Mycosis fungoides. (52, 53.)

Es treten uns die folgenden drei Classen von Hauttumoren, die mit Lymphaemie sich verbinden, entgegen:

1. Den oben beschriebenen gleiche Fälle: Lymphatische Tumoren der Haut.

2. Combination von wirklichem Sarcom mit lymphatischer Leukaemie.

3. Combination einer mycosis-fungoides-ähnlichen Dermatose mit lymphatischer Leukaemie.

I. Wahre leukaemische Tumoren der Haut.

Der hervorragendste aller bisher beschriebenen Fälle ist der von Kaposi (32) in der Wiener Gesellschaft der Aerzte am 17. Dec. 1897 vorgestellte und von Kreibich (34) ausführlicher publicirte und abgebildete Fall von Tumoren bes. im Gesicht.[1]) Kreibich, der eingehend die ältere und neuere Literatur berücksichtigt, behandelt vor allem den Zusammenhang zwischen Haut- und Allgemeinerkrankung, welcher auch, soweit ein solcher Beweis überhaupt zu führen ist, als völlig erwiesen angesehen werden muss. Dem Bestreben Kreibichs, die anscheinend bestehende Lücke, welche der Mangel an Be-

[1]) Schon von Funk (15) wurde darauf hingewiesen, wie häufig bei diesen Fällen leukaemischer Hauttumorbildung vornehmlich das Gesicht befallen sei. Diese Bevorzugung des Gesichts besteht zwar bei anderen Hautaffectionen ebenfalls (Lupus, Lepra, Eczem, Cancroide) und ist wohl zum Theil auf den geringeren Schutz des Gesichts gegen äussere Unbill einerseits, seine bessere Blutversorgung andererseits zurückzuführen, die das Gesicht, wie seine Anfälligkeit, mit den anderen unbedeckt getragenen Körpertheilen, den Händen, gemein hat. Auch ist sie in einigen Fällen von Hautsarcoidtumoren, die sicher ohne Pseudoleukaemie (keine Drüsenschwellungen, kein Blutbefund) verliefen, beobachtet worden (cf. bei Funk). Indessen ist es doch gut, sich daran zu erinnern, dass bei Befallensein des Gesichts durch Tumorbildungen, welche in die Reihe der Hautsarcome oder der „sarcoiden" Geschwülste (Kaposi) (30) zu gehören scheinen, zunächst einmal an eine leukaemische Grundlage zu denken sei. Abweichend davon finden wir in einem Falle Nékams (47) den einen Arm allein ergriffen (cf. über diesen Fall noch weiter unten).

obachtungen über das Zusammenvorkommen andersartiger Leukaemie mit Hauterkrankung verursacht, auszufüllen, vermag ich mich nicht anzuschliessen. Das Vorkommen eines derartigen Falls (welcher dann ein Fall myelogener Leukaemie sein müsste, mit den für dieses Leiden charakteristischen Vermehrungen bes. der mononucleären neutrophilen und der eosinophilen Zellen im Blut) würde ja nur das Gebiet unserer Beobachtungen verbreitern, aber an den sonstigen Anschauungen über Art und Zusammenhang von Hautleiden und Allgemeinaffection nichts ändern. (Als Hauttumoren wären dann aber keine lymphomartigen sondern Myeloidtumoren zu verlangen.) Das Nichtvorkommen einer solchen Combination von myelogener Leukaemie und Hautgeschwülsten kann aber keinen Zweifel über den genetischen Zusammenhang des Haut- und des Allgemeinleidens in unseren Fällen begründen, wie Kreibich befürchtet.[1])

Der hier besprochene Fall Kaposi-Kreibich's ist ein in seiner Ausserordentlichkeit ganz alleinstehendes Vorkommniss.

Ihm ähnlich, besonders aber durch die um ihn hervorgerufenen Controversen bemerkenswerth, ist der schon mehrfach erwähnte Fall von Nékam (47, 48). Dieser macht nach der

---

[1]) Der von Kreibich (34) zur Ausfüllung der erwähnten Lücke herangezogene Fall lymphatisch-lienaler Leukaemie gehört nach unserer sich Ehrlich anschliessenden Auffassung in dasselbe Gebiet wie die reine lymphatische Leukaemie, ist also gar keine Ausnahme von der Regel, dass Hauttumoren nur bei lymphatischer Leukaemie vorkommen. Andere Hauteruptionen kommen anscheinend auch bei nicht lymphatischer Leukaemie zur Beobachtung, wie der Fall von Hallopeau und Prieur (22) zu beweisen scheint (Prurigo und Leukaemie, w. : r. = 1 : 6—7.) Leider ist der Blutbefund nicht scharf genug präcisirt, um zu sagen, ob hier wirklich eine myelogene Leukaemie vorliegt. Ich selbst habe vor kurzem in einem Falle myelogener Leukaemie (mit kolossalem Milztumor) eine ausgebreitete Urticaria beobachtet, ohne aber einen genetischen Zusammenhang behaupten zu wollen. Es sei noch der Blutbefund in dem oben ausführlicher besprochenen Fall Nékams erwähnt, bei dem (neben mehr als 90% Lymphocyten) sich constant 1—2% Myelocyten fanden, ähnlich wie es Reinbach (61) einmal bei einer Carcinomatösen beobachtete, ohne dass bei der Obduction eine myelogene Leukaemie gefunden wurde (cf. über aleukaemische Myelocytenvermehrung, Ehrlich-Lazarus (12) S. 51 f.)

ausführlichen Publication[1]) den Eindruck eines sicheren Beispiels lymphaemischer Hauttumoren, die bei einem Blutbefund von $2^1/_3$ Millionen rother, 650.000—750.000 weisser (darunter über 90% Lymphocyten, 1—2% Myelocyten) auftraten. In der Discussion über diesen Fall (ungar. Ges. f. Derm. u. Urologie, 14./I. 1897) stehen aber die Ansichten der Budapester Dermatologen sich diametral gegenüber. Nékam beschreibt einen rein lymphatischen Tumorbau und spricht, genau wie Kreibich, von dem Eindruck, dass die Tumoren durch Ansammlung (Infiltration) aus den Blutgefässen deponirter Lymphocyten entstehen, dass die Tumoren nicht durch Theilung ihrer Zellen in loco wüchsen, da man keine Mitosen finde. Justus (28) dagegen hält es seiner histologischen Untersuchung nach, welche ihm viele Mitosen und keinen Anschluss an die Blutgefässe zeigte, für ein Lymphosarcom. Und auch die dritte Möglichkeit, der die Tumoren sich namentlich durch ihren klinischen Aspect nähern, die der Mycosis fungoides, wird von Havas (25) und Schwimmer (64) vertreten. Eine Entscheidung aus der Ferne erscheint daher unmöglich und so haben wir hier einen Fall vor uns, der trotz der genauesten Angaben nicht classificirt werden kann. Allerdings muss gesagt werden, dass die Entscheidung sich nach der Seite des Forschers hinneigen muss, welcher die richtige Deutung des histologischen Befundes gab.[2]) Die entgegengesetzten Angaben zweier Untersucher wie Nékam und Justus, deren einer keine, der andere reichlich Mitosen fand, lassen sich nicht vereinen, wenn man nicht an verschiedenen Stellen einen verschiedenen histologischen Bau annehmen will. Von einem Auswandern der Lymphocyten freilich, wie Nékam direct sagt und Kreibich andeutet (durch continuirlichen Befund der

---

[1]) Deren ungarischer Text wurde mir durch Hrn. Dr. Max Joseph in überaus bereitwilliger Weise zur Verfügung gestellt und durch die freundliche Verdeutschung eines seiner Schüler zugänglich gemacht, wofür ich den beiden Herren auch hier meinen Dank ausspreche.

[2]) Einer ähnlichen Divergenz der Ansichten sind wir bereits oben, bei der Erwähnung von Kaposi's (31) Fall von Lymphodermia perniciosa begegnet, wo Kaposi einen lymphatischen, Paltauf (52) einen der Mycosis fungoides gleichenden mikroskopischen Befund angab.

Lymphocyten im Gefässe, in seiner Wand und in seiner Umgebung) wird man nicht ohne weiteres sprechen dürfen, ohne von den durch Ehrlich aufgestellten, von Strauss (65) besonders eindringlich vertheidigten und von Milchner (44) ganz neuerdings gestützten Anschauungen über die Bedeutung der lymphatischen Leukaemie als passiver (d. h. eben nicht durch active Auswanderung der Zellen zustande kommender) Leukocytose abzuweichen.

Zur Klärung trägt vielleicht ein Fall der französischen Literatur bei, in dem die Differenzialdiagnose zwischen lymphatischen Tumoren und Mycosis fungoides in ganz besonders klarer Weise erörtert und, namentlich wieder durch den histologischen Befund, entschieden wird. Es ist der Fall von Hallopeau und Lafitte (Lymphodermie médiane de la face) (21), der in den Sitzungen vom 10./III. und vom 18./IV. 1898 besprochen und in einer Moulage Baretta's der Nachwelt überliefert ist.

Es handelt sich um eine 66jährige Frau mit Lymphdrüsen- und Milzvergrösserung und mit einem mikroskopischen Blutbefund von 4·9 Millionen rother, 250.000 weisser Blutkörperchen (Verhältniss w : r = 1 : 19·6), unter den weissen Blutkörperchen waren 90% Lymphocyten, 8% polynucleäre neutrophile, 2% eosinophile Zellen: also lymphatische Leukaemie. Im Gesicht besteht ein diffus in die Umgebung auslaufender Tumor (mehr eine Verstärkung der normalen Hautfalten), der histologisch sich als eine Zelleinlagerung von den tiefsten Schichten des Corium bis fast an das Epithel heran darstellt. In den tieferen Lagen sind diese Zellhaufen rein aus Lymphocyten zusammengesetzt, in den höheren Lagen mit Bindegewebszellen, bis zu gleichen Theilen, gemischt. Am Rumpf und an den Ellenbogen bestand eine Art lichenoiden Ekzems (dabei starkes Jucken an Körper und Kopf).

Die Autoren fassen den Hauttumor mit dem Drüsen-, Milz- und Blutbefund zusammen als leukaemisch auf. Die Schwellung und Röthe des Gesichts, die eczematösen und lichenoiden Veränderungen, das Jucken und die Lymphdrüsenschwellung erinnern zwar sehr an Mykosis fungoides;[1]) es sei aber der Mangel eines circumscripten Tumors, die ganz glatte Oberfläche, die starke Induration in der Tiefe, das Bestehen

[1]) Es ist hier wohl an die sog. „Erythrodermie mycosique" gedacht, deren Zusammengehörigkeit mit der Mykosis fungoides in dem bei uns üblichen Sinne aber zweifelhaft erscheinen muss, wie wir noch sehen werden.

von Lymphomen auch an Stellen, wo die Haut noch normal ist, nicht mit den Erscheinungen, welche den Symptomencomplex der Mykosis fungoides zusammensetzen, in Einklang zu bringen. Vor allem weiche aber der eine reine lymphatische Neubildung darstellende histologische Bau völlig von dem der Mykosis fungoides ab.

Man wird mit vollem Rechte eine bei Leukaemie auftretende Neubildung der Haut als leukaemischen Tumor betrachten können, wenn dieser Tumor aus Zellen besteht, die alle Kriterien der Lymphocyten tragen. Dass es sich dabei nicht um eigentliche Tumoren, sondern mehr um Infiltrationen mit (sei es nun aus den Gefässen herausgespülten oder in loco aus präexistirenden Häufchen adenoiden Gewebes entstandenen) Zellen handle, hat kürzlich bes. Kreibich (34) nochmals betont, nachdem schon, von den frühesten Untersuchern her, stets auf die wenig circumscripte Natur der leukaemischen Ablagerungen hingewiesen worden war.

II. Kaposi's Lymphodermia perniciosa. (31.)

Bei dem soeben berichteten Fall von Hallopeau und Lafitte weist Leredde (39) (welcher unter den Pariser Dermatologen sich ganz besonders mit dem Gebiete der Bluterkrankungen bei Dermatosen beschäftigt) auf die Aehnlichkeit mit der Lymphodermia perniciosa Kaposi's hin. Diese unter dem Bilde eines langdauernden, stark juckenden universellen Ekzems mit allmäliger lymphatischer Infiltration der Haut (namentlich des Gesichts) beginnende Krankheit, in deren Verlaufe es zur Ausbildung grosser Lymphdrüsenschwellungen und eines lymphaemischen Blutbefundes kommt. stellt in der That die der wirklichen Leukaemie und Pseudoleukaemie der Haut nächstverwandte Krankheitsform dar. Ekzemartige Zustände sind freilich auch bei den wahren leukaemischen Tumoren mehrfach beobachtet (cfr. unseren Fall 3, den oben besprochenen Fall von Hallopeau und Lafitte [21]), so dass vielleicht an Ueberleitungen zwischen beiden Krankheiten gedacht werden darf, indessen hebt sich doch die Lymphodermia perniciosa zunächst einmal scharf ab durch die Verbindung des ekzemartigen Zustandes des ganzen Körpers mit der erst nachfolgen-

den Lymphaemie und Hauttumorbildung. Wenn schon bei den bisher beschriebenen Fällen die Abgrenzung gegen Mykosis fungoides schwer war (Nékam's Fall), ist sie es noch viel mehr bei der Lymphodermia perniciosa; die Aehnlichkeit ist so gross, dass von französischer Seite direct die Identität mit einer der Mykosis fungoides-Formen statuirt wird. Kaposi (29, 30) selbst identificirt eine ganze Anzahl von Fällen (die ersten Fälle von Besnier (2), Vidal (70), Hallopeau (17), 1889) mit seiner Lymphodermia perniciosa und weist auf die grosse Aehnlichkeit mit gewissen Formen allgemeiner ekzemähnlicher Erkrankungen hin, die unter Bildung von Hauttumoren, zuweilen von Mykosis fungoides-ähnlicher Form, zum Tode führen. Diese Affectionen bilden „gewissermassen Uebergangsformen zur Mykosis fungoides", obgleich eine solche für die Lymphodermia perniciosa, „die ein ganz apartes klinisches Gepräge dargeboten hat, noch fehlt, um die Vorstellung einer genetischen Einheitlichkeit vorzubereiten".[1]) Wir werden im folgenden (cfr. Abschnitt 4) sehen, ob es gelingt, zwanglos durch Uebergangsbilder von den lymphatischen Affectionen zur Mykosis hinüberzukommen, oder ob nicht diese Krankheitsform einen Typus bildet, der streng von der Mykosis fungoides abgegrenzt werden kann.

III. Sarkome und Leukaemie.

Eine weitere Gruppe von Tumoren, welche bei Leukaemischen vorkommen, wollen wir kurz abhandeln, da bei ihnen die Combination entweder zufällig ist, oder (da das Zusammentreffen zu häufig ist für einen reinen Zufall) einer Erklärung bedarf, deren Erörterung nicht in das hier zu betrachtende Gebiet gehört. Es sind das die nicht allzu seltenen Fälle, wo ein theils in der Haut, theils anderswo localisirtes Sarkom mit lymphatischer Leukaemie zugleich besteht. Ist das Sarkom ein Spindelzellensarkom, so ist der Beweis ohne weiteres vorhanden,

[1]) Ganz anders freilich stände es mit der von Kaposi (30, 31) ausgedrückten Isolirung seiner Affection, wenn Paltauf's (52) oben berichtete Auffassung (die übrigens in der weiterhin noch zu erwähnenden vortrefflichen Arbeit Philippson's (58) noch vertieft wird) zu Recht bestände, welche die Lymphodermia perniciosa histologisch der Mykosis fungoides gleichstellt.

dass es sich da nicht um eine Folge der Leukaemie (scil. in der Art der wahren leukaemischen Tumorbildung, also gewissermassen metastatisch) handeln kann. Besteht der Tumor aus Rundzellen, so kommen die bei Nékam's Fall besprochenen Möglichkeiten in Frage: ob leukaemisches Depositum, ob Lymphosarkom, ob Mykosis fungoides; Fragen, die dann vornehmlich nach dem klinischen Symptomencomplex ihre Beantwortung erhalten müssen.

IV. Mykosis fungoides und Leukaemie.

So werden wir von allen Seiten her zu der Frage nach den Beziehungen der Leukaemie zur Mycosis fungoides gedrängt. Kolossale, im ganzen Körper verbreitete Lymphome gehören zu den häufigsten Sectionsbefunden dieser mit inneren Organveränderungen nicht eben häufig verlaufenden Krankheit. Eine wirkliche Leukaemie oder Pseudoleukaemie wird aber nur bei einer Form der Mycosis gefunden, und das sind die in den letzten Jahren erst genauer studirten und classificirten Fälle, deren speciellere Beachtung an Kaposi's Aufstellung der Lymphodermia perniciosa anschliesst. Diese unter den oben angegebenen Erscheinungen verlaufende Krankheit wird, wie bereits erwähnt, von den um den weiteren Ausbau des Krankheitsbildes vor allem verdienten französischen Autoren als eine Form der Mycosis fungoides angesprochen. Je genauer die Angaben der französischen Forscher über die unter dem enormen Krankenmateriale des Hôpital St. Louis entschieden häufiger als sonst irgendwo beobachteten Fälle werden, desto inniger schliessen sie sich an Kaposi's Krankheitstypus an und berechtigen uns zur Beibehaltung des viel ausdrucksvolleren Wiener Namens der Lymphodermia perniciosa für alle diese Fälle. Leider sind wir nicht in der Lage, eigene casuistische Beiträge zu dieser interessantesten Gruppe der lymphaemischen Hautaffectionen zu bringen, und müssen uns daher auf die Daten der Literatur beschränken. Während Kaposi alsbald das Hauptgewicht auf die Entstehung der lymphaemischen Blutveränderung legte, wie sie sich vornehmlich in Gollasch's (16) allen Anforderungen klinisch-haematologischer Diagnostik Genüge leistendem Bericht über 2 Fälle dieser Affection aus-

spricht, wurde in Paris erst allmählich, je mehr die Zahl der Fälle wuchs, desto grösseres Gewicht auf die coexistirende Lymphaemie gelegt (bei einer Anzahl von Fällen, in denen das Nichtvorhandensein einer Leukaemie constatirt wurde, cfr. Besnier-Hallopeau (4) im Wiener Congressbericht, ist möglicherweise doch eine qualitative, in relativer Lymphocytenvermehrung bestehende Blutveränderung dagewesen. Siehe darüber die vorangegangenen allgemeinen Ausführungen über Pseudoleukaemie und lymphatische Leukaemie). Auf die Wichtigkeit der Kaposi'schen Beschreibung weist Besnier (3) schon auf dem Pariser internationalen dermatologischen Congress (1889) hin, indem er äussert, dass für die Erklärung von Ekzemen unbestimmter Art, namentlich universeller Ausbreitung, erst Kaposi's Publication die Möglichkeit der Einordnung in das pathologische System gegeben habe. Kaposi (29) sagt (in derselben Discussion), dass in jedem Fall allgemeiner Lymphomatose die Befürchtung bestehe, dass auch die Haut von Lymphomen ergriffen werde. Wenn in dem (von Hallopeau [17]) vorgestellten Falle grössere Tumoren beständen, würde er nicht zögern, Mycosis fungoides zu diagnosticiren. Jedenfalls könnten lange bestehenden Ekzemen fungoide Tumoren folgen. Den gleichen Ansichten gibt Kaposi (30) in seinem Lehrbuche Raum, und führt mehrere dem Vorstadium der Lymphodermia perniciosa sehr ähnliche Fälle an, deren Ausgang tödtlich war theils nach Auftreten mycosischer Geschwülste, theils nach Entstehung von Leukaemie und leukaemischen Tumoren.

Schon früher hatte Besnier einen Kranken mit Lymphodermia perniciosa beschrieben (2) mit leontiasisartiger Verdickung der Falten im Gesicht, mit Lymphdrüsenvergrösserung, in dessen Blut eine leichte, aber allmälig zunehmende Vermehrung der Leukocyten festgestellt wurde. Aehnliche Fälle hatten zu gleicher Zeit Quinquaud (59) und Vidal (70) angeführt, und letzterer hatte ebenfalls eine gewisse Vermehrung der Leukocyten, Verminderung der rothen Blutkörperchen (Verhältniss w. : r. = 1 : 110) constatirt (diese Fälle betrachtet Kaposi selbst als identisch mit seiner Lymphodermia perniciosa). Seitdem mehren sich die Fälle dieser „Erythrodermieen",

so dass sie einige Jahre später das Beiwort „mycosische“ Erythrodermieen erhielten und Hallopeau (20) von ihnen aussagen konnte: „Noch vor einigen Jahren blieben diese Art Kranke sowohl für uns wie für die Fremden, die uns besuchten, ungelöste Räthsel; jetzt genügt eine kurze Untersuchung, um zur Diagnose zu kommen und eine sichere Prognose der Affection zu machen.“

Die Mycosis fungoides wird in Folge dieser Beobachtungen ausdrücklich in zwei Formen zerlegt:

1. Die Form (welche dem durch Köbner und Kaposi festgelegten, jetzt in Deutschland üblichen Begriff der Mycosis fungoides entspricht) mit typischem Prodromalstadium und mit früh entstehenden Tumoren.

2. Die Form mit meist jahrelang bestehender allgemeiner Erythrodermie (mit heftigem Jucken), stets mit Lymphomatose verbunden (Hallopeau 18) und zum Schluss erst Tumoren bildend, falls überhaupt der Kranke dieses Endstadium erlebt und nicht schon im „praemycosischen“ seinen Leiden erliegt. Die bei dieser Mycosis-Form vorhandene Lymphomatose wird meistens als Pseudoleukaemie bezeichnet, zuweilen (4) mit dem besonderen Hinweis, dass es sich hier um sehr grosse Lymphdrüsenschwellungen aber ohne Leukaemie handle. Da fehlt uns nun leider, wie schon bemerkt, meistens die genauere Auskunft über die qualitative Blutmischung, auf welche es ja allein ankommt; wo aber die Zusammensetzung angegeben ist, da haben wir es stets mit einer Vermehrung der Lymphocyten zu thun. So ist eine solche notirt in den Fällen von Danlos (9), von Du Castel und Leredde (10) und in dem, trotz einiger Abweichungen, namentlich seiner kurzen Dauer, seiner stärkeren Desquamation und des Mangels an circumscripten Hauttumoren wohl hierher zu rechnenden Fall von Wassermann (71).

Bei aller Aehnlichkeit, welche diese Fälle mit Kaposi's Lymphodermia perniciosa haben, lässt sich, nur auf die, bei der grössten Genauigkeit doch stets unvollkommen den Befund reproducirenden Beschreibungen allein die sichere Identität dieser Erkrankungen natürlich nicht fest behaupten. Es ist sehr wohl möglich, dass trotz der klinischen Aehnlichkeit dieser

Fälle wir es bei diesen sog. „grossen Dermatosen“ mit ätiologisch verschiedenen, nur zu demselben Endeffect hinstrebenden Leiden zu thun haben könnten. Wenn wir aus der Reihe der angeführten Fälle jeden einzelnen neben Kaposi's Typus halten, werden wir sehr verschiedene, kleine, grössere und sehr erhebliche Distanzen finden; Distanzen, die bei Hineinziehung einer noch grösseren Zahl von Fällen, die unter dem Namen „Erythrodermie mycosique“ beschrieben sind, bis hinüber in das Gebiet der Pityriasis rubra Hebra sich dehnen lassen.[1]) Wie aber die einzelnen hier aufgeführten Fälle von diesem Kaposi'schen Fall von Lymphodermia perniciosa abweichen, ebenso stark unterscheiden sie sich untereinander, und wenn wir an das eine Ende der Reihe Kaposi's Fall setzen, an das andere einen Typus von Erythrodermie, so bekommen wir, die gemeinsamen Daten zusammenstellend, einen Durchschnitt heraus, der sich charakterisirt:

1. Durch die „Erythrodermie“: Allgemeine Röthung mit schwacher Schuppung und intensivem, oft „frenetischen“ Jucken (Kratzen mit der Bürste), meist mit Hautverdickung, mit zu weiter Haut.

2. Durch darauf folgende Entstehung grosser Lymphdrüsenschwellungen.

3. Durch Lymphaemie, theils mit erheblicher Vermehrung der Leukocytenzahl überhaupt (Leukaemie), theils mit annähernd normaler Gesammtleukocytenzahl (Pseudoleukaemie).

Dass aber trotz dieser leidlichen Abrundung des klinischen Bildes doch in der hier aufgestellten Krankheitsgruppe verschiedene Leiden zusammengefasst sein mögen, dafür spricht die Differenz der histologischen Angaben über die im Schlussstadium entstehenden Hauttumoren. Es stehen sich da die von einander abweichenden Befunde gegenüber, die wir schon bei Nékam's (48) und bei Kaposi's (31) Fall bemerkt haben.

[1]) Dies ist auch bereits geschehen und gipfelt in Brocq's (6) Ausspruch, dass die bösartige Form der Pityriasis rubra identisch sei mit der Erythrodermie mycosique. Andererseits wird die Auseinanderhaltung dieser Begriffe streng von Besnier und Hallopeau (4) verlangt und begründet.

Zu allererst ist da Kaposi's eigener Fall zu beachten, dessen histologischer Bau von Kaposi als adenoid, von Paltauf als mycosisch bezeichnet wird.

Hallopeau gibt in seinem ersten Fall (17) eine adenoide Neubildung an.

Besnier (4) beschreibt eine Art Granulationstumor mit Anhäufung von polymorphen Zellen an den von der gesunden Haut am weitesten entfernten Stellen, embryonalen, rundkernigen und protoplasmaarmen Zellen mehr nach der Peripherie zu und Uebergänge der letzteren Zellart in vielkernige Riesenzellen.

Leredde (41) gibt den Befund einer unentwirrbaren Infiltration mit Lymphocyten, Fibroblasten, Plasmazellen, Mastzellen.

Dann wieder finden wir bei Hallopeau, Weil und Lafitte (23) einen fast rein lymphatischen Bau notirt, und ziemlich ähnlich ist es in Du Castel und Leredde's Fall (10).[1])

Sowohl Paltauf (52) wie Philippson (58) haben schon bemerkt, dass auch die Verschiedenheit im Sitz der Knoten (nach Kaposi im Unterhautbindegewebe bei Lymphodermia perniciosa, im Corium bei Mycosis fungoides) kein durchgreifendes Unterscheidungsmerkmal darstelle, und letzterer führt einerseits Besnier's Befunde (4) als Beweis des oberflächlichen Sitzes dieser Tumoren an, andererseits Neisser's, Hallopeau's und Jeanselme's Angaben über subcutanen Sitz wahrer mycosischer Geschwülste.

Ein sicheres Urtheil abzugeben dürfte demnach zur Zeit nicht möglich sein, wie es auch Leredde und Weil (42) in ihrer grossen Arbeit aussprechen. Es ist eine Entscheidung, die — abgesehen von der natürlich sehnlichst zu wünschenden Aufdeckung der Aetiologie — nur auf dem Gebiete der Histologie liegen kann, auch nicht zu erhoffen, so lange im einzelnen Fall noch die Ansichten über die Deutung des Befundes derart divergiren, wie wir es bereits an mehreren Beispielen gesehen haben. Bis dahin muss die Frage ungelöst bleiben, ob

[1]) Wenn wir, wie Thibierge will (66), Brigidi's Fall (5) mit hierher rechnen, hätten wir einen weiteren Fall mit Rundzellentumoren.

es sich hier wirklich um Mycosis fungoides handelt, die in der beschriebenen eigenthümlichen Weise mit Lymphomatose und Lymphaemie verläuft, oder nur um Hautmetastasen (in dem oben gedeuteten Sinne) der lymphatischen Veränderung des Körpers, oder etwa in der einen Gruppe von Fällen um diese, in der anderen um jene Affection.[1]) Den Schluss glauben wir aber aus den vorliegenden Thatsachen ziehen zu dürfen, dass es gestattet sein muss, den besprochenen eigenthümlichen Symptomencomplex von der Mycosis fungoides (in dem bei uns gebräuchlichen Sinne dieses Krankheitsnamens) abzugrenzen, und als eigene, wenn auch nicht einheitliche Gruppe zu betrachten, welche sich den leukaemischen Hauttumoren nähert.

(Schluss folgt.)

Aus der k. k. dermatologischen Klinik des Prof. F. J. Pick in Prag.

Ueber einen Bacterienbefund bei Pemphigus vegetans nebst Bemerkungen zur Differentialdiagnose zwischen Diphtherie- und Pseudodiphtheriebacillen.

Von

Docent Dr. **Ludwig Waelsch,**
I. Assistent der Klinik.

Die Resultate der bakteriologischen Untersuchung eines Falles von Pemphigus vegetans, der an unserer Klinik zur Beobachtung kam, gaben mir Gelegenheit, neben dem Studium des betreffenden Mikroorganismus der Frage nach der Differentialdiagnose zwischen Diphtherie- und Pseudodiphtherie-Bacillen näher zu treten.

Der Kranke, um den es sich handelt, war ein 34jähriger Zimmermann, der am 30. November vorigen Jahres zur Aufnahme kam und bei derselben folgende Angaben machte: Er war früher stets gesund, ist seit 8 Jahren verheiratet, Vater eines 8jährigen gesunden Mädchens. Zwei Kinder starben ihm in frühester Jugend an Diphtherie, seine Frau ist gesund. Sein jetziges Leiden begann vor 4 Wochen mit einer starken Heiserkeit, die auch jetzt noch besteht. Vor 3 Wochen hatte er starke Schmerzen beim Schlingen und löste sich die Schleimhaut des Rachens und Mundes, wie er angibt, in Fetzen ab. Seit dieser Zeit wiederholte sich dies fortwährend. Vor 14 Tagen entwickelte sich allmälig die jetzt bestehende Hauterkrankung am behaarten Kopf, im Gesicht, am Halse, Stamm, besonders stark in den Achseln und in der Nachbarschaft des Afters. In der jüngsten Zeit vergrösserte sich die Affection besonders an den

letzteren Stellen bedeutend, und schwollen ihm auch die Lymphdrüsen an. Wie lange die Affection am linken Auge besteht, weiss er nicht anzugeben.

Der Status praesens zeigte einen grossen, kräftigen Mann von mässig gutem Ernährungszustande. Die allgemeine Hautdecke blass, gut eingeölt, elastisch, das dunkelbraune Haupthaar besonders am Vorderkopfe und über den Schläfen verklebt durch übelriechende eitrige Krusten, welche in grösseren Flächen oder scharf umschriebenen Herden oberflächlichen Substanzverlusten aufsitzen. Die Conjunctiva des linken Auges, stark injicirt und aufgelockert, zeigt zwischen Limbus der Cornea und Carunkel median einen länglichen, gegen letztere sich verschmächtigenden grauweissen Belag. Der innere Augenwinkel excoriirt; starkes Thränenträufeln. Im Bereiche des bebarteten Halses zahlreiche, bis haselnussgrosse, halbkugelig prominirende, zu grossen Knoten vereinigte derbe Wucherungen, die von macerirtem oder zerfallenem Epithel bedeckt sind, und dort, wo sich das Epithel abgestossen hat, stark nässen. Gegen die Seitentheile des Halses zu nehmen diese Wucherungen an Grösse und Ausdehnung ab. In ihrer Nachbarschaft finden sich zahlreiche oberflächliche eitrige Blasen. In der Unterlippen-Kinnfurche kleine nässende Knoten. Die rechte Achselhöhle wird eingenommen von einer mächtigen, ungefähr hühnereigrossen Wucherung, die, von tiefen Furchen durchzogen, blassrothe Farbe zeigt, von macerirtem Epithel bedeckt ist und sich gegen den Oberarm und die Seitentheile des Stammes auflöst in sich mehr und mehr abflachende blassrothe Infiltrate, die zu beetförmigen Gebilden confluiren und allmälig in hellrothe nässende Epithelverluste übergehen, welche nach Abstossung einer Blasendecke zurückgeblieben sind. In der linken Achselhöhle beginnt dieselbe Veränderung. Sonst finden sich am Stamm zahlreiche, in verschiedenen Stadien der Eintrocknung begriffene Pusteln. Ad anum stark gewucherte, oberflächlich macerirte Herde in gerötheter und infiltrirter Haut. Die Schleimhäute des harten und weichen Gaumens sind stark geröthet, von grauweissem getrübtem Epithel bedeckt, rechts an der Spitze der Uvula ein gelbgrauer, scharf umschriebener Belag. Aehnliche an den beiden Seitenflächen der Zunge. Das Zahnfleisch stark aufgelockert. Die tastbaren Lymphdrüsen nicht auffallend vergrössert. Die inneren Organe normal, im Harn keine pathologischen Bestandtheile.

Während der ersten Tage des Aufenthaltes des Kranken kam es fortwährend zu Nachschüben von Blasen, die allenthalben, besonders am Stamm und am Oberarm aufschiessend, in reactionsloser Haut sich entwickelten und klaren, serösen Inhalt zeigten. Der letztere trübte sich dann ziemlich rasch und wandelte sich in einen eitrigen um, unter gleichzeitiger Entstehung eines schmalen rothen Hofes um die Blase.

Auf Grund dieser klinischen Beobachtung zusammengehalten mit dem Befunde der beim Status erhobenen Wucherungen, welche dann auch die frischen Blasen aus

ihrem Grunde entstehen liessen, stellten wir die Diagnose **Pemphigus vegetans.** Unter continuirlicher Fiebersteigerung, die besonders gegen das Ende der Krankheit eine bedeutende Höhe erreichte, reihte sich Blasennachschub an Nachschub mit steter consecutiver Bildung frischer Wucherungen an den Stellen, an welchen Blasen aufgetreten waren, bis endlich Patient am 5. März schwer marantisch zu Grunde ging.

Schon in der ersten Zeit des Spitalsaufenthalts entnahmen wir den serösen und den eitrigen Blasen ihren Inhalt zum Zwecke der bakteriologischen Untersuchung und konnten constant in ersteren im Ausstrichpräparate spärliche Leukocyten nachweisen, sowie kleine, ziemlich kurze grambeständige Bacillen, die wie aus kleinen, der Länge nach aneinander gereihten Körnchen zusammengesetzt waren, so dass wir uns anfänglich in Verlegenheit befanden, ob diese Gebilde als Bacillen oder Coccen anzusehen seien.

Im Ausstrichpräparate des eitrigen Blaseninhaltes konnten wir diese Bacillen nur selten nachweisen, fanden dagegen neben vielen Leukocyten zahlreiche Staphylococcen. In Uebereinstimmung mit diesem Befunde ergab auch die culturelle Untersuchung des eitrigen Blaseninhaltes Eitercoccen, während die des serösen Blaseninhaltes constant einen Bacillus erkennen liess, dessen Wachsthumsform in Folgendem geschildert sein soll.

Culturelle Untersuchungsergebnisse.

In Agarplatten, die bei 37° im Brutofen gehalten wurden, stellten sich seine Colonien dar als oberflächliche, kreisrunde, scharf begrenzte, flache Auflagerung von schmutzig-weisser Farbe und starkem wachsartigem Glanz; mikroskopisch zeigten sie sich als rundliche, bräunlichgelbe Colonien von fein granulirter Oberfläche. Das Centrum besitzt einen etwas dunkleren Nabel, gegen die Peripherie wird die Farbe blässer, der Rand förmlich durchscheinend. Der Rand ist scharf, aber nicht glatt, sondern ausgezackt, gekerbt oder wie zerfetzt. Die Tiefencolonien sind schwarz, kreisrund oder wetzsteinförmig, scharf begrenzt.

Die mikroskopische Untersuchung der Colonie ergab kurze Stäbchen, die sehr oft zu 2 und mehr der Länge nach nebeneinander gelagert waren, und an ihren Enden leicht abgerundet, in den frischen Culturen sich gleichmässig, in den älteren dagegen sich ungleichmässig färbten, indem dunklere punktförmige Theile mit lichteren Zwischenräumen abwechselten, so dass manchmal Kettencoccen vorgetäuscht wurden. Ihre Gestalt ist hier auch eine sehr wechselnde, indem sie verschiedenartige Keulen- und Hantelformen zeigt, die in Folge der ungleichen Färbbarkeit ihrer Theile manchmal wie septirt erschienen. Sie sind grambeständig, entfärben sich jedoch nach längerer Einwirkung des Alkohols vollständig

In Bouillon ist das Wachsthum ein ziemlich rasches und entwickelt sich allmälig an der Oberfläche ein zartes Häutchen, das bei älteren Culturen wie aus kleinstem Mosaik zusammengesetzt ist und selbst in grössere Partikel getheilt ist. Dabei entwickelt sich ein schmutzig-gelblich-weisser Niveaurand. Bei alten Culturen (4—6 Wochen) ist die Bouillon auf ca. 1 Cm. unter ihrer Oberfläche wolkig getrübt, darunter fast klar. Der Grund des Kolbens ist bedeckt von groben krümmeligen Massen. Beim Klopfen senken sich von dem Oberflächenhäutchen kleine Bröckel in die Tiefe, beim Aufschütteln erheben sich die groben Bröckel des Sediments in Wirbel und trüben die Bouillon. Das Wachsthum in der Bouillon erfolgte jederzeit in derselben Weise.

Zuckerbouillon. An der Oberfläche ein vielfach durchbrochenes Häutchen, aus schmutzig-graugelben dünnen Blättchen bestehend, grünlichgelber Niveaurand, die Bouillon selbst diffus getrübt durch massenhaft in derselben schwimmende kleine Körnchen. Am Grunde des Kolbens hohes, fein krümmeliges, fast staubartiges Sediment von gelbgrauer Farbe. Das Wachsthum hier üppiger als in gewöhnlicher Bouillon.

Schräger Glycerinagar. Mässig üppiges Wachsthum in Form einer weissen Auflagerung mit leichtem gelblichem Stich, starkem Wachsglanz, sich zusammensetzend aus rundlichen Colonien, analog denen der Platten. Durch deren dichte Aneinanderlagerung und endliche Confluenz entsteht ein schmales, am Rande fein ausgekerbtes Band.

Im Condenswasser schmutzig-gelbweisse Massen. Bei älteren Culturen tritt gelbe Verfärbung des Nährbodens auf, wie sie auch Gelpke (1) bei Diphtheriebacillen beobachtet hat. Das Wachsthum auf gewöhnlichem Agar üppiger.

Agar-Stichcultur. In der Länge des Stiches starkes Wachsthum in Form eines schmalen Striches mit fein ausgefransten, wie ausgenagten Rändern. An der Oberfläche des Nährbodens in der Nachbarschaft des Stiches Wachsthum wie auf schrägem Agar.

Löffler's Blutserum. Ueppiges Wachsthum in Form eines schmalen, gegen das Condenswasser zu sich fast über die ganze Fläche des Nährbodens verbreitenden Bandes von starkem Wachsglanz, weisser Farbe mit kurzen, seitlichen Fortsätzen, wodurch eine feine Zackung des Randes zu Stande kommt. Im Condenswasser gelblich-weisse Krümmel.

Gelatine-Stich, ziemlich rasches Wachsthum wie in Agar, keine Verflüssigung.

Kartoffel, langsames Wachsthum in Form eines zarten, kaum sichtbaren Belages.

Milch, lebhaftes Wachsthum ohne Veränderung des Nährbodens.

Der constante Befund in den frischen Blasen, deren gehäuftes Auftreten fast immer zusammenfiel mit besonderer Fiebersteigerung, legte uns auch den Gedanken nahe, neben einer quantitativen Untersuchung des Blutes, die keine Leuko-

cytose ergab, eine bakteriologische Untersuchung desselben zur Zeit des starken Fieberanstieges vorzunehmen. Dieselbe geschah in der Weise, dass aus der Vena mediana basilica nach Erzeugung einer leichten Stauung in derselben mit einer sterilen Spritze grössere Mengen Blutes aspirirt wurden, und jede Agarplatte in Strichform mit 10—15 Tropfen Blut beschickt wurde.

Diese Untersuchung, welche dreimal in grösseren Zwischenräumen vorgenommen wurde, ergab das überraschende Resultat, dass innerhalb der mit dem Blute benetzten Nährbodentheile spärliche Colonien des obbeschriebenen Mikroorganismus aufgingen. An dem nicht beschickten Nährbodentheile gingen spärliche Colonien von Staphylococcen auf, die als Luftverunreinigung angesehen werden mussten, nachdem sie ganz unregelmässig über den Nährboden verstreut waren. Sie erklären sich dadurch, dass diese bakteriologische Untersuchung am Krankenbette selbst vorgenommen werden musste.

Thierversuche.

Nachdem also nun entgegen der Meinung Herxheimer's (2), welcher sich dahin aussprach, dass die mikroskopische und bakteriologische Untersuchung des Blaseninhaltes beim Pemphigus vegetans von vornherein aussichtslos sei, doch in diesem Falle ein zu weiteren Untersuchungen herausfordernder Befund sich ergeben hatte, waren wir auf den Ausfall der Thierversuche, die mit den Reinculturen dieses Bacillus vorgenommen wurden, umsomehr gespannt. Dieselben wurden durchgeführt an Kaninchen, einem Ferkel, einem Hunde und Meerschweinchen.

1. Am 16. December erhielt ein Kaninchen 0·2 Cm^3 einer 24stündigen Bouilloncultur in die grosse Vene des rechten Ohres knapp an dessen Wurzel. Innerhalb der ersten 24 Stunden entwickelte sich um die Einstichstelle ein ungefähr halbkreuzergrosses Infiltrat, nach 48 Stunden entwickelte sich eine deutliche, flache, ziemlich gespannte kleine Blase. Der Befund, den wir zuerst mit Freude begrüssten, verlor aber seine Bedeutung bald dadurch, dass zur Entfernung der Haare an der Impfstelle ein Depilatorium versuchsweise verwendet worden war, das höchst wahrscheinlich durch seine Reizwirkung auf die zarte Ohrhaut zur Blasenbildung geführt hatte. Die Blase selbst trocknete bald ein. Innerhalb der ersten zwei Tage nach der Impfung war das Thier munter, am 19. December ist es traurig, frisst nicht, sitzt in der Ecke des Käfigs, fiebert. Am 20. December ist das Thier wieder munter, zeigt normale Temperatur, es bleibt fernerhin gesund.

2. Am 23. December erhielt ein Kaninchen 1 Cm.³ einer 44 Stunden alten Bouilloncultur unter die Haut des Rückens. Innerhalb der ersten drei Tage entwickelte sich um die Einstichstelle ein kleines Infiltrat. Drei Tage nach der Impfung, also genau nach derselben Zeit wie das Thier Nr. 1, begann das Kaninchen Krankheitserscheinungen zu zeigen, war ungemein matt, reagirte nicht auf äussere Reize, verweigerte die Nahrung und ging am 1. Jänner zu Grunde.

Bei der Section ergab sich: die Todtenstarre sehr stark ausgesprochen, an der Einstichstelle nichts besonderes nachzuweisen. In den beiden Pleurahöhlen, rechts stärker als links, ferner in der Bauchhöhle in geringerem Grade, seröses Exsudat. Concretio pericardii cum corde an der Vorderfläche, sonst im Herzbeutel geringe Mengen Serums. Herz normal, an der Oberfläche der Lunge kleine Echymosen, sonst an der Lunge keine auffälligen Veränderungen. Leber gross, an der Oberfläche wie granulirt. Milz normal. Die Nebennieren geschwollen, leicht hämorrhagisch.

Es wurden Culturen angelegt von den serösen Flüssigkeiten vom Herzbeutel, Leber, Milz und Lunge. Nach 24 Stunden deutliches Wachsthum in den Röhrchen, die mit dem Blute und dem Gewebsaft der inneren Organe beschickt worden waren. Aus der Pleura-Peritoneal- und Herzbeutelflüssigkeit sowie aus dem Harn ging nichts auf. Die mikroskopische Untersuchung und bacteriologische Prüfung der Colonien ergaben in allen Fällen den oben beschriebenen Bacillus in Reincultur.

3. Am 23. December erhielt ein junges Ferkel 1 Cm³ einer 44 Stunden alten Bouilloncultur unter die Haut des Rückens; das Thier blieb gesund. Am 5 Jänner wurde der Versuch mit 10 Cm.³ einer 24stündigen Bouilloncultur, die aus Kaninchenblut stammte, wiederholt; auch darnach blieb das Thier gesund.

4. Am 4. Jänner erhielt ein 400 Gr. schweres Meerschweinchen 2 Cm.³ einer 48stündigen Bouilloncultur unter die Haut des Rückens. Gegen Mitte des Monats zeigte das Thier herabgesetzte Fresslust unter gleichmässiger Abmagerung, am 3. Februar exitus. Gewicht 250 Gr. Die Section ergab starke Abmagerung, in der Bauchhöhle kein Exsudat, auch nicht in der Pleura und im Herzbeutel. An der Oberfläche der Lunge ausgedehnte Hämorrhagien mit geringer Verdichtung des Gewebes, die Nebennieren geschwollen, sonst nichts auffallendes an den inneren Organen. Die mit dem Gewebsaft der inneren Organe und dem dem Herzen entnommenen Blute angelegten Culturen blieben steril.

5. Ein Hund erhielt am 1. Mai 10 Cm.³ einer 48 Stunden alten Bouilloncultur unter die Haut des Rückens. Am Tage nach der Injection leichte Parese der Hinterfüsse. Das Thier blieb gesund. An der Einstichstelle durch ca. 10 Tage ein immer mehr sich verkleinerndes Infiltrat nachzuweisen.

Resumiren wir die Ergebnisse dieser Thierversuche, so ergibt sich, dass wir es im vorliegenden Falle zu thun hatten mit einem

durch Gestalt und Wachsthum wohl charakterisirten, in die grosse Gruppe der Diphtheriebacillen gehörigen Mikroorganismus von hoher Pathogenität gegenüber Kaninchen und Meerschweinchen. Seine Zugehörigkeit zu der oberwähnten Gruppe ergab sich aus der bedeutenden Toxicität seiner Culturen für Meerschweinchen, die, ohne dass eine weitere Verbreitung des Virus stattgefunden hätte, zu Grunde gingen. Als ihn besonders charakterisirende Eigenschaft wäre aber hervorzuheben die Möglichkeit der Erzeugung einer Sepsis beim Kaninchen, die ihm eine besondere Stellung in der oberwähnten Gruppe verleiht. Soweit ich aus der mir zugänglichen Literatur ersehen konnte, ist es der einzige in die Gruppe der Diphtheriebacillen gehörige Mikroorganismus, der, beim Kaninchen über die Impfstelle hinaus sich verbreitend, zu allgemeiner Infection Veranlassung gab.

War also nun dieses Untersuchungsergebniss ein interessantes, so war dafür für die Aetiologie des Pemphigus vegetans so gut wie gar nichts gewonnen. Die Thiere zeigten keine Veränderung der Haut oder der Schleimhäute nach der Impfung. Und wenn auch andere Autoren wie Gibier (3), Demme (4), Strelitz (5), Daehnhardt (6), Almquist (7), die bei den verschiedenen Formen des Pemphigus verschiedene Mikroorganismen fanden, es sich nicht versagen konnten, trotz des Fehlschlagens ihrer Impfungen an Thieren, die von ihnen gefundenen Mikroorganismen doch in einen gewissen Zusammenhang zu bringen mit der erwähnten Erkrankung, so möchte ich mich trotz des Befundes im Blute beim Kranken sehr reservirt bezüglich der ätiologischen Bedeutung des von mir gefundenen Mikroorganismus äussern.

Ich bin mir dessen vollständig bewusst, dass ein bei einem einzigen Falle, wenn auch constant beobachteter Befund bezüglich seiner ursächlichen Bedeutung sehr vorsichtig aufzufassen ist, und halte den Zweck meiner Arbeit für vollständig erreicht, wenn dieselbe zu weiteren Untersuchungen in der eingeschlagenen Richtung aufmuntert.

Es war nun noch nothwendig, den gefundenen Mikroorganismus zu classificiren und ihn einzureihen in eine der bekannten Diphtheriebacillengruppen.

Seine morphologischen Eigenschaften, die Kürze und verhältnissmässige Dicke, sein üppiges Wachsthum auf den gewöhnlichen Nährböden in Form weisslicher, glänzender Beläge oder Colonien liess ihn uns als einen Angehörigen jener „Pseudodiphtheriebacillen- oder Hofmann-Wellenhof'schen Gruppe" erkennen, die Župnik (8) in Uebereinstimmung mit anderen Autoren als einen Sammelbegriff heterogener Mikroorganismen aufgestellt hat.

Es sind dies Mikroorganismen von grosser Ubiquität, die bei den verschiedensten Erkrankungen (Xerosis conjunctivae, Rhinitis pseudomembranacea, Ozaena, Noma, infectiöser Schwellungscatarrh der Conjunctiven, Diphtherie u. s. w.), ferner auch bei Hauterkrankungen (Impetigo) gefunden wurden. Eben wegen dieses allgemeinen Vorkommens hätte ich auch unserem Befund keine besondere Bedeutung beigemessen, wenn nicht auch regelmässig der Nachweis aus dem Blute gelungen wäre.

Dem Einwurf, welchen Flügge (10) gegenüber Brunner (11) erhebt, dass die von dem Letzteren aus dem Blute bei einem Falle von Wundscharlach gezüchteten Pseudodiphtheriebacillen durch Verunreinigung des Blutes von der Haut her bei dessen Entnahme herstammen, diesem Einwurf, der ja auch unseren Untersuchungen gegenüber gemacht werden könnte, möchte ich gleich im Vorhinein die Spitze abbrechen. Die peinlichste Desinfection der Haut vor der Entnahme, ferner die Art der Entnahme, endlich der mehrfach positive Ausfall der Versuche entkräften diesen Vorwurf wohl zur Genüge.

Es gehört also unser Mikroorganismus in die Hofmann-Wellenhof'sche Gruppe Župnik's. Er unterschied sich aber durch ein Moment von den Gliedern derselben, nämlich durch seine specifische Toxicität gegenüber Meerschweinchen. Und gerade diese letztere Eigenschaft, welche als charakteristisch für den Bacillus Löffler's angesehen wird, nöthigte mich auch die anderen zur Trennung dieses Bacillus von der oberwähnten H.-W.-Gruppe herangezogenen differentialdiagnostischen Momente zu untersuchen.

Solche waren ja erst jüngst von M. Neisser (12) angegeben und von Gelpke und anderen Autoren bestätigt, von anderer Seite theilweise bekämpft worden.

Die Angaben Neisser's betreffen, abgesehen von der Pathogenität für Meerschweinchen, auf die er grosses Gewicht legt, die Morphologie des Löffler'schen Bacillus, sein tinctorielles Verhalten, seine Säurebildung in Bouillon.

Was den ersten Punkt betrifft, so fand Neisser, dass Klatschpräparate 6 Stunden alter bei 34—36° gehaltener Serumculturen, den Diphtheriebacillus dadurch kennzeichnen, dass er dann in charakteristisch unregelmässiger Anordnung in mittelgrossen, losen Haufen liegt.

Die tinctorielle Differentialdiagnose ermöglicht die Neisser'sche Färbung, welche bei 9—24 Stunden alten Blutserumculturen die Babes-Ernst'schen Körner schön darstellt.

Die Säurebildung in Bouillon seitens des L. Bacillus erweist die Titrirung der mit einem Indicator versetzten Culturen, die schon nach 24 Stunden deutlich sauer reagiren.

Der gefundene Bacillus zeigte nun alle diese differentialdiagnostischen Charaktere in ausgezeichneter Weise. Die Babes-Ernst'schen Körner, beobachtete ich sehr schön ausgesprochen nach 20 Stunden, nachdem schon bei 10 Stunden alten Culturen ihr Nachweis, wenn auch in geringerer Menge sich erbringen liess. Ebenso zeigte 24—48stündige Bouilloncultur eine deutliche Säurebildung, die auf dem Wege der Titrirung constatirt wurde. Die Klatschpräparate der auf Serum gewachsenen 6stündigen Culturen ergaben auch den Neisser'schen Befund.

Wir stellten jedoch auch noch, um die Frage der Toxicität des Bacillus weiter zu verfolgen, durch Filtration der Bouilloncultur das Toxin dar und experimentirten nun mit demselben am Meerschweinchen.

Es erhielt am 28. Mai ein Meerschweinchen von 350 Gr. Gewicht 10 Cm.^{3} Toxin, dargestellt durch Filtration einer 19 Tage alten Bouilloncultur unter die Bauchhaut, ein zweites, 330 Gr. schweres Meerschweinchen am selben Tage 5 Cm.^{3}, ein drittes von 250 Gr. Gewicht 1 Cm.^{3}, ebenfalls subcutan. Bei der Injection des Toxin beim Thier Nr. 1 ging leider ein grosser Theil desselben in Folge Durchbohrens der Bauchmuskeln in die Peritonealhöhle, wodurch seine Wirksamkeit eingeschränkt worden sein dürfte. Das Thier blieb am Leben. Thier Nr. 2 und 3 gingen zu Grunde. Thier Nr. 2 starb nach 40 Stunden, nachdem es schon am Tage nach der Injection ungemein matt gewesen, sehr frequent geathmet, auf äussere Reize gar nicht reagirte, die Nahrung vollständig verweigerte. An der Injectionsstelle selbst entwickelte sich ein teigig

weiches, förmlich pseudofluctuirendes Infiltrat. Die Section ergab ausser Schwellung und geringen Hämorrhagien der Nebennieren nichts pathologisches. Das Thier Nr. 3, das bloss 1 Cm.^{3} erhalten hatte, ging 19 Tage nach der Impfung zu Grunde, zeigte hochgradigen Marasmus, für den sich bei der Section kein anderer Grund nachweisen liess, als die toxische Wirkung des injicirten Filtrates.

Diese Versuche, durch das Toxin das Thier zu tödten, wurden an einer grösseren Zahl von Meerschweinchen später mit frisch angelegten Bouilloncultureu wiederholt. Sie fielen sämmtlich negativ aus und auch die Impfungen von Bouillonreinculturen verschiedenen Alters an Kaninchen und Meerschweinchen ergaben später leider ein negatives Resultat. Es hatte der Mikroorganismus augenscheinlich durch die fortgesetzte Züchtung seine Virulenz eingebüsst. Versuche, dieselbe künstlich zu steigern, haben wir nicht unternommen.

Es ergibt sich also aus dem Vorstehenden, dass die bisher zur Trennung der Löffler'schen Bacillen von jenen der Hofmann-Wellenhof'schen Gruppe herangezogenen differentialdiagnostischen Charaktere nicht ausreichen, um eine stricte Trennung zu rechtfertigen, da ein nach Grösse und Wachsthumform zur letzteren Gruppe gehöriger Mikroorganismus gerade die für die Diagnose „Löfflers Bacillus" als beweisend angesehenen Merkmale aufweisen kann.

Zum Schlusse fühle ich mich verpflichtet, meinem verehrten Chef, Herrn Professor F. J. Pick, meinen herzlichsten Dank für die Förderung dieser Arbeit auszusprechen.

Literatur.

1. Gelpke Th. Bacterium septatum und dessen Beziehungen zur Gruppe der Diphtheriebacterien. Karlsruhe bei Nemnich 1898. 2. Herxheimer. Ueber Pemphigus vegetans. Archiv f. Dermatologie u. Syph. 1896. Bd. 36, pag. 160. 3. Gibier. Das Microbium des acuten Pemphigus. Annales de Dermatologie I, II, III, 1881, 1882. 4. Demme. Beiträge zur Kenntniss des Pemphigus acutus. 5. Strelitz. Bacteriolog. Mittheilungen über den Pemphigus neonatorum. Archiv für Kinderheilkunde Bd. XI. 6. Dähnhardt. Beiträge zur Kenntniss des Pemphigus chronicus. Deutsche medicin. Wochenschrift 1887, Nr. 32. 7. Almquist. Pemphigus neonatorum, bacteriologisch und epidemiologisch betrachtet. Zeitschrift f. Hygiene Bd. X. Heft 2. 8. Župnik, L. Die Aetiologie der Diphtherie. Verhandlungen der 69. Versammlung deutscher Naturforscher und Aerzte zu Braunschweig 1897, II, 2. Hälfte, p. 268 und der 70. zu Düsseldorf 1898, p. 389. 9. Flügge. Die Mikroorganismen. Bd. II, p. 477, 1898. 10. Brunner, citirt bei Flügge. 11. Neisser, M. Zur Differentialdiagnose des Diphtheriebacillus. Zeitschrift f. Hygiene u. Infectionskrankheiten. Bd. XXIV. 1897, p. 443.

Aus dem pathologisch-anatomischen Institute und der dermat. Klinik in Wien.

Ein weiterer Beitrag zur Aetiologie des Ecthyma gangraenosum.

Von

Dr. **Fritz Hitschmann** und Dr. **Karl Kreibich.**

(Hierzu Taf. VII u. VIII.)

In Nr. 50 „Wiener klinische Wochenschrift“ 1897 beschrieben wir zwei Fälle von Ecthyma gangraenosum und hielten uns auf Grund unserer bakteriologischen und histologischen Untersuchungen zu dem Schlusse berechtigt: **Der Bacillus pyocyaneus ist in unseren beiden Fällen der Erreger des Ecthyma gangraenosum, besitzt somit die Eigenschaften eines für den Menschen pathogenen Bakteriums.** In ihren klinischen Erscheinungen wichen damals beide Fälle von einander ab. Während im ersten Falle die Hautaffection aus linsengrossen, runden, schmutzig röthlichen, derben Papeln mit lebhaftem rothen Halo bestand, stellten im zweiten Falle die Efflorescenzen haselnussgrosse, blaurothe, scheinbar furunkelartige Infiltrate mit centralem haemorrhagisch nekrotischen Zerfalle dar. Daneben fanden sich in diesem Falle auch zwei kreuzergrosse, leicht unter das Niveau eingesunkene Stellen mit dunkelbraunrother haemorrhagisch nekrotischer Oberfläche ohne tieferes Infiltrat.

Aus den Beschreibungen Hallopeau's entnahmen wir dann, dass nach Einreissen der Epidermis aus den papulösen Efflorescenzen, napfförmige mit Detritus belegte Geschwüre mit steilen Rändern und entzündlichem Halo sich bilden, die nach Vidal zu grösseren Herden confluiren können.

Auch H. Neumann, Ehlers, Oettinger, Williams und Karlinski erblickten das Wesentliche des Processes in einem umschriebenen Entzündungsvorgang[1]) der Haut, mit frühzeitiger centraler haemorrhagischer Nekrose und consecutiver Geschwürsbildung.

Die Affection findet sich vorwiegend bei Kindern, aber auch hier erst dann, wenn durch vorausgegangene Erkrankungen wie Enteritis, Tuberculose etc. der Organismus geschwächt wurde. In gleicher Weise fand man die Erkrankung nach schweren fieberhaften Erkrankungen (Typhus, Phlegmone) vereinzelt auch bei Erwachsenen.

Wir waren damals der Ansicht, dass eine idiopathische und symptomatische Form des Ecthyma gangraenosum zu unterscheiden sei und dass letztere auftrete im Verlaufe der durch den Bacillus pyocyaneus bewirkten Allgemeininfection, einer schweren, fieberhaften, gewöhnlich zum Exitus letalis führenden Allgemeinerkrankung.

Auch wir fanden in unserem zweiten Falle ausser den Erscheinungen auf der Haut, ausgedehnte Blutungen in der Zunge, im Larynx und in der Lunge, hielten dieselben aber nicht für Zeichen einer Allgemeinerkrankung, sondern für eine fortgeleitete Infection von der erkrankten Mundhöhle aus.

In diesen Blutungen nun, sowie in den Efflorescenzen der Haut fand sich in reicher Menge ein Stäbchen, das culturell sehr leicht als Bacillus pyocyaneus zu erkennen war. Schon Ausstrichpräparate aus den Hauteffloreszenzen ergaben in grosser Anzahl den dünnen Bacillus, der sich dann in den Schnitten der erkrankten Haut, dieselbe dicht durchsetzend, die Gefässe umlagernd wieder fand. Die Reincultur des Bakteriums auf Thiere übertragen, bewirkte Blutungen in den Lungen und serösen Häuten; an der Inoculationsstelle, Haemorrhagien, Nekrose und geringe Entzündungserscheinungen, kurz jenen Process, der die Hauteffloreszenzen charakterisirte. Die nekrotischen Erscheinungen im Ecthyma gangr. scheinen gebunden an die Menge der Bakterien, so dass die Vermuthung nahe lag, die Nekrose als eine dem Pyocyaneus specifische Wirkung

[1]) Thatsächlich ist es eine primäre Nekrose.

zu betrachten. Auch die Haemorrhagien, die klinisch jene blaurothe oder braunrothe Beschaffenheit der Efflorescenzen bedingen, die fast übereinstimmend von allen Autoren beschrieben wird, erscheinen für die Einwirkung des B. pyocyaneus pathognomonisch. Bezüglich des Infectionsmodus hielten wir das Eindringen des Bakteriums durch die vorher durch Urin etc. macerirte Haut für wahrscheinlich; bezüglich der Infection der Lunge nahmen wir den bereits angedeuteten Modus an; für die Annahme einer Allgemeininfection fehlte uns der Nachweis des Bakteriums im Blute.

Seit dem Erscheinen unserer Untersuchungen wurden über den gleichen Gegenstand nur zwei Publicationen aus der Klinik Escherich veröffentlicht, die mangels literarischer Angaben auf einen Vergleich mit unseren Befunden nicht eingingen. Der erste von Blum als „Pyocyaneus-Septikaemie mit complicirender Pyocyaneus-Endocarditis im Kindesalter“ beschriebene Fall ist kurz folgender: Bei einem $2^1/_2$ Monate alten, hereditär luetischen Kinde treten unter hohem Fieber (39·4) prall gefüllte, blutige Blasen an der ersten und zweiten Zehe des rechten Fusses auf, zu gleicher Zeit am Herzen ein lautes, rauhes systolisches Geräusch. Exitus letalis am zweiten Tage der fieberhaften Erkrankung. Die Section ergibt Pneumonia lobularis, Catarrhus intest. chron. und Hepatitis interstitialis luetica. Die Bicuspidalklappen an ihren Rändern verdickt und an ihren oberen Flächen miliengrosse Knötchen tragend. Aehnliche Knötchen in der vergrösserten braunrothen Leber. Das Herzblut, intra vitam und $1^1/_2$ Stunden post mortem untersucht, ergibt den B. pyocyaneus in Reincultur. Schnitte der Milz, Leber, Nieren, Lungen und Darm zeigen das Bakterium in wechselnder Menge. Jene milienartigen Knötchen an der oberen Fläche der Bicuspidalklappe bestehen aus Leukocyten und Bakterienhaufen.

Als Ausgangspunkt für die Septikaemie wird der Darm angenommen und als begünstigendes Moment der wahrscheinlich durch die hereditäre Lues bedingte schlechte Allgemeinzustand des Kindes betont.

Während nun Blum über die Untersuchung der beiden blutigen Blasen am rechten Fusse keine weiteren Angaben

macht, fand Escherich in seinem ersten Falle, einem cachektischen Kinde von 4 Wochen, am Oberschenkel einen grossen Abscess, dessen Spitze hämorrhagisch schwarz verfärbte Haut zeigt und dessen Eiter beim Verbandwechsel eine blaugrüne Verfärbung der Verbandstoffe aufwies. Der aus dem Abscesseiter reincultivirte B. pyocyaneus fand sich auch im Blut, Harn, Stuhl und Cerebrospinalflüssigkeit.

Unter den Erscheinungen einer Pneumonie geht das Kind zugrunde und die Section ergibt neben chronischem Darmkatarrh die bereits klinisch diagnosticirte Pneumonie, in welcher sich culturell und im Schnitte der B. pyocyaneus nachweisen lässt. Während dieser Fall, trotz des Umstandes, dass die Anwesenheit des B. pyocyaneus erst beim Verbandwechsel constatirt wurde, als eine durch den genannten Bacillus bewirkte Allgemeininfection angesehen werden muss, hält Escherich dieselbe Erkrankung bei seinem zweiten Falle, einem abgemagerten Kinde von 2 Monaten, nur für wahrscheinlich. Mit Rücksicht darauf, dass der Nachweis des B. pyocyaneus im Blut, in der Milz und in den Nieren nicht gelang, hat dieser Fall für die Aetiologie des B. pyocyaneus nur insoferne eine Bedeutung, als er unter den äusseren Umständen einer Hausinfection entstand und ein Exanthem mit hämorrhagischen Charakter darbot. Vielleicht hätte gerade die Untersuchung der Hauteffloreseenzen den positiven Nachweis ergeben.

In den zwei letzten Fällen, zwei zum Exitus letalis führenden Brechdurchfällen, schliesst Escherich selbst die pathogene Wirkung des im Darminhalte nachgewiesenen B. pyocyaneus aus.

Weitere Mittheilungen über Pyocyaneusinfection fanden wir in der Literatur nicht. Der Grund dafür liegt wohl einerseits in der grossen Seltenheit derselben, andererseits in dem Umstand, dass die Hautaffection in ihren klinischen Erscheinungen keineswegs schon vollkommen beschrieben ist.

Im Folgenden ein weiterer Beitrag zur Klinik und Anatomie der von uns als „Ecthyma gangraenosum“ bezeichneten Hautaffection: Hochgradig abgemagertes Kind von 6 Wochen. Die fast vollständig fettarme Haut an einzelnen Stellen leicht exfoliirt, im übrigen glänzend oder fein lamellig schuppend.

In der Gegend um den After, an beiden Oberschenkeln (Beuge und Streckseite), in beiden Kniekehlen, ferner am Abdomen finden sich etwa 25—30 Efflorescenzen von gleichem Charakter, sich nur durch die verschiedene Grösse unterscheidend. Die Efflorescenzen stellen sich dar als dunkelbraune oder rothbraune, im Niveau der Haut gelegene, ziemlich scharf umschriebene Flecken von Linsen- bis Kreuzergrösse. Das Centrum der Flecken ist exfoliirt und mit einem grauen oder mehr gelblichgrauen, offenbar von nekrotischem Gewebe herrührenden Detritus belegt. An einigen Efflorescenzen ist dieser centrale Antheil leicht eingesunken und die Umgrenzung dadurch scheinbar etwas elevirt.

Nach Entfernung dieses grauen, nekrotischen Detritus zeigt sich ein hämorrhagisch infiltrirtes, morsches Gewebe. An den kleineren, in ihrer Farbe etwas lebhafter rothen Efflorescenzen, ist der Beginn des centralen Zerfalles eben durch eine weisslich graue Verfärbung angedeutet. Der Mangel eines echten peripheren Infiltrates liess uns die noch in Betracht kommende Diagnose „Lues“ leicht ausschliessen und die Diagnose „Ecthyma gangraenosum“ stellen.

Zur bakteriologischen Untersuchung wird eine Efflorescenz nach entsprechender Reinigung eingeschnitten; auf dem Durchschnitte ist trockenes und brüchiges, aber nirgends verflüssigtes Gewebe zu sehen. Durch Abstreifen mit dem Messer wird spärliches Material gewonnen, das der mikroskopischen und culturellen Untersuchung zugeführt wird.

Im mikroskopischen Präparate sieht man massenhaft dünne, mässig lange Stäbchen einer Art, die sich mit allen Anilinfarbstoffen gut tingiren und beim Verfahren nach Gram den Farbstoff wieder abgeben. Agarplatten mit demselben Materiale beschickt, zeigen nach 24stündiger Bebrütung Reinculturen desselben Stäbchens; wir bestimmten den Bacillus nach seinem Verhalten auf der Agarplatte, Gelatine, Fleischbrühe u. s. f. als Bacillus pyocyaneus.

Die Section des am nächsten Tage verstorbenen Kindes war aus rituellen Gründen nicht möglich, so dass dieser Fall für die Frage, ob wir es mit einer idiopathischen Form der

Hautaffection oder einer Allgemeininfection mit consecutivem Exanthem zu thun hatten, keine Entscheidung bringt.

Die histologische Untersuchung mehrerer excidirter Efflorescenzen bestätigte vollständig unseren seiner Zeit gegebenen Befund. Es handelt sich auch hier um ziemlich scharf umschriebene Herderkrankungen, die nach allen Richtungen ziemlich scharf absetzen. Es erstreckt sich die Veränderung in gleichem Masse auf Epidermis, Cutis und subcutanes Gewebe; die Zellen haben im Bereiche des Herdes mehr minder ihre Kernfärbbarkeit verloren, das Protoplasma färbt sich diffus mit dem Kernfarbstoffe. Daraus resultirt eine verwaschene, undeutliche Gewebsstructur. Inmitten des nekrotischen Gewebes sind einzelne Inseln mit wohlerhaltenen Zellen zu sehen; sie gehören Drüsen und Follikeln an. Die Gefässe sind hyperämisch; an zahlreichen Stellen kleinere und grössere Hämorrhagien. Die dem Herde zunächst gelegenen Papillen der Peripherie sind in ihrer ganzen Breite hämorrhagisch infarcirt, die weiter entfernten Papillen besitzen sehr stark hyperämische Gefässe. So entsteht der Halo.

Die Zellen der Epidermis sind, soweit die letztere über dem Herde erhalten ist, in den oberflächlichen Schichten von einem vollständigeren Kernverluste betroffen, als in den tieferen. Oder es fehlt die ganze Epidermis und mit ihr ein Theil des cutanen Gewebes, so dass das Cutisgewebe, oft aufgefasert frei liegt. Das Cutisgewebe zeigt ausserdem, dass der Process gegen die Tiefe zu an Intensität abnimmt, indem in den oberen Partien ein vollständiger Kernschwund besteht und das Gewebe jede Structur verloren und ein mehr minder homogenes Aussehen gewonnen hat. In den tieferen Partien sind die Kerne zum Theile erhalten, zum grösseren Theile schlecht gefärbt oder fehlend und die Structur noch überall erkennbar.

Im Gewebe findet man hie und da zerstreut mässige Anhäufungen von mono- und polynuclearen, oft im Zerfalle begriffener Leukocyten, die aber nirgends eine grössere Ausdehnung gewinnen. In der Cutis und im subcutanen Gewebe sind die Gefässe hyperämisch und das Gewebe ist von zahlreichen, zumeist kleineren Haemorrhagien durchsetzt. Um die Schweissdrüsen herum auch im Bereiche des Gesunden besteht ein mit Haemalaun sich lichtblau färbender Hof.

Die Ausbreitung der Stäbchen ist in den mit polychromem Methylenblau gefärbten Schnitten fast dieselbe, wie in den früher beschriebenen Fällen; also auch hier liegt die Hauptmasse in der Epidermis, sie finden sich diffus zerstreut im ganzen übrigen erkrankten Gewebe, ohne aber jene Anhäufungen um die Gefässe herum zu bilden, wie wir sie seinerzeit abgebildet haben. Aber auch hier fehlt jegliches Vorkommen in den Gefässen. Nirgends waren andere Bakterien ausser diesen Stäbchen.

Vergleichen wir nun alle drei Fälle, so dürfen wir trotz einiger klinischer Verschiedenheiten das Ecthyma gangraenosum als eine wohl charakterisirte Erkrankung hinstellen.

Wir halten uns berechtigt, den eingangs citirten Schluss „der Bacillus pyocyaneus ist in unseren beiden Fällen der Erreger des Ecthyma gangraenosum“ zu erweitern und zu behaupten: Bei hochgradig cachektischen Kindern findet sich in seltenen Fällen eine Erkrankung der Haut, die durch den Bacillus pyocyaneus erregt ist. Soweit die geringe Zahl von Beobachtungen eine Charakterisirung der Erkrankung zulässt, ist dieselbe gekennzeichnet durch eine meist scharf umschriebene, gewöhnlich von einem rothen Halo umgrenzte, rothbraune, oder mehr dunkelbraune Verfärbung von Linsen- bis Kreuzergrösse. Das Centrum der Efflorescenzen zeigt frühzeitig hämorrhagisch nekrotischen Zerfall und die Sonde gelangt bei der Untersuchung in ein braunrothes, morsches, nicht blutendes Gewebe. Anatomisch entspricht diesen Efflorescenzen eine umschriebene Nekrose der Cutis mit reichlichen peripheren Hämorrhagien. Ausser Nekrose und Hämorrhagie finden sich noch die Zeichen einer geringgradigen Entzündung. Dort wo die Entzündungserscheinungen sehr geringgradig sind, liegt die Efflorescenz im Niveau der umgebenden Haut, bei etwas stärker ausgesprochener Entzündung treten die Efflorescenzen flach papelartig gegenüber der Umgebung hervor, wodurch die bereits erwähnte klinische Verschiedenheit erklärt wird. Aber auch bei diesen Efflorescenzen findet man die haemorrhagisch nekrotische Beschaffenheit des centralen Antheiles; letzteres Symptom zusammen mit dem Vorhandensein von reichlichen dünnen Stäbchen im Ausstrichpräparat dieses Antheiles halten wir für das wichtigste differential diagno-

stische Moment, um diese Erkrankung, gegenüber klinisch ähnlichen, bei Kindern öfters zum centralen Zerfall der Effloreszenzen führenden Erkrankungen abzugrenzen. Die gewonnene Reincultur des B. pyocyaneus wird die klinische Diagnose „Ecthyma gangraenosum" vervollständigen.

In diesem Sinne wollen wir noch ganz kurz über eine weitere Beobachtung berichten, die als Ecthyma zu spät erkannt, nur theilweise untersucht werden konnte. Es handelte sich um ein cachektisches, 3 (?) Monate altes Kind, das unter den Erscheinungen einer Pneumonie und eines chronischen Intestinalkatarrhes gestorben war. Bei der Obduction fand man auch einen chronischen Darmcatarrh und eine lobuläre Pneumonie. Ausser diesen Veränderungen fand man aber auch in der Haut zahlreiche hämorrhagisch nekrotische Effloreszenzen vor. Als nun aus den lobulär-pneumonischen Herden Pyocyaneusbacillen in Reinculturen aufgingen — mikroskopisch hatte man dünne, mässig lange Stäbchen gefunden — so erkannte man in jenen hämorrhagisch nekrotischen Effloreszenzen ein Ecthyma gangraenosum. Die Untersuchung der letzteren war aber leider nicht mehr möglich, da die Leiche mittlerweile beerdigt worden war.

Die histologische Untersuchung der Lunge ergibt eine typische lobuläre Pneumonie mit reichlichen Hämorrhagien. In den Bakterienschnitten sind diffus zerstreut mässig zahlreiche Stäbchen zu sehen.

Alle unsere Beobachtungen stammen aus der nied.-öst. Landesfindelanstalt; es ist natürlich den Anstaltsärzten schon lange das endemische Vorkommen des Pyocyaneus bekannt und blaugefärbte Verbände etwas alltägliches.

Wenn man aber früher mit dieser Blaufärbung des Verbandes die Rolle des Pyocyaneus als beendigt ansah und ihm nach dem damaligen Stande der Lehre nur eine saprophytische Existenz zuschrieb, so lehren unsere und Escherich's Beobachtungen, dass dem endemischen Vorkommen des Pyocyaneus eine pathologische Bedeutung zugesprochen werden muss, zumal es sich um Locale handelt, in denen sich kranke, für diese Infection prädisponirte Kinder aufhalten.

Erklärung der Abbildungen auf Taf. VII u. VIII.

Taf. VII. Abbildung eines Falls von Ecthyma gangraenosum.

Taf. VIII. Fig. 1. Schnitt durch eine Ecthymaeffloreszenz. Haem. Eosin. 1. Haemorrhagien. 2. Nekrose der Cutis. Fig. 2. 1. Bacillenanhäufung. 2. Nekrotische, fast kernlose Cutis. (Polychr. Methylenblau.)

Hitschmann u. Kreibich: Ecthyma gangraenosum.

Fig. 1.

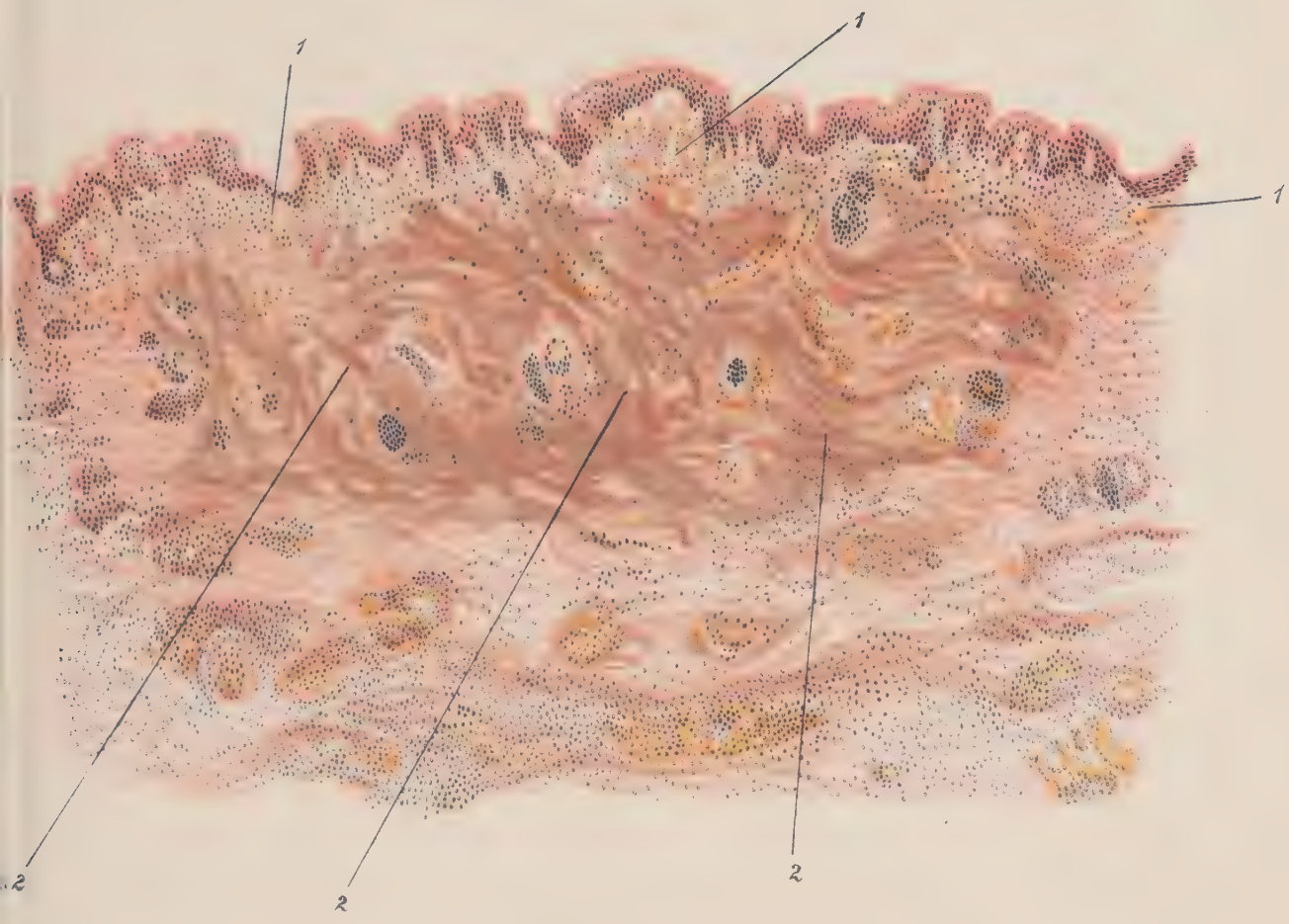

Fig. 2.



tschmann u. Kreibich: Ecthyma gangraenosum.

K. u. k. Hoflithographie A. Haase Prag

Aus der dermatologischen Universitätsklinik zu Breslau.

Zur Pathogenese der gonorrhoischen Epididymitis.

Von

Dr. **Paul Witte,**
Assistenzarzt der Klinik.

Bezüglich der Aetiologie der gonorrhoischen Epididymitis stehen sich mehrere Meinungen gegenüber.

Ein Theil der Autoren hält die Epididymitis und Orchitis bei der Gonorrhoe für die Wirkung eines vom Gonococcus zu trennenden Mikroorganismus, des sogenannten Orchiococcus; andere sehen in der Betheiligung des Nebenhodens eine Aeusserung der Gonococcentoxine; und die dritten, jetzt wohl die Mehrzahl aller Autoren, glauben, dass es sich um eine Fortleitung des specifischen Erregers der Urethralblennorrhoe von der Harnröhre her handele, dass also die Epididymitis bei Gonorrhoe durch den Gonococcus selbst erzeugt werde.

Eraud (1) hat sich mehrfach mit der Frage nach der Aetiologie der Epididymitis und Orchitis bei Urethralblennorrhoe beschäftigt. In seiner ersten Publication behauptet er, dass die Betheiligung der Hoden und Nebenhoden auf einen Mikroorganismus zurückzuführen sei, der auch auf der gesunden Urethralschleimhaut vorkomme. Er glaubt dies dadurch bewiesen zu haben, dass er in den Culturen dieses Parasiten die gleichen und gleichwirkenden Toxine gefunden hat, wie er sie aus dem Eiter blennorrhoischer Epididymitiden gewann. Er hat nur Fälle mit consecutiver Eiterung untersucht, vertritt aber die Meinung, dass auch die einfachen nicht vereiternden

Epididymitiden durch denselben Mikroorganismus verursacht werden, wie die in Eiterung übergehenden, und dass die Vereiterung nur die Folge eines Uebergreifens der Erkrankung auf die Tunica vaginalis propria sei.

In einer kurze Zeit nach dieser Arbeit erschienenen Inaugural-Dissertation hat einer seiner Schüler D'Arlhac (2) den betreffenden Mikroorganismus näher beschrieben. Nach seinen Untersuchungen ist die Erkrankung des Nebenhodens und Hodens bei der Urethralblennorrhoe auf einen Diplococcus zurückzuführen, der sich in seiner Grösse und in seiner prompten Entfärbbarkeit nach Gram wie der Gonococcus verhält, von diesem aber leicht durch das Culturverfahren unterschieden werden kann. Er entwickelt sich nämlich nicht nur auf Serumnährböden, sondern gedeiht auf den gewöhnlichen Gelatine-, Agar- und Bouillonnährböden ausserordentlich üppig, auch haben die einzelnen Colonieen kein so durchscheinendes, thautröpfchenartiges Aussehen, wie man es beim Gonococcus stets findet. D'Arlhac nennt diesen Mikroorganismus Orchiococcus und trennt ihn durchaus vom Gonococcus.

In einer späteren Arbeit berichten Eraud und Hugounenq (3) über Thierversuche, die zur Verification des Orchiococcus herangezogen wurden. Die beiden Autoren resumiren das Resultat ihrer Untersuchungen in folgenden Sätzen: In der blennorrhoischen Epididymitis wird ein Diplococcus gefunden, der die von D'Arlhac für den Orchiococcus beschriebenen Eigenschaften hat. Derselbe erzeugt beim Hunde Epididymitis und Orchitis. Der Orchiococcus ist auch auf der gesunden Urethralschleimhaut zu finden, seine Anwesenheit führt oft, aber nicht immer, zu Orchitis und Epididymitis; wenn er nicht vorhanden ist, kann keine Erkrankung der Hoden und Nebenhoden eintreten.

Carpentier (4) sieht in der Epididymitis die Folgen einer Mischinfection von Gonococcen, Orchiococcen und Eitercoccen.

Rollet (5) schliesst sich völlig der Meinung Eraud's an, auch er hält den Orchiococcus für den alleinigen Erreger der Epididymitis.

Die Ansicht der Autoren, welche die Gonococcentoxine

für die Ursache der Erkrankung des Nebenhodens halten, stützt sich hauptsächlich auf den in der Mehrzahl der Fälle negativen Ausfall der bakteriologischen Untersuchung. Auf die Ursachen, welche wir für diese sehr ins Auge fallende Erscheinung verantwortlich machen möchten, werden wir weiter unten zurückkommen, in der That finden sich in der uns zur Verfügung stehenden Literatur nur vier Fälle von Epididymitis mit Gonococcennachweis verzeichnet.

Der erste, der in einer Epididymitis Gonococcen feststellte, ist wohl Routier (6) gewesen; er fand in einer in Eiterung übergegangenen Epididymitis auch culturell Gonococcen.

Grocz (7) wies im Harnröhrensecret und in der Punctionsflüssigkeit einer in Eiterung übergehenden Epididymitis mikroskopisch und culturell Gonococcen nach; er kommt zu dem Schluss, dass nicht die Toxine des Gonococcus, sondern stets der Mikroorganismus selber die Betheiligung des Nebenhodens verursachten.

Collan (8) punktirte eine taubeneigrosse, nicht vereiterte Epididymitis bei einem Gonorrhoiker. Im Ausstrichpräparate fanden sich wohl Eiterkörperchen und Spermatozoen, aber keine Gonococcen; die Cultur ergab aber nach Gram leicht und sicher entfärbbare, auf den gewöhnlichen, uncoagulirtes Eiweiss nicht enthaltenden Nährböden nicht, auf Serumnährböden üppig wachsende Diplococcen von der Form und Grösse der Gonococcen, die er auch als solche anspricht. Er ist der Ueberzeugung, dass die Epididymitis stets auf den Gonococcus selber, nicht auf seine Toxine zurückzuführen sei.

Colombini (9) hat in einem Falle von gonorrhoischer Allgemeininfection auch in einem Nebenhodenabscesse Gonococcen nachgewiesen und sie sogar durch Inoculation auf den Menschen verificirt.

Harttung (10) fand in einer vereiterten Nebenhodenentzündung eine Reincultur von Gonococcen. Er nimmt an, dass die Mehrzahl von Epididymitiden bei Gonorrhoe durch Gonococceninvasion ohne Mischinfection zu Stande kommen.

Bei der Seltenheit positiver Gonococcenbefunde bei Epididymitis scheinen casuistische Mittheilungen hierzu von Interesse

zu sein. Wir hatten Gelegenheit, eine sich den fünf erwähnten Fällen anschliessende Beobachtung zu machen.

Paul K. kam am 25./II. 1899 in die Behandlung der hiesigen Poliklinik. Anamnestisch konnte folgendes festgestellt werden. Patient war bisher nie krank. Ende December 1898 inficirte er sich mit Gonorrhoe; trotz ununterbrochener Behandlung — Pat. liess sich von einem Droguisten Einspritzungen verordnen — besserte sich sein Zustand gar nicht; der Ausfluss liess nicht nach; Mitte Januar 1899 traten heftige, brennende Schmerzen beim Uriniren und häufiger Harndrang auf; Anfang Februar stellte sich eine sehr schmerzhafte Anschwellung des linken Nebenhodens ein. Da in der Folgezeit keine Besserung seiner Beschwerden eintrat, und die Nebenhodenanschwellung zunahm, suchte er nun Ende Februar die Hilfe der Poliklinik auf.

Bei seiner Aufnahme wurde folgender Status erhoben: Patient ist ein 27jähriger kräftiger Mann in mittlerem Ernährungszustande. Es besteht profuse Secretion aus der Harnröhre, die Tompson'sche Zweigläserprobe ergibt starke Trübung des zweiten Urins; Pat. klagt über Brennen beim Wasserlassen und häufigen Harndrang. Der linke Nebenhoden hat etwa die Grösse einer starken Faust und ist sehr druckempfindlich; am unteren Pol des Nebenhodens fühlt man eine wallnussgrosse, weniger harte Stelle. Funiculus spermaticus ist linkerseits nicht verdickt, kaum schmerzhaft, rechterseits sind Hoden, Nebenhoden und Samenstrang völlig intact.

Die Temperatur des Patienten ist 37·8° C., der Puls kräftig, beträgt 84 Schläge in der Minute, der Befund an Gelenken und Herz bietet keine Besonderheiten.

Da Patient eine Aufnahme in die Klinik durchaus verweigert und aus Furcht vor Dienstentlassung, er ist Locomotivheizer, weiter arbeiten will, wird er in ambulante Behandlung genommen.

Die Verordnungen bestehen in Injectionen von ½% Protargollösung, 6mal täglich 15 Minuten; tägliche Guyon-Instillationen in die Urethra posterior, 5 Ccm. ½% Argent. nitric. Lösung; feuchtem Suspensoriumverband mit 10% Liquor Alumin acetic. Lösung um linken Nebenhoden und Hoden.

Am 6./III. 1899 hat sich das Allgemeinbefinden des Patienten sehr gebessert, der Ausfluss hat etwas nachgelassen, Harndrang und Brennen beim Wasserlassen sind geringer geworden, auch die Schmerzhaftigkeit des Nebenhodens hat abgenommen. Die schon bei der Aufnahme festgestellte weiche Stelle am unteren Pol des Nebenhodens ist sehr viel grösser geworden, es lässt sich dort deutliche Fluctuation nachweisen. Nach gründlicher Reinigung der Scrotalhaut wird eine 3 Cm. lange Incision gemacht und der Inhalt des Abscesses entleert. Derselbe besteht aus etwa 40 Ccm. blutig eitriger Flüssigkeit, die in sterilen Röhrchen aufgefangen wird.

Tamponade der Abscesshöhle führt zu schneller Heilung, auch der

Harnröhrenausfluss sistirt bald dauernd; Pat. wird Anfang April geheilt aus der Behandlung entlassen, er hat während der ganzen Zeit seinen Dienst in vollem Umfange versehen können.

Der Nebenhoden ist zur Zeit seiner Entlassung nicht mehr druckempfindlich und kaum merklich verdickt, von der Hautnarbe führt ein dünner Narbenstrang zum Köpfchen der Epididymis; als wir den Patienten einige Wochen später zu untersuchen Gelegenheit haben, ist auch dieser Narbenstrang verschwunden und ausser der kleinen Hautnarbe lässt sich am Pat. kein Residuum seiner Erkrankung mehr nachweisen.

Sowohl das Harnröhrensecret als auch der Abscessinhalt wurden mikroskopisch und culturell untersucht.

In ersterem fanden sich reichlich zum grössten Theil intracellulär gelagerte Diplococcen, die sich nach Gram leicht und sicher entfärbten, auf Ascitesnährboden üppig, auf Glycerinagar gar nicht wuchsen.

Der Abscessinhalt ergab mikroskopisch neben rothen Blutkörperchen und Detritus viel Eiterkörper und zum Theil in diesen, zum Theil frei in Haufen liegende Diplococcen von der Grösse und dem Aussehen von Gonococcen, die nach Gram leicht entfärbt wurden. Ausser diesen Diplococcen fanden sich keine anderen Mikroorganismen in dem Abscessinhalt.

Dieser wurde nun auf verschiedene Nährböden verimpft. Culturen auf Glycerinagar und in gewöhnlicher Bouillon blieben völlig steril, solche auf Ascitesagar und in einer Mischung von Ascitesflüssigkeit und Bouillon 1 : 2 zeigten reichliche Entwickelung von Mikroorganismen.

Auf den Ascitesagarröhrchen liessen sich nach 24 Stunden beginnende, nach 48 Stunden ausgeprägte Thautröpfchencolonieen erkennen; in der Ascitesbouillon zeigte sich nach 24 Stunden deutliche Trübung und beginnende Membranbildung auf der Oberfläche, nach 48 Stunden begann die dünne Membran in der Flüssigkeit herabzusinken und erreichte als flockiger Satz nach einigen Tagen den Boden des Röhrchens, während die darüberstehende Bouillon wieder klar geworden war.

Sowohl die Ascitesagarcolonieen wie die Ascitesbouillonculturen mussten nach ihrem morphologischen und färberischen Verhalten für sichere Gonococcen gehalten werden, um aber die Verification der fraglichen Mikroorganismen möglichst einwandsfrei zu gestalten, wurde auch noch das Thierexperiment hinzugezogen.

Wie Scholtz (11) in seiner Arbeit „Beiträge zur Biologie des Gonococcus“ hervorgehoben hat, reagirt eine Anzahl Thierarten ganz charakteristisch auf Gonococcenimpfungen. Zwei Meerschweinchen im Gewichte von etwa 300 Gr. wurden je mit 5 Ccm. reichlicher Mikroorganismenaufschwemmung intraperitoneal injicirt und starben nach 21 bezw. 25 Stunden. Bei ihrer Section boten sie das von Scholtz geschilderte Bild: „bis auf geringe Milzschwellung normale Organe und ein leicht geröthetes feuchtes Peritoneum“. Aus dem geringen zähen Exsudat konnten den injicirten völlig analoge Mikroorganismen wieder in Reincultur gewonnen werden.

Der Abscess im Nebenhoden enthielt also eine Reincultur von Gonococcen, und es ist wohl zweifellos, dass es sich in diesem Falle um eine Fortleitung des Mikroorganismus auf den vorgebildeten Wegen von der Harnröhre zum Nebenhoden gehandelt hat.

Wir sind nun der Meinung, dass alle gonorrhoischen Epididymitiden durch den Gonococcus selber hervorgerufen werden und stützen uns dabei auf folgende Ueberlegungen.

Der Orchiococcus Eraud's ist bakteriologisch nicht als einwandsfrei anzusehen, und auch die Ansicht, dass die Toxine die Ursache der Nebenhodenentzündungen seien, scheint nicht haltbar.

Die grosse Seltenheit des positiven Gonococcenbefundes bei Epididymitis erklärt sich zwanglos aus folgenden Gründen.

Einmal wird man sich nur selten ohne besondere Veranlassung zur Punction einer nicht vereiternden Epididymitis entschliessen, so dass im Allgemeinen die Gelegenheit, hierher gehöriges Material zu untersuchen, selten sein wird; sodann wird bei einer Punction meist rein seröse Flüssigkeit aspirirt, und wie wenig diese zu Gonococcenuntersuchungen geeignet ist, hat jüngst Scholtz wieder in seiner oben erwähnten Arbeit für die Gelenkerkrankungen hervorgehoben. Zweimal stand ihm rein seröse Punctionsflüssigkeit von gonorrhoischen Gelenkentzündungen zur Verfügung, beidemal fiel die Untersuchung auf Gonococcen negativ aus; als er einmal mit schwammigen Granulationen untermischten Eiter zur Unter-

suchung erhielt — das Gelenk war eröffnet worden — war das Resultat ein positives. Auch bei den gonorrhoischen Epididymitiden wird man in rein seröser Punctionsflüssigkeit kaum je Gonococcen nachweisen können, denn diese haften wohl fast ausschliesslich an den zelligen Elementen, und eine in seröser Flüssigkeit etwa enthaltene geringe Zahl von Mikroorganismen dürfte sehr leicht dem Untergange anheimfallen; in Fällen mit consecutiver Eiterung werden in dem Inhalte wohl stets Gonococcen zu finden sein.

Der Einwurf, der vielleicht gemacht werden könnte, nur die letzteren Fälle seien auf die Mikroorganismen selber zurückzuführen, und die nicht in Eiterung übergehenden Nebenhodenentzündungen müssten als Aeusserung der Toxine aufgefasst werden, ist durch den oben aufgeführten Collan'schen Fall widerlegt, der ohne Eiterung positiven Gonococcenbefund darbietet. Steht dieser Fall bisher auch vereinzelt da, so liegt das wohl nur an der Schwierigkeit, geeignetes Untersuchungsmaterial zu erhalten, ein positiver Beweis für die Toxintheorie ist überhaupt noch nicht erbracht worden.

Die Frage, warum es in dem einen Falle von Nebenhodenentzündung zur Vereiterung kommt, die in dem anderen Falle ausbleibt, ist noch völlig ungeklärt.

Eraud's Vermuthung, dass ein Uebergreifen des Entzündungsprocesses auf die Tunica vaginalis propria die Grenze bilde, hat einige Wahrscheinlichkeit für sich. Die intacte feste Membran könnte sehr wohl das Weitergreifen der Erkrankung hindern, und möglicherweise ist ein Theil der narbigen Verdickungen, die wir so häufig als Reste gewöhnlicher nicht vereiternder Nebenhodenentzündungen finden, auf Einschmelzungsvorgänge zurückzuführen, die sich bei den heutigen Untersuchungsmethoden unserer Diagnose entziehen.

Zur Klärung dieser Fragen wird ein Zusammenwirken klinischer und pathologisch-anatomischer Beobachtung nothwendig sein, das bei Obductionsbefunden mit ausreichender klinischer Anamnese wohl Erfolge zeitigen dürfte.

Meinem hochverehrten Lehrer und Chef, Herrn Geheimrath Neisser, spreche ich für die Ueberlassung des Falles und die Unterstützung bei dieser Arbeit meinen aufrichtigen Dank aus.

Literatur.

1. Eraud: Observation d'épididymite blennorrhagique terminée par suppuration: examen bactériologique et chimique. Annales 1892, p. 164.

2. D'Arlhac: Contribution à l'étude des microorganismes de la blennorrhagie et de l'orchite blennorrhagique. Thèse de Lyon 1892.

3. Eraud et Hugounenq: Recherches bactériologiques et chimiques sur la pathogénie de l'orchite blennorrhagique et de certaines orchites infectieuses. Annales 1893, p. 362.

4. Carpentier: L'uréthrite blennorrhagique aigue au point de vue bactériologique. Thèse de Paris 1893.

5. Rollet: Pathologie et traitement de l'épididymite blennorrhagique. La semaine médicale 1894, p. 229.

6. Routier: Orchite blennorrhagique suppurée (Présence du gonocoque dans le pus). La médecine moderne 17. Juillet 1895, Nr. 57.

7. Grocz: Sitzung der k. k. Gesellschaft der Aerzte in Wien vom 12. Nov. 1897. Wiener klin. Wochenschrift 1897, Nr. 46.

8. Collan: Zur Frage der Pathogenese der gonorrhoischen Epididymitis. Wiener klin. Wochenschrift 1897, Nr. 48.

9. Colombini: Bacteriologische und experimentelle Untersuchungen über einen merkwürdigen Fall von allgemeiner gonorrhoischer Infection. Centralblatt für Bacteriologie 1898, Nr. 25.

10. Harttung: Gonorrhoische Epididymitis. Verhandlungen der deutschen dermatologischen Gesellschaft. Sechster Congress zu Strassburg. pag. 592.

11. Scholtz: Beiträge zur Biologie des Gonococcus. Cultur, Thierexperimente und klinische Beobachtungen über gonococcenhaltige Abscesse im Bindegewebe. Archiv f. Dermatologie 1899. Bd. XLIX, Heft 1.

Bericht über die Leistungen

auf dem

Gebiete der Dermatologie und Syphilis.

Verhandlungen der Berliner dermatologischen Gesellschaft.

Sitzung vom 4. Juli 1899.

Vorsitzender: Lesser. Schriftführer: Saalfeld.

1. **Ledermann** stellt aus der Klinik von Geh. Rath Senator einen 58jährigen Patienten aus Tomsk vor, dessen Erkrankung seit 10 Jahren besteht. Dieselbe soll in einem strengen Winter entstanden sein. Beide Hände zeigen lividrothe Verfärbung, sind pastös geschwollen und fühlen sich eiskalt an. Man unterscheidet an ihnen ebenso wie an den Vorderarmen und Unterschenkeln neben den erythematösen Flecken papulöse Efflorescenzen und kleinere Plaques mit narbiger Atrophie im Centrum. Unter den Zehen sind kleine, warzige, zusammenstehende Excrescenzen sichtbar. Die Affection ist symmetrisch; die linke Seite scheint etwas stärker befallen. Auf der linken Fusssohle hat der Pat. einen circumscripten intensiven Schmerz. An dieser Stelle scheint die Haut mit der Unterlage fest verwachsen zu sein. L. bespricht eingehend die von ihm in Betracht gezogenen verschiedenen Affectionen: Lepra tuberosa, Syphilis, das idiopathische multiple Pigmentsarcom (Kaposi), die Erythrodermie exfoliative und prémycosique, um zu der Wahrscheinlichkeitsdiagnose Lupus pernio (Besnier) zu gelangen.

2. **Rosenthal** stellt einen ähnlichen Fall vor, dessen Diagnose einfacher ist und der die Deutung des L'.schen Falles erleichtert. Es handelt sich um eine 49jährige Frau, welche seit 9 Jahren an Lupus erythematodes discoides des Gesichts erkrankt ist. In typischer Form breitet sich die Affection über Wangen, Nase und beide Ohrmuscheln aus. Letztere sehen in Folge der narbigen Zusammenziehungen wie abgegriffen aus. Die Pat. ist vielfach behandelt worden. Auf der rechten Hand bestehen ausserdem eine Anzahl bläulich-rother, papulöser Efflorescenzen, die in der Mitte eine deutliche Delle zeigen. Auf der 1. Phalanx des Mittelfingers ist eine etwas grössere Plaque verrucöser Natur vorhanden, welche aussieht, als ob dieselbe mit Stecknadeln zerstochen wäre. Die Aehnlichkeit dieser Erscheinungen ist mit dem Falle von Lupus erythem. der Hand, über den R. auf dem internationalen

Dermatologen-Congresse in Wien berichtet hat, sehr bedeutend. R. betrachtet den vorgestellten Fall als Lupus pernio; bei dem Ledermann'schen Patienten befindet sich die Affection in einem vorgeschritteneren Stadium.

Senator hat bei seinem Kranken in Folge der Symmetrie, ebenso wie die russischen Aerzte, die ihm den Patienten überwiesen, zuerst an ein inneres Leiden gedacht. Da das Gesicht frei war, lag ihm die Diagnose Lupus etwas fern.

Saalfeld kennt den Rosenthal'schen Fall seit längerer Zeit; derselbe ist von Liebreich mit Cantharidin wesentlich gebessert worden. Da nach seiner Ansicht deutliche Lupus vulgaris-Knötchen vorhanden sind, so möchte L. den Fall als typische Mischform ansprechen.

Rosenthal erkennt die Mischform nicht an. Wenngleich einzelne zweifelhafte Knötchen vorhanden sind, so sind alle Symptome so prägnant, dass er die Affection des Gesichts nur als Lupus erythematodes, die der Hand als Lupus pernio bezeichnen kann.

Blaschko möchte in dem Senator-Ledermann'schen Fall auch an ein Erythema exsudativum multiforme perstans denken und vermisst eine mikroskopische Untersuchung.

Ledermann will diese Diagnose nicht gelten lassen, da beim Eryth. exsudat. multif. keine Narben vorhanden sind, sich die einzelnen Efflorescenzen im Laufe der Zeit zurückbilden und neue Nachschübe auftreten müssten.

Lesser hält die Aufstellung von Mischformen ebenfalls für bedenklich. Der mangelnde ulceröse Zerfall sichert in weiterem Verlaufe die oft zweifelhaft erscheinende Natur der Lupus erythematodes Knötchen.

3. **Ledermann** stellte eine 22jährige Patientin vor, die vor zehn Wochen an einer starken Anschwellung der Ulna und der Epiphyse des Humerus mit starken nächtlichen Schmerzen erkrankte. Jegliche Anamnese fehlt. Die Diagnose wurde auf Lues gestellt; dieselbe wurde durch die eingeschlagene Therapie bestätigt.

4. **Pinkus** stellt eine Patientin mit einem über dem ganzen Körper verbreiteten knotigen Exanthem vor; nebenbei besteht eine tuberculöse Drüsenaffection. P. hält die Affection für syphilitisch.

Rosenthal macht auf die theils gruppenförmige, theils kreisförmige Anordnung der Efflorescenzen aufmerksam, Momente, welche die Diagnose Lichen specif. unterstützen.

5. **Meyer** stellt aus der Lassar'schen Klinik einen Patienten vor, welcher seit 2 Jahren an Favus leidet. Nebenbei bestehen seit Anfang März d. J. auf dem Oberschenkel ungefähr 6 grössere, aus einzelnen Scutulis zusammengesetzte Plaques mit gerötheten Höfen. Die Localisation des Favus am Körper ist nach den Angaben der Literatur selten.

Lesser hält die Fälle von Körperfavus nicht für selten; dieselben werden nur nicht veröffentlicht. Ferner macht L. darauf aufmerksam, dass die Scutula in diesen Fällen in der Regel grösser sind, als bei der Localisation im Kopfhaar.

6. **Meyer** stellt ein 16jähriges junges Mädchen vor, welche seit 15 Monaten an einem fleckigen Erythem des Gesichts leidet, welches nach einiger Zeit schwindet, um im regelmässigen Turnus von vier bis fünf Wochen wiederzukehren. Die Patientin ist noch nicht menstruirt und leidet nach Untersuchung in der gynäkologischen Klinik an einer Hypoplasie des Uterus und der Vagina. M. ist der Ansicht, dass ein Fall von vikariirender Menstruation vorliegt. Während Blutungen aus verschiedenen Schleimhäuten bekannt sind, sind Erytheme aus derartigem Anlass noch nicht beobachtet worden.

Lesser schliesst sich dieser Ansicht nicht an; er glaubt, dass es sich um ein Erythema striatum handelt, das bei hysterischen, jungen Mädchen am häufigsten vorkömmt. L. beobachtete unlängst auf seiner Abtheilung ein junges Mädchen von 14—15 Jahren, bei der im Gesicht und an den Händen ein strichförmiges Erythem von solcher Regelmässigkeit vorhanden war, wie es nur bei Simulation erklärlich ist. Aber eine derartige Anordnung wird auch in Fällen beobachtet, in denen jede Verstellung ausgeschlossen ist.

Gebert beobachtete eine Frau, welche seit einem Jahr regelmässig 3—4 Tage vor der Menstruation ein Erythem mit Oedem der Augenlider bekam, während der Gravidität blieb dasselbe aus, um nachher wiederzukehren.

Rosenthal erinnert an die Acne des jeunes filles, bei welcher alle möglichen Artefacte im Gesicht vorkommen. Die von Meyer gezeigte Moulage hat grosse Aehnlichkeit mit dem Bilde dieser Affection.

Meyer glaubt, dass man die von ihm angeführte Aetiologie nicht ausser Acht lassen sollte.

7. **Joseph** zeigt eine Patientin mit Lichen ruber verrucosus des Unterschenkels und der Kniekehle. Die Wucherungen sind in diesem Falle so gross, dass man fast von einem Lichen ruber tuberosus sprechen kann. Die Diagnose wurde durch typische Efflorescenzen in der Umgebung, sowie durch mikroskopische Untersuchung gesichert. Letztere ergab eine sehr starke Hyperkeratose und in Folge dessen eine übermässige Entwicklung des Keratohyalinlagers. Therapeutisch empfiehlt J. in solchen Fällen die Excision.

Lesser hat einen ähnlichen Fall beobachtet. Die siebartige Beschaffenheit der Oberfläche, die zahlreichen kleinen Löcher in den Tumoren sicheren die Diagnose. In seinem Falle hat der lange Gebrauch von Arsen und Salicylpflaster Heilung herbeigeführt.

8. **Isaac II** stellt einen Fall von Xerodermie pilaire oder Ulerythema ophryogenes (Unna) vor. Derselbe zeichnet sich durch eine punktförmige Röthung der Stirn, der Wangen, sowie der Oberarme aus. Auffallend ist dabei das Ausfallen der äusseren Augenbrauen. Im Wesentlichen stellt der Process eine Keratosis pilaris dar.

Lesser möchte zuerst in dem Falle eine Analogie mit Folliculitis decalvans erkennen, die in gewisser Beziehung zum Lupus erythematodes zu bringen ist. Dieser ist wahrscheinlich mit dem Ulerythema ophryo-

genes identisch. Der Strassburger Fall, bei dem diese Diagnose von Unna oder Tänzer gestellt war, stellte sich als Lupus erythematodes heraus.

Blaschko hält den Fall für Lichen pilaris oder Keratosis pilaris. Eine Narbenbildung besteht nicht, während das Ulerythema mit deutlichen, netzförmigen Narben einhergeht, mithin die beiden Processe streng von einander zu trennen sind.

Pinkus schliesst sich dieser Diagnose an; in der Arbeit von Bruck in den Annales de Dermatologie über Keratosis pilaris befinden sich ähnliche Fälle. Besnier hält übrigens die Keratosis pilaire mit dem Ulerythema für fast identisch.

Rosenthal hat einen ganz analogen Fall mit absolut derselben Localisation beobachtet. Für ihn scheint die Diagnose Lichen pilaris fest zu stehen.

Lesser zieht nach nochmaliger Betrachtung des Falles, in Anbetracht der minimalen Narbenbildung, seine erste Diagnose zurück.

9. Gerson zeigte eine Moulage von mehreren Hauthörnern am Präputium. Dieselben hatten sich im Verlaufe einer schlecht heilenden Operationswunde nach Phimose gebildet.

10. **Heller** zeigt eine Photographie von typischem Erythema exsudativum multiforme, das nach Reizung der Urethra mit Sabinasalbe entstanden war. Der Versuch wurde s. Z. von Geh. Rath Lewin gemacht.

Ferner berichtet H. über einen Fall, den er im Jänner 1897 vorgestellt hatte. Bei demselben handelte es sich um die Frage, ob eine Reinfection oder eine Reinduration vorliegt. Der weitere Verlauf lehrte, dass die letztere Diagnose richtig war. An der Stelle des ersten Schankers hatte sich die Reinduration gebildet. H. hat in alten syphilitischen Narben, entsprechend den Neumann'schen Befunden, eine grosse Anzahl von Rundzellen nachweisen können. Schliesslich berichtet H. über den Fall von Porokeratosis (Mibelli), den er im November 1898 vorgestellt hat und der auch als solcher anerkannt worden war. Die mikroskopische Untersuchung lieferte kein typisches Bild; man könnte höchstens sagen, dass die von den bisherigen Autoren angeführten Charakteristica (Hornkegel etc.) nur angedeutet waren. Zwar hat Basch schon darauf hingewiesen, dass bei Porokeratosis des Gesichts in Folge des vielfachen Waschens das mikroskopische Bild kein charakteristisches ist; ebenso kann es auch bei seinem Patienten, welcher den besseren Ständen angehört, der Fall sein, da H. eine Stelle von der Innenfläche der Finger exstirpirt hat. Therapeutisch ist durch Salicylpflaster und Paquelin ein gutes Resultat erzielt worden.

Pinkus ist, gestützt durch das mikroskopische Resultat, der Ansicht, dass der Fall in das tuberculöse Gebiet gehört. O. Rosenthal.

Verhandlungen der New-York Dermatological Society.

264. Sitzung. — October 1897.

Klotz, H. G. stellt einen Fall zur Diagnose vor.

Das einzige Kind eines seit 2 Jahren verheirateten Ehepaares war bis zum 7. Lebensmonate ganz gesund. Vor einem Monate traten unter dem Kinn einige leicht erhabene, hellrothe, ovale und stellenweise gyrirte Plaques auf. Aehnliche runde und ovale Efflorescenzen sind an beiden Lippen und der Mundschleimhaut zu beobachten, welche scharfe Begrenzung mit leicht weisslichen Rändern zeigen. Die Mundwinkel und Nasenöffnungen sind frei. Sonst sind keine Erosionen, Schuppung, papulöse Eruptionen, Lymphdrüsenschwellung anderwärts vorhanden. Klotz vermuthet, dass es sich um Lues handle.

Bulkley L. D. sagt, dass mit Rücksicht auf den Mangel von Läsionen am Anus, Hand- und Fussflächen und Mundinneren Lues nicht bestimmt diagnosticirt werden könne, zumal manche Läsionen von Herpes tonsurans den hier Vorliegenden sehr ähnlich erscheinen.

Fordyce J. H. bemerkt, die ausgesprochene Infiltration der Läsionen spricht entschieden für Lues.

Allen C. W., Jackson, Elliot und Lustgarten sprechen sich für die Annahme von Lues aus.

Klotz schliesst mit der Bemerkung, dass aus den Eltern kein Anhaltspunkt herauszubekommen war.

Fox, G. H. stellt einen Fall zur Diagnose vor.

Der 32jährige Polizist beobachtete im April 1897 ein Geschwür an der Unterlippe, welches als Ulcus durum behandelt wurde, obschon keine Halsdrüsenschwellung vorhanden war. Auf Sublimatlösung, äusserlich applicirt, verheilte das Geschwür scheinbar; doch kam es nach 3 Wochen wieder zum Durchbruch in Folge eines gelegentlichen Kratzinsultes durch einen Barbier. Das Geschwür trägt nunmehr den Charakter einer tiefen, necrotischen Höhle mit indurirten Rändern. Fox glaubt, ein Gumma hier annehmen zu dürfen, obschon es nicht unmöglich wäre, dass ein gewöhnlicher Herpes in Folge des besonderen Insultes eine aussergewöhnliche Reaction entwickeln könnte.

Allen C. W. bemerkt, dass das Geschwür die Anzeichen einer späten Syphilisläsion an der Stelle eines ursprünglichen Schankers trage.

Klotz H. G. sagt, hier wäre antisyphilitische Behandlung allenfalls berechtigt.

Sherwell S. sagt, dass sowohl ein Epithelioma, wie eine primäre Läsion hier auszuschliessen seien.

Morrow P. A. glaubt, dass es sich um eine Differentialdiagnose zwischen Epithelioma und Lues hier handelt. Das Alter, klinischer Aspect sprechen sicherlich eher für Lues. Redner nimmt daher ein zerfallenes Gumma hier an.

Fordyce J. A. sagt, dass die mikroskopische Untersuchung Tuberculose ausschliessen liess.

Lustgarten S. bemerkt, dass Tuberculose an diesen Stellen nur bei allgemeiner und vorgeschrittener Tuberculose zu begegnen sei. Rascher Zerfall geheilter Spätsyphilide sei oft beobachtet worden, wofür dieser Fall auch ein Beispiel abgeben dürfte.

Fox erwähnt, dass er bloss zwischen der Annahme eines Gumma oder simpler Läsion schwankte.

Lustgarten, S. zeigt einen Fall von Keratodermia erythematosa symmetrica (Besnier).

Bei dem 35jährigen Manne begann das Leiden an Händen und Fusssohlen vor einem Jahre. Seitdem datirt eine coincidentelle Zunahme des Körpergewichtes. Auf Thyroidextract und locale Salicyl-Resorcinbehandlung hin besserte sich der Zustand.

Bulkley sagt, er habe guten Erfolg mit abwechselnder Application von heissem und kaltem Wasser erzielt, gefolgt von der Anwendung eines Empl. diachylon Hebrae.

Fordyce sah den Patienten früher und besserte den Zustand mit blossem Empl. diachylon Hebrae.

Elliot bemerkt, dass das Aussehen der Läsionen gegenwärtig eher Hyperkeratosis palmaris et plantaris vermuthen lässt.

Fox sagt, dass die verschiedenen Varietäten dieser Affection keine besondere Bezeichnungen verdienen, da selbe eigentlich im Principe zu einander gehören.

Sherwell bemerkt, dass er gegenwärtig eine Frau mit congenitaler Keratodermia behandelt. Die Frau gebar ein Kind vor 8 Monaten, mit genau derselben Affection und Localisation. Seine Therapie besteht in Salicyl-Resorcinapplicationen äusserlich und Arsen, aus homeopathischen Gründen, innerlich. Redner glaubt auch, dass man die verschiedenen Varietäten nicht mit speciellen Bezeichnungen belegen sollte.

Klotz empfiehlt Pilocarpin-Injectionen als ausgezeichnetes Mittel.

Lustgarten S. sagt, dass der Fall der Behandlung der von Besnier gelieferten Beschreibung genau entsprach.

Allen, C. W. stellt eine Acne varioliformis vor.

Die Läsionen sitzen im Gesichte, an und um die Nase herum; merkwürdiger Weise auch an den Ohrlappen und Meatus auditorius.

Morrow sagt, dass mit Ausnahme der ungewöhnlichen Localisation die Läsionen jenen der Acne vulgaris ähnlich sind.

Fox sagt, dass die centrale Nekrose und Depression die Diagnose Acne varioliformis unterstützen.

Fordyce, Cutler und Lustgarten schliessen sich der Diagnose Acne varioliformis an.

Fox stellt eine Folliculitis decalvans vor.

Der Patient hat jetzt die zweite Attaque. Die Narben der ersten Eruption sind an dem Haarboden genau ausgeprägt.

Johnston frägt, ob die folliculäre Entzündung im Beginne deutlicher ausgeprägt war?

Fox antwortet, dass im Beginne mehrere erythematöse Läsionen die Haarfollikel umgaben und zum Haarausfall führten. Die Läsionen neigen zu serpiginöser Ausbreitung.

Sherwell empfiehlt Ung. praec. alb.

Johnston sagt, dass mit Rücksicht auf den Mangel von entzündlichen Symptomen man diese Affection eher zu den Ulerythemata Unnae einreihen sollte, wie z. B. den Lupus erythematosus.

Lustgarten stimmt der Ansicht Johnston's und der Aehnlichkeit des Processes zu Lupus erythematosus bei. In manchen Fällen ward auch Suppuration beobachtet worden.

Fox sagt, er habe Suppuration in diesen Fällen nie gesehen, obschon es zu Haarausfall und Atrophie der Follikel kömmt.

Johnston sagt, dass auch in Folge von Lupus erythematosus dasselbe resultiren könne.

Jackson bemerkt, dass es wohl verschiedene Formen dieser Affection geben müsse, zumal auch dieser Fall im Beginne mehr pustulöse als folliculäre Läsionen präsentirte.

Lustgarten erwähnt, dass die Affection ursprünglich nicht in den Follikeln, sondern im Chorion sitzt und von da aus in die Follikel sich ausbreitet und dortselbst länger verweilt. Trotz der grossen Aehnlichkeit zu Lupus erythematosus lassen sich diese Affectionen dennoch deutlich unterscheiden. Mittelst Scarification und darauffolgender Application von Empl. Hydrargyri erzielte Redner einmal guten Erfolg.

Elliot stellt einen Fall von Hydroadenitis papulosa vor.

Der bereits mehrmals vorgestellte Patient, dessen Eruption von vielen für Syphilis angesehen wurde, genas vollständig auf blosse heisse Bäder. Elliot hatte schon vor Langem eine Affection der Schweissdrüsen angenommen.

Allen sagt, das Resultat freut ihn, obschon er Syphilis vermuthet hatte.

Elliot bemerkt, dass gar so mancher Fall von Acne varioliformis eigentlich eine Hydroadenitis sei mit tief sitzender Entzündung und Zerstörung der Drüse.

Elliot stellt einen Fall zur Diagnose vor.

Der junge Mann zeigt seit einem Jahre vesiculös-papulöse, intensiv juckende Läsionen im Gesichte, welche letzthin sich auch am Nacken, Ellbogen und Knien zeigten. Der Pat. arbeitet in einer Asphalt-

fabrik; die Eruption begann jedoch noch vor seinem Eintritte in jene Fabrik.

Cutler glaubt, dass der Fall eine Dermatitis herpetiformis wäre.

Bulkley stimmt mit Cutler überein.

Fordyce schliesst sich derselben Ansicht an, wundert sich jedoch, dass die Läsionen so lange an derselben Stelle verharren.

Jackson, Fox, Johnston und Lustgarten bestätigen die Diagnose.

Allen präsentirt einen Fall von Morphoea.

Der junge Patient zeigt seit einigen Monaten einen weissen, wachsartigen, leicht erhabenen, derben Streifen an der rechten Wange, gegen das Ohr hinreichend. Unter Anwendung von Elektrolyse flachte sich diese als Morphoca diagnosticirte Läsion ab. Etwas blassere und minder scharf begrenzte Streifchen waren am Kinn sichtbar.

Sherwell betrachtet den Fall als Sclerodermа circumscriptum.

Morrow sagt, Allen's Diagnose sei correct.

Bulkley wünscht den Terminus Morphoea auf Einzelläsionen mit ausgesprochen bläulichem Rand und Verdickung zu beschränken. Aus dem Grunde hält Redner die Bezeichnung von Sclerodermie hier für passender.

Bronson stellt einen Fall zur Diagnose vor.

Die bereits früher vorgestellte Frau wurde mehrmals wegen tuberculösen Halsdrüsen operirt, wonach immer eine Eruption gefolgt war. Eine ähnliche Eruption trat nach der letzten Operation auf. Die erst papulösen, erythematösen, dunkelrothen, scharf begrenzten Flecke erweitern sich allmälig an der Peripherie. Ausser leichter Schuppung und Pustulation ist keine weitere Veränderung zu bemerken. Atrophie und Vernarbung erfolgt nie. Die einmal behafteten Stellen scheinen gegen frische Läsionen gesichert zu sein.

Cutler sagt, der Fall wäre ein wahrer Lupus.

Lustgarten glaubt, dass eine sorgfältige bakteriologische Untersuchung der Läsionen, wie auch des exstirpirten Drüsengewebes, zur Erläuterung des Falles Vieles beitragen würde.

265. Sitzung. — November 1897.

Lustgarten demonstrirt einen Fall von Gesichtstuberculose behandelt mit Koch's Tuberculin (T. R.)

Die Läsionen befanden sich an der Nase und Oberlippe des jungen Negers. Zur Zeit der ersten Beobachtung manifestirte Pat. an denselben Stellen unzweifelhafte Symptome von Syphilis, welche auf entsprechende Behandlung verheilten. Die tuberculöse Eruption findet trotz energischer Behandlung mit dem modificirten Tuberculin unausgesetzt statt. Eine allgemeine Reaction war nicht zu registriren, obschon die letzte Dosis $^3/_5$ eines Milligramms war.

Jackson G. sagt, er habe den Patienten früher behandelt und die Eruption für ein tuberculöses Syphilid angesehen.

Morrow P. H. bemerkt, dass seine Erfahrungen mit dem Original-Tuberculin Koch's bei Hauttuberculose nicht ermuthigend waren; das modificirte Tuberculin habe er jedoch noch nicht angewendet.

Lustgarten schliesst mit der Bemerkung, dass eine gründlich durchgeführte antisyphilitische Cur auf die Eruption nicht die geringste Wirkung ausübte.

Lustgarten zeigt einen Fall von multiplem idiopathischen hämorrhagischen Sarcom (Kaposi).

Zahlreiche knötchenförmige Tumoren bestehen bei dem 65jährigen Manne seit über zwei Jahren an den Extremitäten, besonders an den Fingern und Zehen. Die Haut der unteren Extremität ist beträchtlich angeschwollen, hämorrhagisch discolorirt, sclerodermatisch infiltrirt. Die mikroskopische Untersuchung ergab die Charaktere eines Spindelzellensarcoms. Der Patient wird mit Arsen hypodermatisch behandelt.

Jackson stellt einen Fall von Lupus erythematosus vor.

Das 25jährige Fräulein hat, in Folge längerer Aussetzung den heissen Sonnenstrahlen im August 1895, an den exponirten Hautstellen eine stark juckende papulöse Eruption erlitten, ohne Schälung der Haut. Nach Anwendung von Lassar's Paste besserte sich der Zustand, bis auf die Nasenspitze. Kurz darauf erfolgte ein frischer Ausbruch nach Magenstörungen, und besteht seitdem mit zu- und abnehmender Intensität immerfort. Die oberflächlichen Narbenbildungen an den Ohrlappen, Nasenspitze sprechen für Lupus erythematosus. Auffällig ist die Besserung der Affection, wenn die Verdauung ungestört ist.

Jackson sagt, die hartnäckige Chronicität, die feinen Narben an den Ohrläppchen, die sonderbare Beschaffenheit der Haut um die Fingernägel herum begünstigen die Diagnose Lupus erythematosus.

Fordyce zeigt einen Fall von Lupus erythematosus.

Die 70jährige Frau hatte vor 20 Jahren eine Kopfhauteruption. Seit einem Jahre sind beide Wangen behaftet; auch besteht eine papulöse Eruption an den Vorderarmen. Stellenweise ist die Haut deutlich atrophisch.

Sherwell fasst die Vorderarm-Affection als chronisches Eczem auf, welches mit dem Lupus erythematosus im Gesichte keinen Zusammenhang habe.

Lustgarten schliesst sich der letzteren Ansicht an.

Allen demonstrirt einen Fall von Carcinoma disseminatum des Stammes.

Die alte Frau wurde wegen Carcinoma mammae radical operirt. Vier Jahre nachher traten knötchenförmige Recidiven in der Wundnarbe auf und breiteten sich über den Brustkorb in grosser Ausdehnung aus.

Morrow bemerkt, dass dies zu einer ausgesprochenen Form des Cancer en cuirasse führen würde, falls die Pat. lange genug noch am Leben bliebe.

Morrow zeigt einen Fall von Sclerodermie.

Der interessante Fall dieser jetzt 28jährigen Frau war vor 18 Jahren in den „Archivs of Dermatology“ April 1879 unter dem Titel „Ein Fall von Sclerodermie oder Morphoea, mit Hemiatrophia facialis, Alopecia areata und Canities“ von Dr. V. P. Gibney bereits publicirt worden. Gegenwärtig ist die localisirte Canities bloss durch einen dünnen Strang grauer Haare angedeutet; das Areal der kahlen Stelle ist auf das Doppelte vergrössert und die Hautgefässe daselbst deutlich sichtbar; die linke Gesichtshälfte ist in der Entwicklung stark zurückgeblieben, quasi atrophisch; die am Hypogastrium sichtbaren Striae sind wohl die Anzeichen einer letzthin durchgemachten Schwangerschaft.

Fordyce nimmt eine Centralläsion als die Ursache der Hemiatrophia facialis.

Gibney V. P. sagt, er interessire sich für den Fall bloss im Sinne eines Orthopädisten und habe die Patientin im Jahre 1878, als Kind mit Talipes valgo-equinus behandelt. Die gegenwärtig angedeuteten Gelenksdeformitäten fasst Redner als das Resultat einer Sclerodermie oder Hautatrophie auf.

Bronson wundert sich, dass hier von Scleroderma gesprochen wird, zumal die Hautatrophie auch centralen Ursprunges sein könne.

Morrow ist geneigt, für die Hemiatrophia facialis wie für die Deformitäten der unteren Extremitäten dasselbe ursächliche Moment zu acceptiren.

Elliot stellt einen Fall zur Diagnose vor.

Die Mutter der 33jährigen Patientin starb an Tuberculosis pulmonum. Seit 5 Jahren, unmittelbar nach ihrer Entbindung, trat eine aus isolirten, weichen tiefsitzenden, käsigen Eiter enthaltenden Läsionen bestehende Eruption an den Armen auf. Elliot glaubt, dass eine Tuberculose der Haut vorliege.

Allen schliesst sich dieser Ansicht an.

Gilchrist T. C. würde die Bezeichnung Scrophuloderma vorziehen und schlägt vor, den Nachweis von Tuberkelbacillen in dem Eiter zu erbringen, eventuell Culturzüchtungen vorzunehmen.

Sherwell glaubt, dass der Fall eine Lymphangitis wäre.

Lustgarten stimmt mit Gilchrist in der Diagnose Scrophuloderma überein und wünscht den Beweis auf dem Wege der mikroskopischen Untersuchung führen zu können.

Lustgarten zeigt einen Fall von Prurigo (Hebra).

Das 15jährige russische Mädchen lebt in ärmlichen Verhältnissen. Die Eruption trat im 1. Lebensjahre nach Scharlach auf, u. zw. an den vier Extremitäten und besteht seither. Die subepidermoidalen Knötchen, welche in Folge von Kratzen in Pusteln sich umwandeln, sitzen auf einer trockenen bläulich-braunen, verdickten Haut; sind intensiv juckend, namentlich mit jedem frischen Ausbruche. Drüsenschwellungen sind nicht vorhanden. Hände, Füsse, Nase, Ohren sind cyanotisch und kalt anzu-

fühlen. Die Patientin fühlt sich schwächlich. Einzelne Effloreseenzen sind am Nacken, Gesichte, Rücken zu verzeichnen.

Allen zeigt einen Fall zur Diagnose.

Der junge Fleischhauer erlitt eine Läsion am Oberarme, wahrscheinlich durch Infection, welche von einer ringförmigen Röthe umgeben war. Kurz darauf entwickelte sich eine ähnliche Läsion am anderen Arme, an einer ganz symmetrischen Stelle. Der Zustand ähnelt gewissermassen dem Rosenbach'schen Erysipeloid.

Gilchrist demonstrirt einige mikroskopische Präparate: so eine Urticaria-Quaddel von einem Fall von Urticaria factitia. Der Schnitt führt den unzweifelhaften Beweis des entzündlichen Charakters der Quaddel und in einzelnen Schnitten, welche von einer 15 Minuten lang bestehenden Läsion herrühren, waren sogar todte Bindegewebs- und polynucleare Zellen sichtbar. Gilchrist glaubt daraufhin, dass die Quaddel auf das Freiwerden eines activen Giftes beruht. — Auch andere Präparate wie Herpes zoster, Varicella, Purpura haemorrhagica etc. wurden gezeigt.

266. Sitzung. — December 1897.

Allen, C. W. zeigt einen Fall von Erfrierungs-Necrose.

Die Eigenthümlichkeit dieses Falles besteht in dem Auftreten von Erythema papulatum und tuberculatum während der kalten Jahreszeit an den Händen und Füssen, mit allmälig sich entwickelnder centralen Necrose in den einzelnen Läsionen.

Johnston erwähnt, dass er zwei ähnliche Fälle gesehen habe, welche von der Saison unabhängig waren und tuberculöse Kranke betrafen. Vielleicht sind diese Läsionen mit den Granulomata innominata Hallopeau's verwandt, sagt Redner.

Allen erwidert, dass dieser Patient von gichtkranken Eltern abstamme und schon selbst Andeutungen einer derartigen Diathese manifestirte. Möglicherweise könnte dies als ätiologisches Moment dieser merkwürdigen Affection gelten.

Klotz, H. G. präsentirt einen Fall von Lymphangioma oder Angioma?

Das 12jährige Mädchen zeigt zwischen der linken Mamma und dem Brustbeine eine unregelmässig geformte, nicht scharf begrenzte, äusserlich normal aussehende, bloss schwach bläulich durchschimmernde Schwellung, welche fluctuirt, jedoch durch Druck sich nicht verkleinern lässt. Vermuthlich ist die Schwellung eine Lymphcyste mit Betheiligung der Blutgefässe.

Fordyce, J. A. spricht sich für einen venösen Tumor aus.

Bronson diagnosticirt Lymphangioma.

Lustgarten sagt, die Differenzirung zwischen Lymphangioma und Tumor cavernosus vor der Pubertät sei oft schwierig, da selbe um diese Zeitperiode sich zuweilen entwickeln und vergrössern.

Allen, C. W. zeigt einen Fall von Pityriasis versicolor.

Der Fall zeichnet sich aus wegen der starken Ausbreitung, auch gegen die Pars pubica hin, woselbst die hinter den Haaren sich bergenden Läsionen dem Gesichte oft entzogen sind und trotz anderweitiger Behandlung zu recurrirenden Attaquen Anlass geben können.

Klotz sagt, die Beobachtung Allen's verdient Beachtung.

Robinson bemerkt Fälle gesehen zu haben, bei welchen die Affection sich auf die Geschlechtsregion sich beschränkte. Die feuchte Wärme dieser Partie scheint das Wachsthum der Pilze günstig zu beeinflussen.

Fox und Lustgarten wollen ähnliche Fälle gesehen haben.

Fox berichtet über einen Fall allgemeiner Vitiligo.

Mit Ausnahme einer Stelle am Halse und einer anderen in der Leistenbeuge ist der Patient jedes Pigmentes beraubt. Der Zustand entwickelte sich allmälig. Die Haarfarbe blieb unverändert. Aussetzung den Sonnenstrahlen erzeugt rasch Blasenbildung.

Morrow frägt, ob die Tendenz der Haut zur Blasenbildung auch vor dem Auftreten der Vitiligo bestanden hätte?

Fox verneint die Frage und betont, ihm wäre diese Neigung zur Blasenbildung bei Vitiligokranken schon früher aufgefallen. Ferner bemerkt Redner, dass Fälle von partieller Vitiligo, welche im Winter verschwindet, von dauernder Vitiligo unterschieden werden sollen. Die letzteren Fälle zeigen die oben erwähnte Tendenz zur Blasenbildung bei Einwirkung der Sonnenstrahlen.

Piffard spricht über Tuberculin (T. R.).

Die Resultate von dessen Anwendung findet Piffard nicht ermuthigend. Auch soll das neue Präparat noch lebende Tuberkelbacillen enthalten.

Lustgarten sagt, er habe das modificirte Tuberculin bei einem Falle von Hauttuberculose angewendet, doch kein befriedigendes Resultat erhalten.

Fox sagt, er habe einen Fall von Nasenlupus mit dem alten Tuberculin Koch's für mehrere Jahre gebessert.

Lustgarten bemerkt, dass den Animal-Extracten ein gewisser Werth nicht abgesprochen werden kann. So habe sich das Thyroid-Extract in der Behandlung des Myxoedema; — das Ovarin bei klimakterischen Störungen eingebürgert. Redner bedauert, dass das alte Tuberculin Koch's in den letzten Jahren vernachlässigt wurde.

267. Sitzung. — Jänner 1897.

Fordyce stellt eine 61jährige Frau mit Lichen planus universalis vor, bei welcher zirkelförmige Läsionen und ausgesprochene Pigmentirung vorhanden sind. Die juckende, papulöse Eruption begann im März 1897, breitete sich innerhalb zweier Monaten über den ganzen Körper aus, mit theilweiser Ausnahme der Handteller und Fusssohlen und hatte im Beginne grosse Aehnlichkeit mit Psoriasis. In Folge zahlreicher

Läsionen an der Kopfhaut ist grosser Haarverlust erfolgt. Als einzig nachweisbares ätiologisches Moment dient die auf den Tod der Tochter gefolgte geistige Kränkung und Geistesstörung der Patientin.

Johnston, C. bemerkt, die Pigmentationen dieser Eruption können möglicherweise der eingeleiteten Arsenbehandlung zugeschrieben werden.

Lustgarten, S. betont die ungewöhnliche Ausbreitung der Läsionen über Gesicht und Kopf.

Fordyce sagt, die Eruption hätte sich auf Anwendung von Chrysarobin hin gebessert, doch erfolgte ein frischer Nachschub von Läsionen nach Einstellung desselben.

Sherwell, S. weist auf die von Taylor empfohlene Medication mit Kal. chloric und Acid. nitric. hin.

Elliot erwidert, dass diese Mittel bei der acuten miliaren Form von Lichen planus, jedoch nicht bei der chronischen sich nützlich erwiesen haben.

Cutler sagt, dass er bei einem Falle mit diesen Mitteln innerhalb 4 Wochen Heilung erzielte.

Fox bemerkt, dass der Verlauf und die Dauer der verschiedenen Fälle sich so variabel verhalten, dass eine bestimmte Voraussage kaum zulässig ist.

Elliot sagt, dass die von Taylor angegebene interne Behandlungsweise einen entschieden günstigen Einfluss auf die Krankheit ausübe; dafür scheint die Unna'sche Carbolsalbe eher auf die einzelnen Läsionen günstig einzuwirken.

Sherwell, S. verdächtigt eine constitutionelle, diätetische Störung als Ursache des Leidens, möglicherweise eine Lithiasis und geht dem entsprechend vor.

Allen, C. W. sagt, er habe nach Arsenbehandlung eines Falles auffallende Pigmentation beobachtet.

Fox bemerkt, dass er Pigmentationen sowohl bei Lichen planus, als auch bei Psoriasis ohne Arsenbehandlung gesehen habe.

Elliot sagt, er habe einen ähnlichen Fall beobachtet.

Lustgarten sagt, dass man den erwähnten Pigmentationen bei Lichen planus, wie bei anderen chronischen Hautentzündungen zuweilen begegnet, namentlich wenn die Localisation derselben die rasche Absorption von Entzündungsproducten nicht begünstigt, wie an den unteren Extremitäten. Es lässt sich jedoch nicht leugnen, dass auch Arsen Pigmentirungen zur Folge haben kann. Die Taylor'sche Behandlungsmethode hält Redner für zweifelhaft; mit Rücksicht auf das Kal. chloric. auch etwas gefährlich. Auch die Unna'sche Salbe habe ihn nicht befriedigt; dagegen hat Arsen noch die besten Resultate geliefert.

Johnston, J. C. weist auf die Gefahr grosser Dosen von Kal. chloric. auf das Blut hin.

Fox, G. H. stellt einen Fall zur Diagnose vor.

Bei der 47jährigen Frau kam vor 4 Jahren eine schuppende, eczemartige, aus Knötchengruppen bestehende purpurfarbige Eruption hinter

den Ohren und entlang der Haargrenze zum Ausbruch, welche später und langsam sich auf die Schultern und auf die Gesässbacken ausbreitete. Lichen planus Läsionen sind nicht vorhanden.

Cutler, C. W. glaubt, dass es sich um Pityriasis rubra pilaris handelt, mit secundären Kratzeffecten.

Robinson, A. R. sagt, dass eine möglicherweise bestehende Gicht der Patientin diese merkwürdige Form von catarrhalischer Dermatitis erzeugte.

Elliot sagt, der Fall imponire ihm als eine atypische Form von Pityriasis rubra pilaris.

Johnston, J. C. schliesst sich der letzten Ansicht an.

Robinson, A. R. bemerkt, dass der Mangel sichtbarer Exsudation an der Hautoberfläche die Diagnose des Eczems keineswegs ausschliesst.

Elliot frägt Robinson, wieso er das Vorhandensein von zahlreichen Läsionen an Stellen, welche, wie das Gesäss, schweissdrüsenarm sind und umgekehrt, erklärt?

Robinson erklärt sich unfähig die Frage zu beantworten.

Lustgarten glaubt, die Schweissdrüsen hätten keine besondere Beziehung zu Gichtläsionen, zumal nach Riehl die Ablagerungen von harnsaurem Natron in den Bindegewebsspalten stattfinden soll. Den vorliegenden Fall hält Redner für eine atypische Pityriasis rubra pilaris, zumal Hand- und Fussflächen, Gesicht frei sind. Die Franzosen würden eine solche Eruption auf interne Toxaemie beziehen; dagegen Kaposi für einen Lichen ruber acuminatus ansehen, welcher Ansicht auch Redner sich anzuschliessen geneigt ist.

Fox sagt, er wisse von keiner speciellen Form von Eczem bei Gichtleidenden. Die Aehnlichkeit des vorliegenden Falles zu Lichen ruber planus namentlich bei Tageslicht, wenn die charakteristische Farbe deutlicher zum Ausdruck kommt, sei ihm aufgefallen.

Robinson sagt, dass er wohl kein specifisches Gichteczem in's Auge fasste, sondern bloss auf die Neigung der Gichtiger zu besonderen Hautcatarrhen in Folge der Harnsäureablagerungen hinwies.

Elliot schliesst sich der Ansicht an, dass die Gicht die Haut für parasitäre Affectionen, wie für anderweitige Verwundbarkeit leicht empfänglich macht.

268. Sitzung. — Feber 1898.

Sherwell, S. stellt einen Fall von Tuberculosis verrucosa cutis vor.

Bei einem sonst gesunden, hereditär nicht belasteten, 24jährigen jungen Manne kam vor 18 Monaten am Dorsum der linken Daumenphalanx eine Läsion zum Vorschein, welche sich vergrösserte, auf die Nachbarphalanx ausbreitete und nebst entzündlichen — auch narbige Veränderungen aufweist.

Whitehause, H. H. bemerkt, dass er in einem ähnlichen Falle den Modus der Infection zu erforschen Gelegenheit hatte.

Lustgarten, S. sagt, dass diese Fälle unter der Bezeichnung Lupus papillaris oder Lupus verrucosus berichtet werden. Diese Formen betrachtet Redner für die oberflächlichste Entwicklungsart der Tuberculosis, welche auch am leichtesten zu behandeln sei, so mit Salicylpflaster Auskratzung.

Sherwell sagt, er konnte in diesem Falle die Uebertragungsform der Injection nicht eruieren. In der Regel begegnet man dieser Erkrankung bei Leuten, die Thierfell, Borsten und dergleichen handhaben.

Fox, G. H. bemerkt, dass er bei einem typischen Falle unter seiner Behandlung mit Koch's Tuberculin eine deutliche Reaction erhielt, obschon eine solche auch bei Lupus erythematosus sich zeigte.

Lustgarten sagt, die frühen Tuberculinpräparata Koch's erzeugten bei Lupus, auch bei Syphilis und Epithelioma eine markirte locale Reaction.

Allen, C. W. frägt, warum denn das modificirte Tuberculin eigentlich als diagnostisches Mittel nicht mehr allgemein und, wie er beabsichtigt, bei Epididymitis tuberculosa benutzt wird?

Lustgarten erwidert, dass dies zuweilen gefährlich sei, weil die Reaction der tieferen Herde das Fortschreiten des Processes begünstigen kann.

Allen sagt, viele Autoren negiren die Möglichkeit einer Dissemination frei gewordener Bacillen.

Johnston, J. präsentirt einen Fall von Granulomata necrotica der Arme und Hände, in Begleitung von Erythema induratum der Beine.

Die necrotischen Läsionen zeigen eine auffallende Aehnlichkeit zu den von Allen demonstrirten necrotisirenden Frostbeulen. Die Patientin ist tuberculös belastet, hat sowohl Drüsenschwellungen wie auch Narben verheilter Drüsenerweichungen. Die Beine zeigen das Bild Bazin's Erkrankung.

Allen bemerkt, dass der Fall mit Ausnahme der allgemeinen Drüsenschwellungen mit seinem vor 2 Monaten vorgestellten Patienten grosse Aehnlichkeit besitzt.

Sherwell erklärt noch immer ein Anhänger der Annahme einer scrophulösen Diathese zu sein, wofür dieser Fall ein gutes Beispiel abgibt. Die Haut erscheint bei solcher Anlage leicht verwundbar.

Lustgarten sagt, die ausgeprägte Tendenz der Gruppirung der Läsionen dieses Falles könnte den Verdacht auf Syphilis erregen. Er glaubt jedoch, dass diese Anordnung, mehr der geschwächten Vertheilung der Tuberkelbacillen zuzuschreiben wäre. Auch scheinen die modernen Ansichten die Idee einer sog. Diathese wieder aufzufrischen.

Johnston spricht seine Ueberzeugung darüber aus, dass die Eruption sicherlich einer von innen zum Ausbruch gelangenden Infection folgt, denn Versuche mit antiseptischen Applicationen äusserlich konnten dieselben nicht hintanhalten. — Tuberkelbacillen konnte er in den Läsionen nicht nachweisen.

Lustgarten sagt, dass sowohl beim Lupus, als in tuberculösen Drüsen die Bacillen spärlich vorhanden sind; dagegen sind Inoculationsversuche an Thieren mehr überzeugend.

Fordyce erwähnt den raschen Heiltrieb dieser Läsionen.

Lustgarten erwidert, das Aehnliche kann bei Lungenaffection stattfinden, wenn nämlich die Infection eine milde ist.

Allen, C. W. zeigt einen Fall von Lichen planus.

Die Frau manifestirt seit sechs Wochen typische Läsionen am Nacken, Lendengegend und den Poplitealflächen.

Klotz stellt einen sonderbaren Fall von Gesichtsödem vor, bei welchem gleichzeitig luetische Knochen- und Nasenaffection besteht.

Die 17jährige Russin beobachtete vor 4 Jahren zum ersten Male an sich eine Schwellung des ganzen Gesichtes, welche lange bestand und bis auf die Schwellung unter und parallel mit den unteren Augenlidern, wie auch der Schwellung der Oberlippe verschwand. — Die etwas entstellende Schwellung ist nicht schmerzhaft. Bis auf eine ulcerirende Perforation des Nasenseptums konnten keine anderen luetischen Knochenveränderungen des Gesichtes nachgewiesen werden. In Folge gemischter Behandlungsweise verminderte sich die Oberlippenschwellung. Die unter den Augen besteht theilweise noch fort, obschon die Knochen darunter intact zu sein scheinen.

Allen glaubt, die Schwellung sei ein indurativ es Oedem.

Sherwell sagt, er habe derartigen Erscheinungen in Fällen von Ozoena begegnet. Der Schilddrüsenmangel dieser Patientin dürfte die Schwellungen unter den Augen als ein Symptom von Mixoedema erklären.

Jackson, G. bemerkt, dass in dem vorliegenden Falle die Schwellungen viel eher auf Störungen in den Lymphbahnen zurückzuführen wären.

Lustgarten sagt, dass Mixoedema hier berechtigter Weise ausgeschlossen werden soll, indem auf Grund wiederholt vorausgegangener Erysipelattaquen und so bedingte Lymphstörungen die, namentlich unter den Augen leicht entstehenden, Schwellungen viel mehr plausibel sind. Auch erwähnt er, dass Finger in derartigen Fällen Streptococcen gefunden habe.

Klotz schliesst sich der Erklärung Lustgarten's an.

Jackson, G. T. stellt einen Fall von Dermatitis exfoliativa vor.

Die Erkrankung begann in 1897 an den Handflächen einer 46jährigen Italienerin. Seither breitete sich die Affection auf die Arme und Beine aus. Die rothe, sehr mässig indurirte Haut ist von papierdünnen Schuppen bedeckt, unterhalb welchen die Haut trocken, glatt erscheint. Jucken besteht nicht.

Fox sagt, das Krankheitsbild der Arme veranlasst ihn zur Annahme von Pityriasis rubra Hebrae und lebenslänglicher Fortdauer der Affection. Klinisch ist die Differentialdiagnose zwischen Dermatitis exfoliativa und Pityriasis rubra oft schwer, doch lässt sich aus dem Cursus morbi ein sicherer Schluss ziehen, indem die eher acut verlaufenden Fälle

als Dermatitis exfoliativa, dagegen die langsam über dem ganzen Körper sich ausbreitenden Formen, gefolgt von Hautatrophie und welche von den Deutschen auf eine Centralnervenstörung beruhend erklärt worden sind, für Pityriasis rubra angesehen werden sollen.

Fordyce und Whitehouse schliessen sich der Diagnose Pityriasis rubra an.

Johnston findet die Ursprungstelle an den Händen für Pityriasis rubra etwas seltsam. Auch erinnert der Verlauf mehr an die von den Engländern mit Dermatitis repens bezeichnete Form.

Lustgarten glaubt, dass der Fall das frühe Stadium von Pityriasis rubra darbietet.

Sherwell, S. berichtet über einen Schanker des Mittelfingers bei einem Collegen und hebt die relative Häufigkeit der Initialläsion am Mittelfinger hervor.

Taylor R. W. bemerkt, dass Zeigefinger und Daumen den häufigsten Sitz von Fingerschanker abgeben.

Klotz spricht die Vermuthung aus, dass die Infection am Mittelfinger möglicherweise durch Schreibematerial — Feder, Bleistift — welche ein Luetiker früher zwischen den Lippen hielt, übertragen werden konnte.

Whitehouse erwähnt, eine Infection am Mittelfinger eines Collegen beobachtet zu haben, welche auf die Untersuchung des Pharynx durch blosses Andrücken des Fingers auf die Zunge erfolgte.

Allen sagt, er habe letzthin einen Zeigefinger-Schanker bei einem Arzte gesehen, der von einer Wöchnerin inficirt ward. Auch habe er einen Initialaffect am Arme einer Frau beobachtet, welcher zuversichtlich auf eine Kratz- oder Bissläsion folgte.

Taylor, R. W. beklagt die Häufigkeit von Inoculation bei Aerzten, die in Folge von Handhabung starker Antisepticis an Fissuren oder Eczem der Fingerenden leiden.

Sherwell sagt, er habe einen Schanker am Kinn einer Frau, die von ihrem Manne daselbst gebissen wurde, gesehen; ferner einen Schanker am Kinn eines Mannes in Folge von Abtrocknung des Gesichtes mit einem Handtuche, welches gemeinschaftlich benützt ward; ferner an der Nasenspitze eines Mädchens, die ein syphilitisches Kind liebkoste.

269. Sitzung. — März 1898.

Sherwell S., präsentirt einen Fall von Dermatitis papillaris capillitii.

Die 40jährige Frau ist seit einigen Jahren zum 2. Male mit einer aus kleinen papillären Efflorescenzen bestehenden Eruption an der Kopfhaut und Nacken behaftet. Gleichzeitig haben sich kahle Haarpartien gebildet.

Morrow P. A., bezweifelt die Richtigkeit der Diagnose, da bei wahrer Dermatitis papillaris innerhalb mehrerer Jahre sich reichlichere Warzenformationen entwickelt hätten.

Whitehouse, H. H. glaubt, dass es sich um ein seborrhoisches Eczem hier handle, zumal die Affection von Zeit zu Zeit zum Ausbruch kam.

Allen, C. W. zeigt einen Fall von Lippen-Epitheliom. Die Neubildung sitzt an der Oberlippe des alten Mannes und Redner schlägt zur Behandlung die Aetzmethode vor.

Klotz glaubt, dass ein radicaler chirurgischer Eingriff hier vorzuziehen wäre.

Lewis, Dan. sagt, der Tumor zeige gewissermassen Charaktere eines Vorstadiums des Epithelioms und könnte, dem Mangel einer Induration zufolge, durch eine oberflächliche Schnittführung gründlich entfernt werden.

Robinson, A. R. empfiehlt Aetzkali oder Arsenpasta als geeignete Mittel für diesen Fall.

Whitehouse, H. H. stellt einen Fall von Lupus erythematosus disseminatus vor.

Die 52jährige Frau, einer sehr gesunden langlebenden Familie abstammend, acquirirte vor 3 Jahren die über dem Körper zerstreute, des Besonderen an der Kopfhaut und Gesichte localisirte, symmetrisch vertheilte, intensiv juckende Eruption.

Fordyce findet die grosse Anzahl kleiner Läsionen auffallend.

Bronson stimmt der Diagnose bei, weist jedoch auf jeden Mangel constitutioneller Störungen hin, die eigentlich regelmässig vorhanden sein sollen.

Lustgarten erwähnt, dass in dem von Koch berichteten Falle von Lupus erythematosus disseminatus acutus mit tödtlichem Ausgange keine Herde von Tuberculose nachweisbar waren.

Robinson, A. R. stellt einen Fall von Eczema rubrum vor. Die vor 2 Monaten an den Füssen begonnene Eruption des jungen Mannes bedeckt beide unteren Extremitäten beinahe vollständig. Eine ähnliche Attaque soll Pat. vor 16 Jahren gehabt haben.

Lustgarten sagt, derartige parasitäre Affectionen heilen rasch auf Silber- oder Theerapplicationen.

Fox empfiehlt einen Gelatinverband.

Robinson gibt zu, dass die periphere Ausbreitung des Processes einen parasitären Ursprung höchstwahrscheinlich macht; wenn auch nicht bestimmt festzustellen sei.

Sherwell präsentirt einen Fall zur Diagnose: Die seit 4 Jahren datirende papulöse Eruption des 34jährigen Neger ist auf die unteren Extremitäten beschränkt und zeigt grosse Aehnlichkeit mit Hebra's Prurigo. Alle bisherige Behandlung blieb erfolglos.

Lustgarten sagt, dass die Franzosen diesen Fall wohl zu Prurigo anreihen würden; dass Hebra jedoch denselben als Lichen urticatus chronicus bezeichnet hätte.

Sherwell sagt, dass die gleichzeitigen Drüsenschwellungen für die Annahme von Prurigo sprechen.

Cutler, C. W. stellt einen Fall von Tuberculosis verrucosa cutis vor

Beide Seiten der Hände des 62jährigen Schuhmachers sind mit etwa 100 röthlichen, leicht blutenden, warzigen, empfindlichen Auswüchsen bedeckt.

Morrow, P. A. glaubt, dass die ungewöhnliche Entwicklung dieser Eruption von der Beschäftigung des Patienten abhängig sein könne.

Klotz erwähnt, den Fall vor einigen Jahren behandelt zu haben und zwar antiluetisch, da die am Daumen befindliche Läsion einen verdächtigen Eindruck machte. Später wurde jedoch die Diagnose Tuberculose gestellt.

Lustgarten und Allen betrachten den Fall für eine typische Form von Tuberculosis verrucosa cutis.

Fordyce, J. A. demonstrirt einen Fall von Lichen planus hypertrophicus.

Bei dem im Jahre 1897 bereits einmal vorgestellten Patienten haben sich die in der Kniekehle localisirten Läsionen bedeutender entwickelt.

Morrow sagt, dass die aussergewöhnliche Papillenwucherung die Diagnose etwas zweifelhaft macht.

Robinson bemerkt, dass der Mangel von Pigmentationen an den Wucherungen minder ausgeprägt ist, als dies bei Lichen planus hypertrophicus zu erwarten wäre.

Fox sagt, er habe bereits Fälle von ähnlicher Intensität gesehen.

Klotz sagt, dass die Lichen planus-Läsionen dieses Falles gegenwärtig im Stadium der Rückbildung sich befinden und demnach undeutlich ausgeprägt sind. Dagegen erscheinen die hypertrophischen Entzündungsreste gut erhalten.

Lustgarten glaubt, das Krankheitsbild manifestire jetzt keine Aehnlichkeit zu Lichen planus; eher noch zu multiplem Hautsarcom.

Fordyce erwähnt, dass bis vor einem Jahre die Läsionen beträchtlich pigmentirt erschienen, dass seit dem jedoch die Diagnose etwas zweifelhaft ward, umsomehr als der histologische Befund eine Bindegewebsneubildung der tiefen Hautgewebe erkennen lässt und die Annahme Lustgartens gewissermassen unterstützt.

Klotz, H. G. stellt eine Psoriasis vor, welche eine Mitbetheiligung der Nägel und Phalangen zeigt.

Die auf eine neurotische Grundlage bezogene Affection der Nägel und Phalangen hat sich im Jahre 1897 auf innerliche Darreichung von Arsen und Empl. sapon. salicyl. 10% äusserlich gebessert gehabt. Seit kurzer Zeit sind dieselben Veränderungen, obschon mässiger, wieder aufgetreten; gleichzeitig haben sich aber auch typische Psoriasis plaques an den Lieblingsstellen entwickelt. Die schmerzhaften Phalangealschwellungen lassen sich immer noch nur auf der Basis einer rheumatischen oder arthritischen Diathese der Psoriasis hin erklären.

Fordyce glaubt, die Aetiologie der Nägelerkrankung sei neurotischer Natur und von der Psoriasis unabhängig.

Fox ist geneigt, dieselbe mit der Psoriasis in ursächlichen Zusammenhang zu bringen.

Lustgarten glaubt, dass die Phalangealschwellung von der Psoriasis unabhängig sei.

270. Sitzung. — April 1898.

Robinson, R. präsentirt einen Lupus vulgaris.

Ein Bruder und eine Schwester des 28jährigen Patienten starben an Tuberculose. Die flachhandgrosse, im Centrum narbig veränderte Hautläsion befindet sich am Nacken und soll seit 13 Jahren bestehen. Am Rande derselben sind mehrere isolirte, leicht erhabene, dunkelbraune, glänzende, scharf begrenzte Efflorescenzen, von der Grösse eines Stecknadelkopfes bis zu der eines Fingernagels situirt. Der Rest des Körpers ist immer frei gewesen.

Allen bemerkt, dass der Fall sehr unverständlich sei und der klinischen Beschreibung eines Lupus vulgaris nicht entspricht. Er habe ähnliche Fälle bereits beobachtet, welche grosse Aehnlichkeit zu Syphilis und Lupus erythematosus manifestirten.

Lustgarten sagt, der vorliegende Fall sei unzweifelhaft Lupus vulgaris.

Morrow, P. A. stellt einen Fall von Dermatitis papillaris capillitii vor.

Die Eruption nimmt die Region des Nackens und Hinterhauptes ein und besteht seit 4 Jahren bei dem jungen Neger. Zeitweise sind die Läsionen schmerzhaft und stark juckend. Charakteristisch ist die secundäre Keloidbildung.

Fox bemerkt, dass die Eruption im Beginne aus winzigen, runden Tumoren zu bestehen pflegt, welche namentlich bei den Negern zur Keloidumwandlung disponiren.

Bronson, E. B. sagt, er habe vor Jahren einen genau ähnlichen Fall vorgestellt, welcher bis auf bleibenden Haarverlust vollkommen ausheilte. Redner glaubt, die Reibung des Hemdkragens könne den Zustand erzeugen.

Jackson, G. T. stimmt der Diagnose Morrow's bei und glaubt, dass zwischen Kaposi's Krankheit und dem Keloid eine nahe Beziehung steht.

Lustgarten gibt zu, dass Kaposi den vorliegenden Fall zweifelsohne für Dermatitis capillaris capillitii ansehen würde, doch reiht er auch Folliculitis decalvans, Alopecia cicatrix zu jenem Krankheitsbild hinzu. Anfänglich scheint die Dermatitis papillaris capillitii eine Follicularerkrankung zu sein, mit Neigung zu Keloidbildung. In der Regel betrifft dies brünette, kurzhalsige und kraushaarige Leute vom Typus der Neger. Einige Fälle wurden durch fortgesetzte Epilation geheilt.

Fox sagt, er habe noch nie einen geheilten Fall gesehen. Anstatt der langlautenden Bezeichnung würde Redner den Terminus Keloidfolliculitis empfehlen.

Bronson erwähnt, dass in seinem Falle die Haare von hellbrauner Farbe waren.

Morrow, P. A. sagt, er habe sich entschlossen, anstatt Excision der hypertrophischen Narbe die sog. Vidal'sche Kreuzschnittmethode vorzunehmen, mit welcher er in einem Falle von Keloid auffallende Atrophie erzielte.

Fox sagt, dass tiefe Scarificationen mit nachfolgender Eisessig-Auftragung auch für einfache hypertrophische Narbenbildung sich günstig eignen. Bei wahrem Keloid sollen derartige Eingriffe jedoch ungünstig wirken.

Morrow, P. A. bestätigt die Bemerkungen Fox's.

Lustgarten frägt, ob die Herren Thiosinamin versucht hätten?

Jackson bemerkt, dass er diesbezügliche Versuche gemacht hätte, jedoch ohne jedweden Erfolg. Die locale Reaction war zuweilen intensiv.

Fox sagt, dass die günstigen Erfolge von Thiosinamin Fälle betreffen, welche durch Massage oder spontan im Laufe der Zeit sich gebessert hätten.

Morrow, P. A.: Ein Fall von syphilitischem Geschwür der Lippe, mit drohender Hämorrhagie einhergehend.

Der junge Pat. hat seit mehreren Wochen ein von dicken Krusten bedecktes Geschwür der Unterlippe. Zur Erweichung der Borken wurden Umschläge verordnet. Einige Tage nachher erfolgte eine profuse Blutung aus zwei durch den Geschwürsprocess erodirten Arterien, welche mittelst Galvanokauter gestillt werden musste.

Jackson berichtet einen Fall von Schanker des os turbinatum.

Bei dem mit secundären Symptomen, Roseola, Drüsenschwellungen behafteten Manne war nach langem Suchen eine umschriebene Läsion in der linken Nasenhöhle gefunden worden, welche Autor als Initialsclerose anzusehen gezwungen war.

Allen und Lustgarten erwähnen je einen Fall von Schanker des Septum nasi beobachtet zu haben.

Morrow, P. A.: Eine mögliche Syphilisinfection vom Kadaver.

Ein College acquirirte einen Schanker am linken Zeigefingerende, mit Drüsenschwellung im Ellbogen und Axilla, angeblich an derselben Stelle, woselbst er sich bei der Obduction einer tuberculösen Leiche geritzt hätte.

Lustgarten bemerkt, dass es höchst unwahrscheinlich sei, dass der Bacillus der Syphilis, welcher niemals cultivirt werden konnte, nach dem Tode des Individuums noch thätig sein würde.

Morrow, P. A. sagt, dass der Leprabacillus auch nicht culturfähig sei und doch auch nach dem Tode des Leprösen übertragbar sich erwies.

271. Sitzung. — Mai 1898.

Fordyce, J. A. demonstrirt einen Fall von Biskra-Beule.

Die 10jährige Armenierin landete vor 6 Monaten. Das indolente Geschwür besteht seit einem Jahre am rechten Handrücken. Aehnliche Läsionen sollen an der linken Hand und rechtem Unterschenkel früher bestanden haben.

Morrow, P. A. und Lustgarten S. bestätigen die Richtigkeit der Diagnose.

Allen, C. W.: Ein Fall von Pityriasis rosea.

Die Eruption datirt seit einigen Wochen bei der 30jährigen Frau und ist an den Armen und der Brust localisirt. Auf Anwendung einer Mixtura sodae et rhei heilte der Zustand.

Jackson, G. T. weist auf die Thatsache hin, dass Pityriasis rosea oft auch spontan heilt.

Sherwell, S. empfiehlt eine Emulsio amygdalae mit etwas Sublimat oder Resorcin als angenehmeres Mittel.

Lustgarten sagt, es seien solch' kräftige Zusätze gar nicht nöthig, zumal eine 4% Resorcin-Lösung in Alkohol und Aqu. $\overline{aa}$ vollends genügt.

Morrow, P. A. präsentirt einen Fall von Lichen planus mit Phlebitis.

Die Eruption besteht bei dem 34jährigen Manne ober- und unterhalb des rechten Knies seit mehreren Jahren. Seit kurzer Zeit hat sich am Oberschenkel ein papulo-pustulöser Ausschlag entwickelt und in Zusammenhang damit eine Phlebitis der Vena saphena.

Whitehouse, H. H. glaubt die Lichen planus-Läsionen hätten keine Beziehung zu dem recenten Ausschlage.

Bronson, E. B. sagt, er bezweifle die Diagnose Lichen planus, zumal die Läsionen auf eine Extremität limitirt sind. Die Phlebitis bringt er mit einer infectiösen Folliculitis in Zusammenhang.

Lustgarten bemerkt, dass Phlebitis bei juckenden Affectionen nicht ungewöhnliche Vorkommnisse sind. Nichtsdestoweniger ist er geneigt, die primäre Hautaffection für Lichen planus anzusehen.

Allen, C. W. stellt einen Fall von Syphilis der Oberlippe mit Eczema seborrhoicum associirt vor.

Vor 2 Monaten trat ein warzenartiges, dem Epitheliom nicht unähnliches Gewächs auf der Oberlippe des jungen Mannes auf. Bald wandelte sich dasselbe in ein Geschwür um, welches auf specifische Behandlung sehr günstig reagirte. Allen betrachtet die Läsion für Syphilis vegetans.

Whitehouse, H. H. sagt, die syphilitische Läsion habe zur gleichzeitig bestehenden Seborrhoe keine Beziehung.

Lustgarten, S. bemerkt, dass diese frambösieartigen Efflorescenzen der Syphilis an drüsenreichen, behaarten Partien gar nicht so ungewöhnlich sind.

Allen erwähnt, dass im Beginne das seborrhoische Eczem sehr ausgesprochen war, namentlich an der Oberlippe, und dies veranlasste ihn, einen gewissen Zusammenhang zwischen den zwei Processen zu vermuthen.

Allen, C. W.: Ein Fall zur Diagnose.

Eine allgemein ausgebreitete Eruption, stellenweise mit einem Ausdruck von Pigmentation, besteht bei dem jungen Manne seit zwei Wochen. Die Anamnese ergibt recente Lues. Allen vermuthet eine Pityriasis rosea, modificirt durch eine gleichzeitige Roseola syphilitica.

Bronson, E. B. betrachtet den Fall für Unna's Syphiloderma seborrhoicum.

Jackson, G. T. äussert sich auch im Sinne einer Combination von Syphilis und Seborrhoe.

Fox, G. H. sagt, die Bezeichnung Pityriasis maculata würde dem vorliegenden Falle entsprechen.

Taylor, R. W. bemerkt, dass die vorhandenen Drüsenschwellungen auf eine recente luetische Infection hinweisen und dass demnach die Eruption eine mehr hypertrophische Roseola darstellt, wie solche bei Potatoren oder Leuten, die der Sonnenhitze ausgesetzt sind, zuweilen begegnet. Redner schliesst sowohl Seborrhoe, wie auch Pityriasis hier einfach aus.

Whitehouse, H. H. sagt, er habe den Eindruck, als wenn die von Allen vermuthete Combination vorliege.

Cutler, C. W. spricht sich für die Syphilis aus, plus einer durch Kleidungs- oder Applications-Reiz erzeugten Dermatitis.

Fordyce diagnosticirt Pityriasis rosea.

Lustgarten, S. sagt, der Patient habe eingestanden, dass vor 12 Tagen eine Eruption ausgebrochen sei, worauf er sich durch einige Tage mit Quecksilber eingerieben hätte. Wahrscheinlich handelte es sich um eine primäre Pityriasis rosea, mit folgender Roseola syphilitica, gereizt durch gesteigertes Schwitzen.

Allen wiederholt, dass der Pat. zu allererst mit der lohfarbigen Eruption behaftet war. Ferner bemerkt er, dass ein Schanker vor zwei Monaten bestanden hätte, gefolgt von Rachensymptomen und dem pigmentirten Syphilid des Nackens. Es liegt demnach eine Combination von Roseola syphilitica und Pityriasis rosea vor.

Allen, C. W. präsentirt einen Fall von Eczema marginatum.

Die Affection befindet sich bei dem Alten in der Regio pubica und eine acute Läsion an der Stirne.

Jackson, G. T. frägt, ob Trichophyten gefunden worden wären.

Allen sagt, dass weder in den Schuppen, noch in den Haaren welche nachgewiesen werden konnten.

Fox fasst derartige Eruptionen nicht im Sinne einer Trichophytosis auf, sondern bezieht sie auf eine innerliche Ursache; einigermassen modificirt durch parasitäre Elemente.

Whitehouse diagnosticirt Tinea cruris, bei welchem der Nachweis von Mycelien oft schwierig ist.

Lustgarten spricht sich für Eczema marginatum aus.

Lustgarten, S. stellt zwei Fälle von gemischter Infection vor: Tuberculose und Syphilis.

Die Mutter der zwei jungen Söhne zeigt Spuren einer inveterirten Syphilis. Der eine der Brüder zeigte vor 12 Jahren Läsionen an der Nase, Lippen und Wangen, welche der specifischen Behandlung gegenüber sich so hartnäckig verhielten, dass mit der Vermuthung einer Mischinfection die Tuberculinbehandlung eingeleitet wurde. Der Erfolg war jedoch nur vorübergehend. Bleibender wirkte eine Paquelinisirung. An der Mundschleimhaut dauert ein leukoplacia-ähnlicher Zustand immerfort. Bis vor $2^1/_2$ Jahren war der jüngere Bruder gesund, trotzdem sie immer gemeinschaftlich wohnten etc. Um jene Zeit ward auch er mit Läsionen an den Lippen, Mundschleimhaut behaftet, welche der antisyphilitischen Behandlung sich widersetzte. Es handelt sich wahrscheinlich um einen ungewöhnlichen Typus chronischer Miliartuberculose.

Allen stimmt der Diagnose bei.

Fox verdächtigt Syphilis bei beiden Brüdern und empfiehlt fortgesetzte energische Behandlung.

Sherwell empfiehlt locale Anwendung von Hydr. nitrat., welches auch bei alten Leukoplacien gut wirkt.

A. B. Berk.

Aus dem Journal of cutaneous and genito-urinary diseases.

Verhandlungen der New-York Academy of Medicine.

Sitzung vom November 1897.

Martin, E. (Philadelphia). Die Sterilisation von Urethral-Instrumenten.

Der Vortrag behandelt die Sterilisations-Methoden von Katheter des Besonderen. Das Material, aus welchem Katheter verfertigt werden, ist in der Regel hinfällig, auch schwer zu sterilisiren vor dem Gebrauche. Es müssen demnach die Katheter peinlich rein aufbewahrt werden. Der ideale Vorgang wäre, einen reinen glatten, biegsamen, schlupfrigen Katheter von passendem Kaliber durch eine sterile Harnröhre mittelst sterilen Händen in die Blase einführen zu können. Leider sind die Bedingungen hiefür nie vorhanden. Ein jedes Instrument muss vor Allem mechanisch leicht gereinigt werden können. Blinde Taschen nahe dem Katheterauge sind deshalb gefährlich. Die beste Reinigung besteht in einer Ausspritzung mit warmer Seifenlösung (grüne Seife) unmittelbar nach dem Gebrauche, in nachherigem Abschwenken in heissem Wasser und dann Abtrocknen in einem Trockenofen bei 100° F. für 10 Minuten. Die von Guyon empfohlene trockene Sterilisation erfordert einen speciellen Apparat und ist selbst dann nicht ganz verlässlich. Die Dampfsterilisation zerstört das Kathetermaterial, so auch Sodalösungen. Am besten bewährt sich also das kochende Wasser, für kurze Zeit angewendet. Auch Carbolsäure und Alkohol greifen den Gummi an. Medicamentöse Seifen haben nicht befriedigt. Die Janet'sche Methode und Benützung von Paraform in einem Metallkasten erfordert gründliche Abwaschung vor dem Gebrauche der Schmerzen wegen, welche Paraform auf der Schleimhaut erzeugen würde. Für die Hände empfiehlt der Vortragende sterilisirte Handschuhe. Der Penis soll mit sterilen Handtüchern umgeben, mit einem Sublimattampon (1 : 1000) und dann Alkoholtampon gereinigt; der Meatus mit einer sterilisirten Salzlösung oder anderem milden Antisepticum ausgespritzt werden. Für die Lubrication bewährten sich am besten Albolene und eine 23% Boroglycerin-Solution. Obschon die in der Urethra hausenden Bacterien nicht zu vernichten sind, ist die Gefahr einer Infection durch Beobachtung der erwähnten Massregeln äusserst gering. Der Vortr. empfiehlt während der Einführung des Katheters eine damit in Verbindung gebrachte Irrigation

mittelst Argonin oder Argentamin 1 : 1000, welches Hilfsmittel die Einführung erleichtert und die Möglichkeit einer Infection der Blase vermindert. Der Vortr. empfiehlt ferner für den Selbstgebrauch von Kathetern bei Laien folgende Vorsicht: 1. Es sollen elastische Katheter, mit festem Ende, von einer den individuellen Zuständen angepassten Form und Kaliber, benützt werden. Die Condè-Form entspricht dem Zwecke am allerbesten noch. Die Vortheile dieser weichen Instrumente ist die Dauerhaftigkeit, Resistenz gegenüber von Reagentien und Kochen, Glätte aussen und innen, Billigkeit. Der einzige Nachtheil ist deren übermässige Flexibilität. 2. Der Patient habe einen Vorrath von zweimal so vielen Kathetern, als er in 24 Stunden anwenden könnte. Es sollen nunmehr alle Instrumente in einem Paraform-Apparat gekocht, getrocknet und dann in sterilen Behältern verpackt werden; welche in geeigneter Weise in den Kleidern untergebracht werden können. Patienten, die bloss 1—2mal täglich katheterisirt werden und eine aseptische Blase besitzen, müssen die ganze Technik der Instrumentation und Einführung mit Irrigation ausführen. Die Frage der Bequemlichkeit und der Kosten müssen der Infections-Vermeidung halber unberücksichtigt bleiben.

Alexander, S. sagt, dass die Bemerkungen Martin's zu ideal gefasst und in der Privatpraxis kaum ausführbar sind. Redner empfiehlt vor Allem Instrumente von dem besten Material und verfolgt 2 Methoden der Sterilisation: 1. Auswaschen in heissem Seifenwasser. Durchspritzung mit 5% Arg. nitr.-Lösung und auch sterilisirter Salzsolution; dann gründliche Abtrocknung und Aufbewahrung, oder 2. die gebrauchten Katheter werden erst in siedendes Wasser, nachher heisses Seifenwasser gebracht und wieder 5—10 Minuten lang gekocht. Die Sterilisation der Urethra verfolgt Redner nur, wenn Eitersecretion vorhanden ist. Die klinische Beobachtung lehrt, dass diese Vorsicht genügt. Der Meatus natürlich muss immer gereinigt werden. Redner glaubt, dass die während der Einführung erzeugten traumatischen Einflüsse die wichtigste Ursache der Infection abgeben und empfiehlt deshalb 1. die Benützung reiner Katheter, 2. sanfte Einführung, 3. Instrumente von glatter Oberfläche und nachgiebiger Beschaffenheit. 4. Alle Prostatiker mögen in der Handhabung ihrer Instrumente und Technik gründliche Belehrung erhalten.

Meyer, W. bemerkt, dass der Erfahrung gemäss, der Virulenz der Mikroorganismen und der Resistenz des Nährbodens die grösste Bedeutung bei jeder Infection zufällt. Die unstreitig beste Sterilisations-Methode ist die von Martin angegebene. Doch genügt schon das blosse Kochen in Wasser für 5—10 Minuten bei allen metallischen und Gummikathetern. Trotz aller Vorsicht tritt dennoch zuweilen eine Infection auf, was wohl auf den Einfluss der urethralen Bacterien und hauptsächlich des Bacillus coli communis beruhen muss. Gründliche Irrigation der Urethra und Blase hat dem Redner selbst bei der Cystoskopie und Uretroskopie befriedigende Dienste geleistet.

Taylor, R. W. stimmt mit den Ansichten Alexander's überein. Rücksichtlich der Bacterien der Harnröhre glaubt Redner, dass viele Saprophyten in der Urethra, namentlich hinter dem Meatus und in der Bulbärtasche hausen, welche unter gewissen Umständen die Gefahr der Infection abgeben können.

Bangs, L. B. sagt, dass nur die einfachsten Methoden der Sterilisation allgemeine Aufnahme finden können. Es scheint ihm überraschend, dass oft trotz der allergrössten Unreinlichkeit keine Infection erfolgt.

Skene, A. J. sagt, er bedient sich der weichen Instrumente zum Vorzug der Metallischen und sterilisirt selbe durch einfaches Kochen. Auch der gründlichen Reinigung der Urethra, Blase schenkt Redner gebührende Aufmerksamkeit.

Sturgis, F. R. glaubt, die beste Methode lässt sich mit dem Worte Reinlichkeit ausdrücken, obschon die Urethra nie absolut steril gemacht werden kann. Sie soll dennoch vor Einführung eines Instrumentes so gereinigt werden, als eben möglich, oft entspricht dem schon das einfache Harnlassen.

Fuller, E. sagt, das Princip der Sterilisation wird wohl in der Zukunft eine weit befriedigendere Lösung erfahren. Die Infections-Empfänglichkeit des Patienten scheint dem Redner eine grosse Rolle zu spielen. Die hintere Harnröhre, wenn gesund, dient als ein Damm der Infection gegenüber. In den meisten Fällen besteht eine Vesiculitis oder Prostatitis, wenn trotz aller Vorsicht die Katheterisation von Infection gefolgt ist.

Keyes, E. L. bemerkt, dass die Vermeidung von Verletzung und das Uriniren nach jeder Instrumentation die Gefahr der Infection verhüten werden. Für Irrigationszwecke bedient sich Redner der Arg. nitr. oder Salicyllösung (1 : 500).

Valentine, F. C. sagt, dass er in Folge seiner methodischen Irrigation der Urethra nach jedweder Instrumentation Infectionen bisher immer vermieden hatte.

Sitzung vom December 1897.

Foot zeigt einen Fall von Zungenschanker:

Seit 2—3 Monaten besteht die im Zungenkörper tiefsitzende Doppelläsion. Bis vor 2 Wochen waren zwei grosse Nackendrüsen fühlbar.

John Van der Poel demonstrirt einen „Janet"-Sterilisator für kleine Instrumente. Der Apparat besitzt den Vortheil mit einem Kühler versehen zu sein, worin die eben gekochten Instrumente in kaltem sterilisirten Wasser rasch abgekühlt werden können. Poel zeigt auch ein Albarran'sches Urethrotom, dessen Vorzüge in der Kleinheit und in dem Vermögen an der Stricturstelle und zwar auch in der Seitenrichtung einzuschneiden, besteht.

Valentine, Ferd. zeigt seinen neuen Irrigator für Urethra und Blase. An Stelle des Glasschildes ist jetzt ein mit dem Hahn verbun-

dener Metallschild angebracht. Ferner zeigt er Albarran's Urethral-Cystoskop und Kollmann's Irrigations-Dilatator. Das erstere ermöglicht leicht die Ureter-Katheterisation; das letztere verbindet Dilatation mit Irrigation. Valentine empfiehlt auch Vossidlo's Centrifugalapparat der Billigkeit und Bequemlichkeit wegen.

Swinburne lobt die Verbesserung des Valentine'schen Irrigators, glaubt jedoch, dass man mit einfachen Hilfsmitteln, wie Benützung einer Hälfte eines billigen Gummiballens als Schild, ebensogut fortkommen kann.

Meyer ist der Ansicht, dass man alle guten Instrumente besitzen solle. Das Casper'sche Cystokop findet er allen Ansprüchen gewachsen.

Fuller sagt, die Vorrichtung, den Katheter durch einen Schlitz durchschieben zu können, ist bewundernswerth.

Greene frägt, ob das Albarran'sche oder Casper'sche Instrument die leichtere Einführung eines Instrumentes in den Ureter gestattet.

Meyer sagt, er benütze in der Regel erst ein einfaches Cystokop, dann das Casper'sche Instrument.

Chetwood, C. H. zeigt seinen Irrigations-Apparat für die Urethra und wünscht denselben mit dem Valentine'schen Irrigator zu vergleichen, gegenüber welchem der Vortheil des Mundstückes, welches nicht immer entfernt werden muss, hervorgehoben zu werden verdient.

Heiman bemerkt, dass Vossidlo's Centrifugal-Apparat bloss 600 bis 800 Revolutionen gestattet, während eigentlich nicht weniger als 1000 in der Minute erforderlich sind.

Valentine hält Meyer's zweiseitige Untersuchung nicht für nachahmenswerth und betont die Vorzüge des Albarran'schen Instrumentes, mit welchem selbst Katheter Nr. 12 eingeführt und das Nierenbecken leicht ausgewaschen werden kann. Hinsichtlich des Chetwood'schen Irrigators ist wie beim Swinburne'schen gegen den constanten Gebrauch des rechten Daumens zur Druckwirkung viel einzuwenden; auch komme es bei allen Instrumenten bloss auf die vollkommene Irrigation an.

Meyer, W. demonstrirt Freudenberg's Modification des Bottini-schen Galvanocauters für die radicale Behandlung der Prostatahypertrophie und schildert die genaue Methode des Vorgehens. Nach Ansicht des Redners sollte bei jeder Prostatahypertrophie erst das Bottini'sche Verfahren, dann die Resection des Vas deferens, dann Castration, dann die Prostatectomie in Anwendung kommen.

Fuller zieht die radicale Prostatectomie allen anderen Methoden vor und zweifelt an den praktischen Werth des Bottinischen Instrumentes, da die Form der vergrösserten Prostata sehr grossen Schwankungen unterliegt und die eventuell versuchten Durchbrennungen von geringem Nutzen sind.

Guiteras, R. bewundert das Instrument; frägt jedoch, ob das Bottinische Verfahren nicht wiederholt werden müsste.

Meyer erwidert, dass Bottini sein Verfahren zu wiederholen

niemals veranlasst war; andererseits ist die Gefahr dieser Methode allen anderen gegenüber äusserst gering.

Henri-Haiman: Weitere Studien über den Gonococcus:

Die Schlussfolgerungen Heimann's sind:

1. In gewissen Culturmedien lässt sich der Gonococcus bis 82 Tage lang am Leben erhalten.

2. Die Uebertragung kann unbeschränkte Male stattfinden.

3. Fünfzehn Fälle von chronischer Urethritis ergaben vollständige Abwesenheit von Gonococcen nach Züchtung.

4. Die Behauptung von Strauss, Pescione und Eraud, wonach Gonococcen in der normalen Urethra vegetiren können, ist nicht genügend erwiesen.

5. Inoculations-Versuche auf Augen neugeborener Kaninchen und Kätzchen fielen negativ aus.

Sitzung vom Jänner 1898.

Pedersen, J. demonstrirt Blasensteine.

Zwei derselben, im Gesammtgewichte von 20 Grm., wurden durch Medianschnitt von einem 60jährigen Manne entfernt, nachdem ein Divertikel in der Pars bulbo-membranosa die Einführung des Lithotriptors erschwerte. Der zweite, beinahe 100 Grm. wiegende Stein rührt von einem 50jährigen Manne her und wurde auf dem Wege der Cystotomia suprapubica extrahirt. Beide Fälle hatten einen günstigen Verlauf.

Polmer, A. Dudley demonstrirt Präparate von Pyosalpinx.

Dieselben wurden einer 21jährigen, seit 3 Monaten verheirateten Frau entnommen und mit der Vermuthung, es handle sich um einen septischen Process, dem Laboratorium zugesandt, um Züchtungen vorzunehmen. Mit Ausnahme von zahlreichen Gonococcen jedoch konnten keine anderweitigen Bakterien nachgewiesen werden.

Lapowski bemerkt, dass die Gonococcen in der Regel an den Abscesswänden und nicht im Centrum lagern.

Weber, Leonard berichtet über einen Fall von Prostata-Hypertrophie, nach Bottini operirt.

Das Resultat dieser versuchsweise ausgeführten Operation an einem 93jährigen, noch kräftigen Greise, der seit 5 Jahren Prostata-Beschwerden und seit einem Jahre Symptome von Cystitis und Pyelitis hatte, fiel halbwegs befriedigend aus; indem die Menge des Residualharnes von 100 Grm. auf 50 Grm. fiel, dagegen besteht noch immer gesteigerte Harnfrequenz. Der Operationsvorgang war in Folge mangelhafter Einübung in der Methode einigermassen erschwert.

Fuller bemerkt, dass das Ergebniss der Cauterisation in diesem Falle noch nicht richtig beurtheilt werden kann, da bloss eine Woche seit der Operation verstrichen ist. Immerhin zweifelt Redner an einem guten Erfolge.

Guiteras erwähnt, dass diese Methode nur für jene alten Prostatiker sich eignet, die jeden anderen Eingriff ablehnen.

Guiteras, R. bespricht die Behandlung der Syphilis.

Für die Initialsclerose und den gemischten Schanker empfiehlt Guiteras täglich mehrmaliges Reinigen mit Quecksilberlösung und Trockenbehandlung, insolange keine fortschreitende Ulceration stattfindet. Im letzteren Falle befürwortet Redner die Cauterisation mit starker Silberlösung. Im 2. Stadium der Syphilis stützt sich Redner hauptsächlich auf die Wirkung des Quecksilbers, von welchem er so viel zu verabreichen sucht, als eben vertragen wird und zur Beseitigung der jeweiligen Symptome hinreicht. Hydr. protojodos, in 0·01 Pillen 10—20 Mal pro die, sind sein Lieblingsmittel, obschon er Hydr. tannicum für ein besseres Präparat hält. Jodkali wird im 2. Stadium kaum höchstens bei kachectischen Individuen benützt. Nur in schweren Fällen macht Redner von Inunctionen und subcutanen Methoden Gebrauch. Die localen Manifestationen dieser Periode, wie ekthymatöse, impetiginöse, pustulöse, squamöse Efflorescenzen; Palmarsyphilide; Onychia und Paronychia behandelt Redner mit Ung. hydr. ammoniat. Auf feuchte Papeln applicirt er Calomel und Bismuth. Bei Mund- und Rachenläsionen werden Tabak- und Alkoholgenuss untersagt und mehrmalige Sublimatspülungen von 1 : 3000 Stärke empfohlen. Natürlich sollen die Zähne schon früher in einen gesunden Zustand versetzt und sorgfältige Mundtoilette angerathen werden. Gegen die mercurielle Stomatitis wendet Redner Mundwaschungen mit Kalichloricumlösung. Für die tertiären Manifestationen der Syphilis empfiehlt Redner das Jodkali, in grösserer Dosirung und in Verbindung mit localer Quecksilberapplication. Bei hereditärer Lues, welche in der Regel Ende des 2. Monates zum Ausbruch kommt, wünscht Redner sofortige Quecksilberbehandlung, welche die Säuglinge staunenswerth gut vertragen.

Sturgis bemerkt, dass ihm die gründliche Reinhaltung und Trockenbehandlung der einfachen Initialläsion als die praktische Heilmethode imponirt. Cauterisationen irgend welcher Art hält er für unnöthig, ja sogar die Heilung störend. Allgemeinbehandlung will er erst nach Ausbruch constitutioneller Symptome eingeleitet wissen. Die Einreibungsmethode erscheint ihm zu unbequem und schmutzig und soll im Nothfalle nur an den Fusssohlen in Anwendung gebracht werden, zumal im Gehen eine förmliche Einreibung stattfindet. Der subcutanen Heilmethode schreibt er anderen Methoden gegenüber keine Vorzüge zu, mit Ausnahme der raschen Wirkung. Die tonisirenden Mittel hält Redner für sehr werthvoll. Er verfolgt eine intermittirende Behandlungsweise von 18 bis 24 Monate hindurch, um welche Zeit er die Krankheit als scheinbar geheilt betrachtet. Die Jodpräparate hält er bloss für Adjuvantia.

Fordyce glaubt, dass für die ersten zwei Jahre der Krankheit die Quecksilberbehandlung vollständig genügt und nur bei frühzeitigen Ulcerationen zur gemischten Therapie Zuflucht genommen werden soll. Die Einreibungsmethode hält er für die wirksamste und soll gleich im

Beginne zur Anwendung kommen. Bei Plaques muqueuses zieht er 5% Chromsäureätzungen vor. Eine continuirliche Quecksilber-Therapie 1 bis 1½ Jahre hindurch, mit 1 bis 2 kurzen Unterbrechungen, würde seiner Ansicht nach alle Fälle heilen, obschon der Zeitpunkt einer solchen Heilung nicht genau festgestellt werden kann. Immerhin empfiehlt er vorsichtshalber fortgesetzte Beobachtung und Therapie. Die Jodpräparate hält er im Spätstadium für specifisch.

Ransom, C. A. bespricht die Wasserbehandlung. Manche Autoren, sagt er, betrachten sowohl die Schwefel- wie auch die salinischen Bäder für direct heilend; andere dagegen schreiben denen bloss eine gesteigerte Drüsenthätigkeit und Gewebsmetamorphose zu, welche den Organismus zur günstigeren Aufnahme des Quecksilbers und Jods befähigen. Es ist unstreitig auffallend, wie energisch die specifische Behandlung in Verbindung der Bäder oft wirkt. In der Regel kommt die Einreibungsmethode zur Anwendung. Seine Erfahrungen veranlassen Redner zu folgenden Schlussfolgerungen: 1. Mineralwässer an und für sich üben keine Heilwirkung auf die Syphilis aus. 2. Dieselben sind ein werthvolles Hilfsmittel sowohl in der Früh- als auch Spätperiode der Lues. 3. Deren Werth ist nicht nur in ihren chemischen Wirkungen, sondern auch in der Art der Application begründet. 4. Die eigentliche Wirkung derselben besteht in der Stärkung des Nervensystems und der Gewebe, wie auch in gesteigerter Elimination der in Folge der Syphilis oder anderweitig sich im Körper bildenden Toxine.

Fruitnight sagt, die Behandlung der hereditären Lues soll noch vor der Geburt an der Mutter beginnen; bei späterem Ausbruch natürlich unmittelbar darnach. Einreibungen mit Ung. hydr. 5 : 20 hält er für die beste Methode oder auch Auftragen einer kleinen Menge derselben Masse unter der Bauchbinde. Die mercurielle Behandlung soll ein Jahr lang fortgesetzt werden und wird von denselben sehr gut vertragen. Salivation hat Redner bei Kindern nie beobachtet. Die Zeichen einer eventuellen Quecksilberüberladung geben sich in Form zunehmender Anämie kund. Bei tertiären Läsionen wendet Redner Jodkali und im Verlaufe der Krankheit wiederholt tonisirende Mittel an.

Knight, C. H. bemerkt mit Bezug auf die Betheiligung der Nasenschleimhaut, dass die incipienten Läsionen daselbst leicht übersehen werden und schleichend zu beträchtlichen Zerstörungen wie Perforationen, Sattelnase etc. führen. Es komme mehr auf die constitutionelle als auf die locale Therapie an. Die locale Behandlung soll bloss in milden sedativen und adstringirenden Mitteln bestehen. Redner preist die Einreibungscur und Jodkali in saturirter Lösung als die verlässlichste Form der Behandlung.

Wecks, J. E. bezieht sich auf die Syphilis des Auges und hält die parenchymatöse Keratitis für den Repräsentanten der congenitalen Form. Dieselbe zeigt sich selten vor dem 4. Lebensjahre, mag aber bis in das 45. Jahr auftreten. Die Behandlung soll sowohl local als constitutionell sein. Für die letztere eignet sich ausschliesslich das Quecksilber,

dagegen ist Jodkali von geringem Werthe. Local sollen Atropin und Wärme applicirt werden. Bei erworbenen luetischen Läsionen des äusseren Auges warnt Redner vor Applicationen, welche die Cornea trüben. Am besten eignet sich schwache Sublimatlösung 1 : 8000. Die Jodpräparate wendet Redner bloss bei plastischen Processen der Iris, Chorioidea und der tieferen Augentheile an. Sonst legt er auf die gründliche Quecksilberbehandlung, u. zw. in Form von Einreibungen, Hauptgewicht Auch glaubt Redner, dass die Dauer der Syphilis sich länger als auf 3 Jahre erstreckt.

Booth, J. A. betont die Anwendung der Jodpräparate bei Nervensyphilis. Die gesättigte Jodkalilösung in Dosen von 50 bis 150 Tropfen wird in jedem Alter, ohne Jodismus oder Verdauungsstörungen zu erzeugen, leicht vertragen, wenn sie in einem alkalischen Vehikel (Milch, Vichy) auf nüchternen Magen verabreicht wird. Das Quecksilber hält er bei primären und secundären Läsionen für am Platze.

Sturgis erwähnt 20% Methylenblaulösung bei Zungenläsionen erfolgreich angewendet zu haben.

Sitzung vom Feber 1898.

Van der Poel, J. zeigt Janet's Modification der Benigne'schen Sonden, für Stricturen kleinen Durchmessers.

An der Spitze des der Guyon'schen Adaptation ähnlichen Instrumentes kann ein der Nr. 5 Charrière entsprechender dünner langer Ansatz fest angeschraubt werden, welcher der nachfolgenden Sonde als sicherer Leitführer behufs Vermeidung falscher Wege dient. Diese Vorrichtung bezweckt eine raschere Dehnung enger und derber Stricturen, zumal der Ansatz den Nummern 8 bis 14 der Charrière'schen Scala angepasst werden kann. Van der Poel macht auf folgende wichtige Massregeln aufmerksam: 1. Vorsichtiges und sanftes Vorgehen. 2. Gefülltsein der Blase mit Urin oder besser mit 4% Borlösung. 3. Vermeidung einer Infection. Verf. schildert seinen Operationsvorgang folgend: 1. Die Blase wird entleert. 2. Glans penis und Vorhaut werden mit einer Sublimatlösung von 1 : 2000 sorgfältig gereinigt. 3. Die Urethra wird mit einer Borlösung ausgiebig irrigirt. 4. Die Blase mit derselben warmen Flüssigkeit gefüllt. 5. Die Glans penis mit einer Sublimatcompresse zur Verhütung von Infection bedeckt. 6. Die Sonde wird eingeführt und dilatirt. 7. Der Patient entleert die Blase. Bei Vorhandensein von Gonococcen empfiehlt Verf. die Lavage mit schwacher Kal. hypermang.-Lösung und nur wenn unumgänglich nothwendig, die gleichzeitige Dilatation.

Lapowski findet das Instrument gefährlich, namentlich bei Vorhandensein von Gonococcen.

Valentine sagt, die Dilatation stimulirt die Absorption der Stricturen und beseitigt hiedurch sowohl den Reizzustand wie auch die Reflexwirkung derselben. Die Gefahr einer Infection wird und soll durch nachfolgender Irrigation behoben werden.

Swinburne bemerkt, dass bei Gegenwart von Gonococcen und einer sehr engen Strictur die Irrigation mit Kalium hypermanganicum möglicherweise Oedem bedingen könnte, wenn auch dieselbe nach Einführung des Instrumentes zur Dilatation vorgenommen wurde. Redner schlägt demzufolge eine schwache Silberlösung zur Irrigation vor.

Van der Poel sagt, dass bei Gegenwart von Gonococcen und zur Verhütung einer möglichen Infection bei Einführung der Sonde die Irrigation mit Kalium hypermanganicum angezeigt ist.

Guiteras stellt einen Fall von Epididymitis vor.

Der Patient hatte eine bilaterale Epididymitis, eine linksseitige Bubonocele, Schwellung beider Samenbläschen, eine hahnenkammartige Vergrösserung über der Mitte der Prostata. Die Bubonocele erwies sich als ein Abscess, welcher nach Eröffnung alsbald verheilte. Einen vollen Monat hindurch fortgesetzte tägliche Heisswasser-Eingiessungen in den Mastdarm führten zur Erweichung der Infiltration der Prostata und Samenblasen und Entleerung von Eiter, worauf die früher fingerendgrosse Höhle in der Prostata sich allmälig schloss und sowohl Prostata wie Samenblasen sich verkleinerten.

Cabot sagt, die Prostatis ist ein weit häufigeres Vorkommniss als die Vesiculitis, auch glaubt Redner, dass die Ductus ejaculatorii zuweilen an der tiefen Entzündung sich betheiligen, ohne Vesiculitis zu bedingen.

Swinburne bemerkt, dass die Massage der Prostata und Samenblasen in der Regel befriedigend wirken, obschon die Vesiculitis als solche weit seltener vorhanden ist.

Sitzung vom März 1898.

Swinburne zeigt einen Fall von Epididymitis.

Der 32jährige Mann hat seit einer Woche eine linke Nebenhodenschwellung, die spontan entstanden sein sollte. Bloss die Samenblase derselben Seite erschien abnorm und vergrössert. Weder Bakterien noch Entzündungsproducte liessen sich in den Secreten, welche herausgedrückt wurden, nachweisen. Harn war klar. Mittelst 10% Ichthyolsalbe und Hebung des Hodens ward Pat. rasch geheilt.

Petersen bemerkt, dass der Pat. soeben eingestanden habe, vor 8 Jahren an einer Urethritis gelitten zu haben.

Swinburne sagt, dieses Geständniss wäre nicht zuverlässig, indem Pat. sich blos daran erinnert, 1—2 Tage lang eine Secretion aus der Urethra gehabt zu haben.

Swinburne demonstrirt Kelly's Cystoskop für Männer.

Das Instrument stellt ein gerades, langes Endoskop dar, von 18 Cm. Länge und 24—28 charr. Kaliber. Swinburne sagt, er habe keine persönlichen Versuche mit dem Instrumente gemacht und dessen praktische Verwendung erheischt eine genaue Bekanntschaft mit den Eigenheiten desselben.

Bangs erwähnt, es sei äusserst schwierig, ein gerades Instrument in die Blase einzuführen, doch gelang der Versuch dem Dr. Kally leicht in einem Falle und die Ureteren waren deutlich sichtbar.

Green frägt, ob die Beleuchtung eine gute war.

Bangs erwidert, bejahend die Frage und fügt noch hinzu, dass der Pat. in der Knieellenbogenlage und mit von Luft ausgedehntem Rectum untersucht wurde.

Valentine sagt, das Instrument habe den bekannten Albarrarschen, Nitze'schen, Casper'schen Cystoskopen gegenüber viele Nachtheile, so die Unbrauchbarkeit bei selbst milden Schwellungen der Prostata; die Schmerzhaftigkeit bei der Einführung; das Arbeiten in leerer Blase.

Weber berichtet über die weitere Geschichte eines Falles von Prostata hypertrophie, welcher nach Bottini operirt wurde.

Die Blase des Pat. wurde vom 5. Feber bis 1. März mit Arg. nitr. 1:8000 irrigirt; jedoch der Katarrh besteht noch. Der Harn wird ohne Katheter entleert; Menge des Residualharnes und die Configuration der Prostata unverändert. Die einzige Besserung liegt in der Fähigkeit des Patienten, ohne Katheter bis zur Residualmenge uriniren zu können.

Kelsey frägt, ob Bottini's Instrument blos einmal angewendet wurde und wie viele derartiger Applicationen rathsam wären?

Weber erwidert, dass in seinem Falle blos eine Application gemacht wurde; dass aber Czerny und Freudenberg sich oft mehrerer Applicationen bedienten.

Bosworth, F. H.: Ueber Syphilis der Nase und des Rachens.

Die Nasen- und Rachensymptome der Syphilis in der Frühperiode manifestiren sich, der grossen Erfahrung Bosworth's gemäss, in der Form von oberflächlichen Schleimhautpapeln. In dem etwas vorgeschrittenen Verlaufe der Syphilis finden tiefere und grössere Infiltrations-Ablagerungen statt, welche zur Entwickelung der Geschwüre führen und eigentlich als das Resultat eines zerfallenen Gumma betrachtet werden sollen. Das Wachsthum derartiger Geschwürsprocesse findet Verf. langsam. Dagegen trägt nach ihm das Entstehen der localisirten Gewebszerstörungen einen explosiven Charakter; insoferne als das Gift längere Zeit latent und unthätig sich verhält und dann plötzlich zum Ausbruch gelangt. Verf. bedient sich bei den oberflächlichen Ablagerungen des Arg. nitr. fusum; bei tieferen Ulcerationen reinigender Lösungen Auftragen von Europhen und innerlicher Verabreichung von Kal. jodat. Auch soll eine gründliche mercurielle Behandlung eingeleitet werden. Eine Uebertragung des syphilitischen Giftes nach 3jährigem Bestehen der Krankheit will Verf. noch nie beobachtet haben.

Bangs spricht sich über den Ausdruck „explosiv" Bosworth's sehr befriedigend aus, indem diese Bezeichnung sehr zutreffend ist. Er habe einen Patienten, der während einer Jagdpartie einen Schüttelfrost

bekam, dem übelriechende Secretion aus der Nase folgte, mit Zerstörung des Vomer innerhalb weniger Tage.

Fordyce behauptet, dass die syphilitischen Zerstörungsprocesse der Nasen- und Rachenschleimhaut oft zu diagnostischen Schwierigkeiten führen; dass ferner den syphilitischen Geschwüren daselbst oft eine Kachexie folgt, welche auf eine günstige Resorption der Toxinproducte beruhen soll.

Allen sagt, die an der Schleimhaut sitzenden Initialaffecte wären selten, namentlich die der Nase gegenüber, denen des Mundes und Tonsillen, weil, wie Bosworth richtig bemerkt hat, die Nase mehr geschützt ist. Redner bedauert, dass Bosworth von den syphilitischen Läsionen der äusseren Nase keine Erwähnung machte, zumal dieselben mit Lupus, Tuberculosis, Carcinoma oft verwechselt werden. Zur Verhütung von perforativen Zerstörungen der Nasenscheidewand und im Naseninnern empfiehlt Redner ähnliche hygienische Massregeln, wie sie im Munde zur Anwendung kommen.

Klotz widerspricht der Ansicht des Vortr., dass secundäre Symptome der Syphilis im Naseninnern nicht vorkämen. Abgesehen von Plaques mucouses. wünscht er noch auf die schmerzhaften Nasalschrunden der Naseneingänge hinzuweisen. Die oberflächlichen Läsionen, welche, ohne sichtbare Gewebsveränderung zu hinterlassen, verheilen können, betrachtet Redner als das Resultat sog. Schleimhautplaques; dagegen die tieferen Substanzverluste als das Product eines gummösen Zerfalles. Klinisch könnte man nicht alle tertiären Manifestationen der Syphilis für Gummen ansehen. Auch die günstige Anschauung Bosworth's, wonach die Ansteckungsfähigkeit der Syphilis mit dem Schluss des 3. Jahres aufhöre, kann Redner nicht acceptiren.

Bosworth sagt im Schlussworte, dass die Knorpelläsionen der Nasensyphilis niemals primär seien, sondern durch Ausbreitung auf dieselben in Mitleidenschaft gezogen werden. Mit Bezug auf die Ansteckungsdauer der Syphilis wünscht er nochmals zu betonen, dass er eine Uebertragung nach 3 Jahren noch nie beobachtet habe.

Sitzung vom April 1898.

Hawkes, F.: Ein Fall von Ureter-Calculus.

Seit 3 Jahren klagte der 24jährige schwächliche Patient über monatlich wiederkehrende Schmerzanfälle in Begleitung von Erbrechen. Der Schmerz war im Beginne rückwärts in der rechten Lumbalregion localisirt; in der letzteren Zeit jedoch etwas tiefer, mit Polyurie, Unterbrechung des Harnstrahles, Blutabgang, verbunden. Genaue Palpation, mikroskopische Harnuntersuchung, Blasensondirung ergaben keine Aufklärung bis December 1897, wann, während einer Attaque, in der sitzenden Haltung ein harter, unbeweglicher, wallnussgrösser Körper, rechts vom Nabel, in der Tiefe fühlbar wurde. Für einige Stunden nach dieser Palpation steigerte sich der Schmerz auffallend. Mit einem Male ging ein Stein ab, 1 Gramm wiegend und es erfolgte eine reichliche Harn-

entleerung von 16 Unzen. Der Urin reagirte sauer, enthielt Eiter- und Epithelzellen, amorphe Phosphate, keine Cylinder. Seit dieser Zeit haben sich keine weiteren Beschwerden wieder eingestellt und Patient nahm an Gewicht zu.

Brown, F. T. ist überrascht von der Dehnungsfähigkeit des Ureters.

Allen, C. W. zeigt einen Fall von Epididymitis bilateralis (tuberculosa) mit Anwendung von Tuberculin.

Patient, 38 Jahre alt, acquirirte vor 8 Jahren Gonorrhoe. Seit 6 Monaten mit Husten, Expectoration, Nachtschweiss und zunehmender, schmerzloser Schwellung der Nebenhoden behaftet. Stat praes.: Kräftig, gut genährt. Beide Nebenhoden hart, vergrössert, mit knötchenartigen Umrissen, nicht schmerzhaft. Leichte Infiltration der rechten Lungenspitze. Rechter Prostatalappen vergrössert und derb. Tubercelbacillen weder im Harne noch in den Secreten nachweisbar. Am 28. März 1898 wurden in die linke Schulter des Pat. 3·8 Mg. Tuberculin injicirt; in der Nacht darauf erfolgte starke allgemeine und locale Reaction, welche bis zum 12. April andauerte. Der Pat. fühlt sich besser.

Greene glaubt, die Methode Allen's wird in zweifelhaften Fällen sich als praktischer diagnostischer Behelf bewähren.

Goldenberg frägt, ob nach Tubercelbacillen im Urin und den ausgepressten Secreten gefahndet wurde, nachdem die Reaction erfolgte und ob die Samenbläschen sich derb anfühlten?

Allen erwidert, dass die Samenblasen normal waren und dass nach Tuberkelbacillen nicht untersucht wurde.

Swinburne präsentirt einen Fall von Syphilis.

Der Pat. berichtet, seinen Finger vor einem Jahre an einem Messingrade aufgekratzt zu haben, worauf sich eine langsam heilende Wunde daselbst entwickelte. Seit 5 Monaten besteht eine Roseola papulosa. Drüsenschwellung allenthalben ausgesprochen. Der Pat. hatte keine Ahnung syphilitisch inficirt worden zu sein.

Besprechung des Vortrages von Dr. Klotz über die praktische Verwendung des Endoskops (Juli 1898).

Brown, F. Tilden bemerkt, dass seine langjährige Erfahrung über chronische Affectionen der Urethra mit Bezug auf die Häufigkeit des Erkrankungsherdes ihn zur Widerlegung der Ansicht des Klotz zwingt, indem er dieselbe im Gegensatze zu Klotz in die hintere Harnröhre verlegt.

Sturgis, F. R. sagt, er zieht die directe Beleuchtung mit dem Stirnreflector allen anderen Methoden vor. Redner wünscht ferner auf die normalen Farbenunterschiede der Urethralschleimhaut hinzuweisen, wonach die physiologische Röthung saturister erscheint, je tiefer man dringt und so, im Anschlusse an gewisse normale Congestionspunkte entlang der Harnröhre zur Annahme krankhafter Processe irrthümlich

veranlassen könnte. Sechs Zehntel aller Läsionen verlegt Redner in die bulböse Partie.

Van der Poel, John wünscht die endoskopische Behandlungsweise nur auf jene Fälle beschränkt zu wissen, welche den einfachen classischen Behandlungsmethoden widerstanden haben. Einen diagnostisch wichtigen Behelf liefert die zwar unbequeme Besichtigung der hinteren Urethra bei jenen Fällen chronischer Urethritis posterior, welche mit unangenehmen Sensationen in der Perinealregion und Defäcationsspermatorrhoe vergesellschaftet sind. In der Regel begegnet man da einer Hypertrophie des Vern montanum und der Umgebung.

Tuttle bezieht sich auf die Ansicht des Sturgis, der das Freibleiben der Pars membranacea betonte und glaubt in Widerlegung derselben hervorheben zu dürfen, dass daselbst in der Regel Granulationsauflagerungen, Schleimhautfissuren mit dem Endoskop sichtbar sind, welche erst nach zweckmässiger Dehnung dieser Partie sich bessern.

Valentine, F. betont den Vorzug des Oberländer'schen Urethroskops und verwahrt sich gegen die volle Ungefährlichkeit der Cocainisirung der Urethra.

Greene, R. H. fand bei 200 genau untersuchten Fällen von Gon. anterior in etwa 90% eine Betheiligung der Urethra posterior.

Klotz sagt zum Schlusse, dass die Ansicht des Sturgis bezüglich normaler Congestionspunkte innerhalb der Urethra zutreffend sei. Die Anwendung des Endoskops bei Sexualschwäche habe er als nutzlos verworfen. Die Läsionen der Portio membranacea scheinen ihm auf passende Behandlung rascher zu heilen, als die der Pars anterior. Er fand auch, dass die Urethra posterior stärkere Applicationen verträgt, als die vordere Harnröhre. Mit 4% Cocainlösung habe er niemals irgendwelche Unannehmlichkeiten erfahren.

Sitzung vom Mai 1898.

Guiteras stellt einen Fall von Urethralfistel vor. Der Pat. hatte mehrere Urethritiden, gefolgt von Stricturbildung in der Pars pendulosa urethrae. Vor einem Jahre erlitt der Pat., nach einem Versuche rapider Dilatation, eine Urethralruptur und Extravasation, gefolgt von Gangrän. Nach gründlicher Reinigung der Wunde besserte sich der Zustand mit Hinterlassung dreier Fisteln. Von diesen schlossen sich zwei nach 3mal vorgenommener Perinealoperation, obschon die Harnröhre für Nr. 30 Charr. jetzt durchgängig ist.

Fuller, E. empfiehlt zur Auffindung der verletzten Urethralmündungen das Einspritzen einer farbigen Flüssigkeit oder eine gründliche Blosslegung der Fistelgänge.

Otis stimmt mit Fuller überein.

Chetwood empfiehlt eine 25% Pyrozonelösung zur Verheilung von Fistelgängen.

Brown, Tilden zeigt ein Präparat von Smegma-Bacillen.

Sowohl das morphologische Aussehen, wie auch die tinctoriellen Eigenschaften des Smegma-Bacillus sind dem des Tuberkelbacillus analog, obschon der erstere etwas länger erscheint und nicht so lebhaft sich färbt.

Guiteras demonstrirt ein anatomisches Mastdarmrohr.

Dasselbe ist entsprechend der anatomischen Krümmung des Rectums geformt, welches sehr leicht einzuführen sei. An der Concavseite befindet sich eine grössere Oeffnung, welche auch zur directen Berieselung der Prostata und Samenblasen benützt werden kann.

Manley, Th. H. bezweifelt, ob die von der Leiche entnommene Form des Instrumentes den Verhältnissen in vivo entspricht. Ferner glaubt Redner, dass eine einfache Füllung des Mastdarmes sowohl dem Zwecke der Irrigation, wie auch Behandlung der Samenblasen dient.

Chetwood glaubt, dass für die Behandlung der Prostata und Samenblasen der continuirliche Zufluss von Flüssigkeit von einer gewissen Temperatur wirksamer ist, als die blosse Füllung des Mastdarmes.

Brown setzt Vertrauen in kalte Applicationen bei acuter Prostatitis oder Vesiculitis.

Guiteras erwähnt, dass gerade Röhren sich schwerer einführen lassen und bei Prostatitis, Vesiculitis auch schmerzhaft sind.

Ruggles, E. W. (Rochester) demonstrirt Nitze's neuestes Ureter. Cystokop.

Die zwei grossen Vortheile des Instrumentes liegen in der besseren Desinfectionsfähigkeit und in dem grösseren Gesichtsfelde desselben.

Valentine glaubt, dass Albarran's Cystokop, namentlich ohne Ansätze der leichten Einführung und des klaren Gesichtsfeldes wegen bisher das ideale Instrument ist. Für Irrigationszwecke dürfte sich das neue Nitze'sche Instrument vielleicht besser eignen.

Brown, F. T. sagt, dass er mit dem alten Brenner'schen Cystoskop noch am besten fortkommt, weil es so leicht einzuführen ist.

Fuller bemerkt, dass ein kleines, jedoch gut beleuchtetes Gesichtsfeld eigentlich vorzuziehen sei.

Greene erwähnt, dass Katheterisation der Ureter keineswegs so leicht durchführbar sei und dass seine 12 Versuche mit dem Casper'schen Instrumente erfolglos ausfielen.

Sitzung vom November 1898.

Alexander stellt einen Fall von Epispadiasis vor.

Es besteht beinahe vollständiger Mangel der Corpora cavernosa. Die Urethra ist durch eine Rinne repräsentirt, welche entlang des ganzen Penis läuft und an der Glans mit einem Blindsack endigt. Das eigentliche Orificium befindet sich unterhalb der Symphyse, welche gleichzeitig einen 1 Cm. breiten Schambein-Abstand auch zeigt. Die Hoden liegen in den Inguinalcanälen. Trotz completer Incontinenz ist der Urin aseptisch.

Guiteras, R. zeigt einen Fall mit Leistendrüsen-Entzündung.

Der 26jährige Italiener soll niemals venerisch erkrankt gewesen sein; dagegen acquirirte er vor 5 Jahren Malaria und ist seither leidend. Seit 3 Monaten entwickelte sich eine ober- und unterhalb des rechten Poupart'schen Ligamentes situirte, schmerzhafte Drüsenschwellung. Eine explorative Incision ergab ein Paquet entzündeter Drüsen, welche entlang den Gefässsträngen, theils hinter dem Inguinalcanale, theils nach unten sich erstreckte.

Klotz frägt nach der Natur der entfernten Drüsen.

Guiteras erwidert, dass der Patholog eine einfache Drüsenentzündung diagnosticirte, welcher sich keine Eiterung hinzugesellte.

Klotz bemerkt, dass es sich hier möglicherweise um eine in Folge von Malaria entstandene Drüsenschwellung handle.

Guiteras sagt, diese Anschauung befriedigt ihn sehr, zumal er keine andere Ursache für die Entstehung der Drüsenentzündung vorfinden konnte.

Swinburne zeigt einen Blasenstein mit einem Haarnadel-Nuclenes.

Mittelst des Fluoroskops wurde die Anwesenheit des um eine Haarnadel sich bildenden Steines in der Blase des 17jährigen Mädchens constatirt und mit dem Lithotripter entfernt.

Otis, W. K. bezieht jede Harnblutung auf eine Extravasation des ganzen Blutes oder seiner Bestandtheile. Die häufigsten Ursachen von Harnblutungen sind Steinbildung, Tumoren, Tuberculose und Entzündung der Blase und Nieren. Die Blutung bei Steinformation beruht theils auf Schleimhautläsion, theils auf chronische Congestion der Schleimhaut. Leibesübung fördert in der Regel die Blutung in Folge der Schleimhautreizung, mit Ausnahme unbeweglicher Steine; dagegen steigert die prolongirte Ruhe die Congestion der Schleimhaut. Die Blutung bei Nierentumoren setzt zumeist spontan ein; ist von Bewegung unbeeinflusst; erzeugt Coagula in der Blase und ist oft profus. Sowohl die gutartigen, wie auch die malignen Blasentumoren bedingen Blutungen. Blutung bei tuberculösen Processen ist möglich. Die correcte Diagnose basirt auf dem Nachweis von Tuberkelbacillen oder entfernten Herden. Renale Blutung ohne bestimmbare Ursache gibt Otis nicht zu, sondern neigt sich dann zur Annahme von Congestion in Folge von Steinbildung.

Klotz erwähnt einen Fall von schwerer Blasenblutung bei einem 70jährigen Manne, bei welchem nach Eröffnung der Blase bloss eine blutende Vene gefunden werden konnte.

Allen würdigt die Bedeutung der Congestion bei unbestimmbarer Blutung.

Pedersen erwähnt einen Fall aus seiner Beobachtung, bei welchem nach Abgang von Harnkrystallen ein grosser Stein im Nierenbecken vermuthet wurde und wo merkwürdiger Weise wiederholte Hämaturien sich einstellten ausschliesslich in der Ruhelage und nicht bei Bewegung.

Greene erinnert sich eines interessanten Falles von frequenter Hämaturie bei einem Manne, der in Folge derselben an 40 Pfund Gewicht

verlor. Es wurde ein Stein der linken Niere diagnosticirt, jedoch bei der Nephrotomie keiner gefunden. Man hatte eine maligne Schleimhautdegeneration des Nierenbeckens im Verdachte und empfahl die Exstirpation der linken Niere. Inzwischen ergab sich aus der Krankengeschichte, dass der Pat. früher an Syphilis litt und so wurde eine gründliche Einreibungscur eingeleitet, welche die Blutungen endgiltig zum Stillstand brachte. Es handelte sich demnach um ein Gumma im Zerfalle begriffen. Redner glaubt daraufhin der Syphilis als ätiologisches Moment für Hämaturien einen berechtigten Platz einräumen zu dürfen.

Otis sagt, dass die reichliche Blutzufuhr zu dem Harntracte es zur Genüge erklärt, wieso die Congestion der Schleimhaut namentlich in der Ruhelage zu reichlicher Blutung führen kann.

Chetwood bemerkt in Erwiderung zu Pedersen, dass es sich bei seinem Falle wahrscheinlich um Abgang von oxalsauren Kalk gehandelt haben müsste und dass active Leibesbewegung die Bildung derselben hemmte, dagegen Ruhe sie förderte und somit auch die consecutive Hämaturie.

Jones, S. S. Ueber hypodermatische Quecksilber-Behandlung bei Syphilis.

Für jene Fälle von Syphilis, bei welchen die Function lebenswichtiger Organe gefährdet ist oder bei bösartig aussehenden Geschwüren der Krankheit, des Besonderen an der Zunge; oder wenn andere Methoden im Stiche lassen und die Zeit werthvoll ist, empfiehlt Jones die hypodermatische Behandlungsweise aufs Dringendste. Für die passendste Stelle einer Einspritzung hält Redner die musculöse Rückenhaut. Der Bequemlichkeit halber liess er sich Tabletten herstellen, welche Sublimat und Natr. chlorid. aa 0·015 und auch Cocain 0·004 enthalten.

Allen sagt, dass er bisher den Sublimateinspritzungen kein Cocain einverleibt hat, weil er gezweifelt hatte, dass dasselbe den eventuellen Schmerz lindern dürfte; doch gibt er eine solche Möglichkeit zu. Redner betont die Wichtigkeit und den Vorzug der Einspritzung in das Muskelgewebe, wie auch äusserst reinlicher Handhabung des Vorganges zur Vermeidung von secundärer Abscessbildung. Redner spricht sich entschieden gegen Calomelinjectionen aus.

Lapowski glaubt nicht, dass der Zusatz von Coccain oder Morphin den Schmerz lindern, zumal derselbe oft lange anhaltend ist. Aus zwei Gründen ist er ein Gegner hypodermatischer Behandlung. Erstens wegen der möglichen Gefahr einer Embolie, zweitens wegen hämorrhagischer Syphilis, bei welcher er keine Einspritzung anwenden würde.

Klotz bemerkt, dass die löslichen Injectionsmittel, richtig gehandhabt, mit keinerlei Gefahr verbunden sind; dass dieselben von einer geringen Schmerzhaftigkeit verschiedentlich gefolgt sind und dass sie sich eher für die Frühperiode der Syphilisbehandlung eignen. Die grösste Einwendung gegen dieselben besteht in der nothwendigen Häufigkeit der Einspritzungen. Bezüglich der unlöslichen Mittel gibt er häufigere Salivation, besonders nach Calomelinjectionen zu; ebenso auch die

leichtere Embolie von Lungengefässen, welche jedoch in allen seinen Fällen gefahrlos vorüberging. Die häufigere Abscessbildung bezieht Redner auf das Eindringen der Flüssigkeit in das subcutane Zellgewebe.

Mason sagt, er benütze eine Mixtur von 15 Tropfen von Massa Hydrargyri mit 4·00 Aqua und gebe davon eine volle Pravaz'sche Spritze.

Chetwood empfiehlt das von Keyes gepriesene Hydr. salicylic. in flüssigem Benzoinol gelöst. Dasselbe soll weder Schmerzen verursachen noch Abscesse oder Embolie begünstigen.

A. B. Berk (New-York).

Aus dem Journal of cutaneous and genito-urinary diseases.

Geschlechts-Krankheiten.

(Redigirt von Prof. **Neisser** und Dr. **Schäffer** in Breslau.)

Geschlechtskrankheiten. Allgemeines.

Horwitz, O., Philadelphia. Vereinfachung der Technik des Perinealschnittes. Beschreibung neuer Instrumente und Berichte über 116 Fälle. (Journal of cutaneous and Genito-urinary Diseases. August 1898.)

Horwitz befasst sich eingehend mit der Operationstechnik sowohl jener Fälle von Strictur der Pars membranacea, bei welchen eine filiforme Bougie noch entrirt, als auch derer, wo ohne Wegführer ein Instrument in die Blase nicht eingeführt werden kann. — Das Resultat eines Eingriffes hängt wesentlich ab von dem Zustande der Blase und Nieren, welche häufig pathologische Mitbetheiligung darbieten; wie auch von der gründlichen Vorbereitung zur Operation. Eventuelle Nierenerkrankung sucht Verf. vorerst durch zweckmässige Lebensweise, Diät und Therapie zu heilen. Bei Vorhandensein von Cystitis empfiehlt Verf. Urotropin 1 bis $1^1/_2$ Grm. pro die und mehr Trinkwasser einige Tage vor der Operation. Sodann gibt Verf. eine ausführliche und klare Schilderung des Operationsvorganges, der geeigneten und von ihm theilweise modificirten Instrumente. Bei dringender Indication eines Eingriffes, wie Urinextravasation und eventueller Nierenerkrankung zieht Verf. die Cystotomia suprapubica vor, um sowohl die Operationsdauer abzukürzen, wie auch den Schock zu verhüten. — Der Wundbehandlung widmet Verf. sorgfältige Aufmerksamkeit. Von seinen 116 Operationsfällen starben 2 an Uraemie, 1 an Nierenabscess, 1 an Sepsis und 1 an Harnverhaltung. Bei 21 Fällen war Urinextravasation, bei 13 mehrere Fistelgänge vorhanden. Bei 36 der Fälle war die Strictur nicht durchgängig. Von den 116 Fällen boten 28 Complicationen irgend einer Art nach der Operation dar.

A. B. Berk (New-York).

Klotz, H. G., New-York. Die praktische Verwendung des Endoskops. (Journ. of cutaneous and Genito-urinary diseases. Juli 1898.)

Klotz beklagt die Vernachlässigung der methodischen Urethroskopie und erwähnt mehrere Gründe, welche dies verschulden. Verf. betrachtet die Methode nichtsdestoweniger vielfach nützlich, abgesehen davon, welche Form der Beleuchtung oder der Instrumente in Anwendung gebracht worden sind, zumal es hauptsächlich auf die gründliche Beurtheilung der gesehenen pathologischen Veränderungen ankommt. Verf. bespricht sodann die verschiedenen gebräuchlichen Beleuchtungsapparate, von denen keines fehlerfrei sei. — Er zieht ceteris paribus, das möglichst einfachste Instrument vor, zumal es billig und selten einer Reparatur bedarf. Hinsichtlich des praktischen Werthes der Urethroskopie äussert sich Verf. sehr eingehend und betrachtet als das wahre Feld derselben die Urethritis chronica; da nur ausnahmsweise (Schanker, Geschwür) bei acutentzündlichen Zuständen ein derartiges Hilfsmittel zugezogen wird. Verf. empfiehlt Tuben grössten Kalibers sowohl für diagnostische, als auch therapeutische Zwecke. Er schildert dann ausführlich, wie man auf diese Weise die Gegenwart oder das Fehlen pathologischer Zustände feststellen kann; wie sich der Sitz, Charakter der krankhaften Veränderungen genau beurtheilen lassen. Er weist ferner darauf hin, dass die Veränderungen der Trichterfiguren; Farbe, Glätte, Blutfüllung, Resistenz der Epitheldecke; Zustand der Schleimdrüsen, namentlich der Morgagni'schen Lacunen; Schleimproduction etc. ein genaues Bild des pathologischen Zustandes entwerfen. In der Regel begegnet man keinem einheitlichen Typus der Oberländer'schen Classificationen chronischer Entzündungen, sondern einer Combination verschiedener Typen an derselben Urethra. Es sind dies die Producte der Bindegewebs-Zellproliferation; der subepithelialen submucösen Gewebsinfiltration; der Umwandlung der letzteren in fibröses Bindegewebe, mit Tendenz zur Schrumpfung, Verhärtung. — Die Endoskopie gestattet demnach zu jeder Zeit genau den Grad, Ausbreitung der Entzündung, wie auch die passende Behandlung an Ort und Stelle zu bestimmen. Die lange Erfahrung des Verf. veranlasst ihn zur Behauptung, dass die Pars anterior urethra, insbesondere die Lacunae Morgagni den häufigsten Sitz pathologischer Affectionen liefern. Das Endoskop bewährt sich in praktischer Hinsicht 1. zur Localisation der Krankheitsherde, zur Bestimmung des Charakters derselben, zur Wahl des passenden Mittels; 2. zur Anwendung der Mittel in wirksamer Stärke unter Führung des Auges; 3. zur Controlirung der eingeleiteten oder jeder anderen Behandlungsmethode. — Verf. schreibt der endoskopischen Behandlung keine Wunderwirkung zu, sondern nur jene berechtigte Stellung in der Urethroterapie, welche sie auf Grund einzelner Vortheile in speciellen Fällen verdient. A. B. Berk (New-York).

Mapes, C. C. Shall Patients be informed that they have Cancer or Syphilis. New-York, Med. Journ. LXVIII, p. 560, 15. October 1998.

Mapes glaubt, dass der Arzt jeden Patienten, der mit Syphilis inficirt worden ist, von der Natur der Erkrankung unterrichten solle, ohne Rücksicht auf etwaige Störungen von Familienverhältnissen. Weiter-

hin modificirt er jedoch seinen Standpunkt dahin, dass der Patient auf die Gefahren der Ansteckung aufmerksam gemacht werde, solange er an activer, übertragbarer Syphilis leide. M. befürwortet endlich die Ausdehnung der für andere ansteckende Krankheiten bestehenden gesetzlichen Vorschriften auf Syphilis und Gonorrhoe. H. G. Klotz (New-York).

Finger. Der Gonococcus und die öffentliche Prophylaxis der Gonorrhoe. Eine Studie. (Wiener klin. Wochenschrift, 1897, Nr. 3.)

Die Erkenntniss des Gonococcus hat namentlich die klinische Lehre von der weiblichen Blenorrhoe von Grund aus verändert und ist für eine zweckdienliche Socialhygiene von principieller Bedeutung geworden. Der Gonococcenbefund bei der Untersuchung von Prostituirten lässt uns Genitalcatarrhe, welche scheinbar die Symptome der Gonorrhoe darbieten, von echt gonorrhoischen, welche scheinbar symptomlos verlaufen, oder gar gegen die Annahme einer Gonococcusinfection zu sprechen scheinen, streng von einander sondern.

Demzufolge erklärt Finger die gegenwärtig noch immer von Polizei- und Spitalsärzten geübte Prostituirtenuntersuchung nach ausschliesslich klinischen Gesichtspunkten einerseits für unzulänglich und werthlos (in prophylaktischer Hinsicht), andererseits für ein grosses Unrecht (nach der ökonomisch-finanziellen Seite).

Ernst Liebitzky (Prag).

Frank, R. W. Zur Prophylaxe des Trippers. Allg. Med. Chir. Ztg., Mai 1899.

Frank betont die Wichtigkeit der Prophylaxe des Trippers, gestützt auf die in letzter Zeit erschienenen Statistiken über die Sterilität in der Ehe. Er empfiehlt die Vornahme von Ausspülungen des Genitaltractes mit Protargollösungen vor der Cohabitation, ferner die vorherige Untersuchung des Mannes. Vor allem weist er auf die sichere Wirkung der Einträufelung weniger Tropfen einer 20%igen Protargol-Glycerinlösung, nach dem Coitus hin. Eine Anzahl exact durchgeführter Impfungen und Controlversuche beweisen stringent die gute Wirkung der Methode, die vor der Blokusewski'schen 2%igen Arg. Nitr.-Lösung den Vorzug der Reizlosigkeit hat. Stein (Görlitz).

Blokusewksi. Zur Austilgung der Gonorrhoe. Allg. Med. Chir. Ztg., 100, 101, 1898.

Blokusewski kommt bei Besprechung der Massnahmen behufs Austilgung der Gonorrhoe zur Aufstellung folgender Leitsätze:

1. Die Reglementirung der Prostitution und alle mit ihr verbundenen Massnahmen der Gesundheitspolizei sind auf gesetzliche Grundlage zu stellen.

2. Bei neuen gesetzlichen Bestimmungen ist besonders die ärztliche Anzeigepflicht der unentgeltlich an venerischen Karnkheiten zu behandelnden Personen in Betracht zu ziehen; ferner sind die Bestimmungen

einzelner Gesetze aufzuheben, welche die Ermittlung und Heilung venerischer Krankheiten erschweren.

3. Zum Schutze gegen die Gonorrhoe ist die allgem. Einführung prophylactischer Einträufelungen in die männliche Harnröhre zu erstreben. Wenn dieselben bei der Prostitution eingeführt werden, genügen die Vorschläge Blaschko's bezw. der Untersuchung und Behandlung der Gon. der Prostitution. Die dadurch ersparten Kosten sind für die Bekämpfung der Syphilis zu verwenden. Stein (Görlitz).

Unna. Die flache Abtragung des weichen Geschwüres als Behandlungsmethode. Monatsheft für prakt. Dermatologie, Bd. XXVI.

Die Streptobacillen nehmen eine oberflächliche Lage im Gewebe ein und dringen nur selten weiter als 1 Mm. in die Tiefe. Daher ist die flache Abtragung des Ulcus molle nach Unna die ideale Behandlung. Die Abtragung geschieht unter Chloräthylvereisung. Die Schnittfläche wird mit dem Höllensteinstift überfahren und mit Jodoform verbunden. Multiplicität der Geschwüre bildet keine Contraindication.

Ludwig Waelsch (Prag).

Preuss, J. F. Die männlichen Genitalien und ihre Krankheiten in Bibel und Talmud. Wr. med. Wochenschr., Nr. 12—17, 1898.

Preuss, ein Berliner praktischer Arzt, gibt in den vorliegenden Aufsätzen eine höchst verdienstvolle und reichhaltige historische Skizze der im Talmud und in der Bibel niedergelegten Anschauungen beziehungsweise Gesetzesvorschriften über pathologische Veränderungen in der Sphäre der männlichen Genitalien und zwar dies mit besonderer Berücksichtigung der talmudischen Discussionen über Ehegesetze.

Ullmann (Wien-Baden).

Protopopow, S. Bericht über die Frauenabtheilung für Haut- und venerische Krankheiten an dem Gouvernements-Landschaftsspital zu Kasan für die Zeit vom 1./13. September 1896 bis zum 1./13. September 1897. Kasan 1897. Russisch.

Auf der genannten Abtheilung behandelte Protopopow im Ganzen 573 Patientinnen, unter denen 20 Kinder zu verzeichnen sind. Unter den Patientinnen sind 357 registrirte Prostituirte zu verzeichnen und 196 „nicht registrirte Prostituirte". Das Alter sämmtlicher Patientinnen schwankt zwischen 10 Tagen und 67 Jahren. Am meisten ist jedoch befallen das Alter von 15—29 Jahren. Die „nichtregistrirten" Prostituirten gehören zu den verschiedensten Professionen. Im Ganzen waren mit Syphilis behaftet 262 Patientinnen und 219 mit venerischen Krankheiten. Der Rest kommt auf Hautkrankheiten und verschiedene Complicationen von Seiten innerer Organe. — Unter den mit Syphilis behafteten sind 10 mit extragenitaler Infection zu verzeichnen. Soviel über die stationären Patientinnen.

Die Ambulanz zählte im Ganzen 1949 Fälle, und zwar mit Syphilis behaftete 554, mit venerischen Krankheiten 141, Hautkrankheiten 959 und 262 verschiedene andere Krankheiten.

Unter den Syphilitischen waren 42 Fälle mit extragenitaler Infection, und zwar im Alter

bis 2 Jahre 5,
von 2—5 „ 16,
„ 6—12 „ 13,
„ 16—40 „ 8.

Aus dem Berichte ist auch zu entnehmen, dass die Methoden der Behandlung auf der stationären Abtheilung sowie in der Ambulanz auf der Höhe der Anforderungen der medicinischen Wissenschaft sich befinden.

A. Grünfeld (Rostow am Don).

Health of the troops in India. The Brit. Med. Journal, 27. März 1897.

Am 20. März 1897 erschien der Bericht der „Commission für die Untersuchung des häufigen Auftretens von Krankheiten unter den britischen Truppen in Indien“ und das Brit. Med. Journal vom 27. März gibt einen Auszug aus diesem Berichte. Diesem zu Folge hat sich der allgemeine Gesundheitszustand der Truppen in Indien beständig gebessert; mit Ausnahme der venerischen Krankheiten haben sich alle anderen vermindert. Diese allein haben nicht nur nicht abgenommen, sondern sich so vermehrt, dass es schreckenerregend ist. Im Jahre 1895 lagen durchschnittlich 45 Mann von 1000 oder 3200 von einer Streitkraft von 71 031 britischen Soldaten in Indien beständig krank im Hospital. Viele Fälle sind zudem ausserhalb des Hospitales behandelt worden und erscheinen deshalb gar nicht in den Berichten. Weiter sind eine grosse Zahl von Leuten nominell geheilt, aber doch nur im Stande Friedensdienst zu thun; sie würden bei wirklichem Kriegsdienste sofort zusammenbrechen. Unter 5822 zum Felddienst bei der Chitral Entsatzmannschaft ausgesuchten Leute mussten 462 oder beinahe 8% wegen dieser Krankheit zurückgewiesen werden; 279 weitere oder noch 4½% mussten aus demselben Grunde aus den Feldhospitälern zur Operationsbasis übergeführt werden. In der grossen Mehrzahl der Fälle hatten sich die Leute die Krankheit zugezogen, ehe sie die Grenze überschritten. Legt man einer Berechnung obige Zahlen zu Grunde, so würden von den 71.031 Mann 8880 felddienstunfähig sein. Ein Vergleich mit fremden Armeen (für die letzten 3 Jahre) ergibt für Deutschland 27·3‰ venerische Erkrankungen, für Russland 43, Frankreich 43·8, Grossbritannien-Mutterland 203·7, Indien 438. Diese Zunahme unter den Truppen in Indien bildet eine wachsende Gefahr für die Gesundheit der gesammten Bevölkerung, da doch jährlich wieder viele Tausende Soldaten unter die Civilbevölkerung zurückkehren. Und dieser beklagenswerthe Zustand der Dinge ist nicht etwa wachsender Immoralität der Armee zuzuschreiben, im Gegentheil: Trunksucht und Verbrechen haben sehr abgenommen. — Als Massregeln zur Abwehr weiterer Zunahme der Krankheit schlägt die Commission vor, dass die Militärbehörden das Recht haben sollen, „Frauen aus den Lagerplätzen auszuweisen, die, obwohl erkrankt, sich weigern, im Hospital sich behandeln zu lassen“. Auch sollten die commandirenden Officiere

die Befugniss haben, Frauen zu verhindern nach Einbruch der Dunkelheit sich den Linien zu nähern, und auch die weiteren Orte, an denen sich Soldaten inficirt haben, abzusperren. Schliesslich müssen ähnliche Massregeln, wie man sie zur Beschränkung der Ausbreitung anderer infectiöser Krankheiten anwendet, auch bei dieser Infectionskrankheit angenommen werden: Dieselben Vorschriften, die für erkrankte Frauen nöthig sind, um sie an der Ausbreitung der Contagion zu verhindern, muss man unter denselben Umständen auch auf die Soldaten anwenden. Es müssen also Officiere, die Stationen, Regimenter oder Corps befehligen, auf die Empfehlung von Sanitätsofficieren hin die unbeschränkte Vollmacherhalten, die ärztliche Untersuchung der Soldaten zur Entdeckung venerischer Krankheiten anzuordnen. Die Commission empfiehlt endlich, dass ein Soldat, der an venerischer Krankheit gelitten hat, ein ganzes Jahr lang (von der Infection an) der ärztlichen Untersuchung unterstehen soll. Alfred Sternthal (Braunschweig).

Army medical departement report for the year 1895. The Lancet, 30. Jan. und 13. Febr. 1897. The Brit. Med. Journal, 23 Januar 1897.

Aus dem Medicinalbericht über das britische Heer vom Jahre 1895 sei hervorgehoben, dass venerische Erkrankungen — alle Formen zusammengenommen — 32.116 Aufnahmen nöthig machten, was einem Verhältniss von 536·9‰ entspricht. Dies überragt das vorangegangene Jahr um 25·2‰ und erhebt sich über den Durchschnitt um 127·6‰. Das Verhältniss für die beständig Kranken war 46·31‰, was bedeutet, dass 3164·84 Mann in Folge dieser Erkrankungen dienstunfähig waren. Diese Zahl überragt die für 1894 um 3·17‰ und den Durchschnitt um 14·29‰. — Nimmt man die Garnisonen von Grossbritannien allein, so zeigt sich bei diesen eine Abnahme gegen frühere Jahre. Das Verhältniss für Aufnahmen war 173·8‰, während 15·28‰ beständig dienstunfähig waren. Die Canalinseln wiesen hier die höchsten Zahlen auf — 230·1‰, während Cork den geringsten Zugang hatte.

Alfred Sternthal (Braunschweig).

The Health of the British Army in India. The Lancet, 27. März 1897.

Die Lancet widmet der Zunahme der venerischen Erkrankungen in der britischen Armee in Indien einen besonderen Leitartikel. Im Jahre 1895 haben die venerischen Erkrankungen die britischen Truppen in Indien in noch nie dagewesenem Masse heimgesucht. Die Anzahl der syphilitischen Erkrankungen war eine unverhältnissmässig grosse, und die Virulenz der Erkrankung ist immer schwerer geworden. Von der ungeheueren Anzahl von 522 Fällen venerischer Erkrankung auf 1000 Mann, gehörten der Syphilis nahezu die Hälfte, nämlich 259‰, an. Diese Zahl ist vielmal grösser als die höchste je von einer Armee des Festlandes berichtete, mochte sie nun daheim oder im Auslande sein. Die venerischen Erkrankungen verursachten direct mehr

als $^1/_3$ des ganzen Krankenbestandes; 15 Todesfälle in Indien; 348 Invalidisirungen, die in 130 Fällen zur völligen Entlassung aus dem Dienste führten; die beständige und völlige Dienstunfähigkeit von 3200 Mann bei einer Gesammtstreitkraft von 71.000 Mann; und in ungeheurer Menge theilweise Dienstunfähigkeit. Indirect verursachten sie eine Menge Krankheiten und Invalidisirungen, die unter andere Krankheiten rubricirt sind. Die militärische Kraft des Heeres war ernstlich geschwächt, und das wachsende Vorherrschen und die wachsende Schwere einer contagiösen und vererbbaren Krankheit unter 71.000 Mann, von denen viele Tausende jährlich heimkehren, um sich unter die Civilbevölkerung zu mischen, bildet eine wachsende Gefahr für die Gesundheit der Gesammtbevölkerung. Die Lancet beschwört die zuständigen Behörden, vor allem auch das Parlament, nicht länger die Hände in frommer Ergebung zu falten und mit den Achseln zu zucken, man solle vielmehr die Syphilis in Indien wie andere contagiöse Erkrankungen bekämpfen. Vor allem sollten die Parlamentsmitglieder mit dem Muthe ihrer Meinung erklären, dass die Resolution des Unterhauses, soweit Indien in Betracht käme, aufgehoben werden müsste. (Gemeint ist die Resolution, welche die Aufhebung der Ueberwachung der Prostitution etc. anordnete. Ref.)

Alfred Sternthal (Braunschweig).

Statistical report of the health of the navy for the year 1895. The Lancet, 6. Februar 1897 und The Brit. Med. Journal, 13. März 1897.

Der Gesundheitsbericht für die englische Flotte aus dem Jahre 1895 gibt an, dass im Jahre 1895 10.292 Fälle venerischer Erkrankungen vorkamen: Davon waren 3296 primäre, 1651 secundäre Syphilis. Wegen dieser Erkrankungen wurden 173 invalide und 5 starben. Mehr als 5000 Fälle kamen in den heimischen Stationen vor. Interessant sind hier die Berichte aus einzelnen Stationen: Die beiden hauptsächlichen Seehospitäler sind Haslar und Plymouth. In Haslar wurden 1895 auf der inneren Abtheilung 2561, auf der chirurgischen 4124 Fälle, insgesammt 6285 behandelt; venerische aber 2219 oder etwas mehr als alle an inneren Erkrankungen leidenden Fälle zusammen, nahezu ein Drittel aller Kranken und die Hälfte der chirurgisch Kranken. Diese 2219 Fälle setzen sich zusammen aus 652 primärer Syphilis, 373 secundärer und 1194 Gonorrhoe und deren Folgen. In Plymouth betrug die Zahl der innerlich Kranken 1436, die der chirurgisch Kranken 2695, zusammen 4131. Venerische aber gab es 1517, und zwar litten an primärer Syphilis 510, an secundärer 283 und an Gonorrhoe und deren Folgen 720. Vergleicht man die Jahre 1894 und 1895, so ergibt sich in Haslar für 1895 eine Abnahme an primärer, eine Zunahme an secundärer Syphilis und Gonorrhoe; in Plymouth nehmen alle 3 Erkrankungsgruppen ab.

Alfred Sternthal (Braunschweig).

Blazy, Pierre. Psychopathie sexuelle guérie à la suite d'inspections sous-cutanées de suc orchitique. (La médecine moderne.) VIII. Jahrg., Nr. 91, November 1897.

Pierre Blazy berichtet über einen Fall von Psychopathia sexualis, der durch subcutane Einspritzungen von Hodensaft geheilt wurde. Es handelte sich um einen erblich belasteten Patienten, der seit seiner Jugend stark masturbirte und den normalen Coitus selbst bei seiner von ihm geliebten Frau nicht ausführen konnte. Neben den Einspritzungen wurde der Pat. noch mit Dilatation der Harnröhre, deren Mündung sehr eng war, und mit Elektrisirung der Hoden behandelt. Nach der dritten Einspritzung sollen seine Geschlechtsfunctionen normale geworden und geblieben sein. Victor Klingmüller (Breslau).

Ehrmann, O. Universalsterilisator mit besonderer Vorrichtung für Dampfsterilisation elastischer Katheter. Dtsch. Med. Woch. 1898. Therap. Beil. 8.

In einer der üblichen Kastensterilisatoren hat Ehrmann die sehr einfache Vorrichtung für Dampfdurchströmung mehrerer elastischer Katheter, Schläuche etc. jederseits eingesetzt, so dass nur ein Apparat für alle Desinfectionszwecke des Arztes nöthig ist. Die Specialvorrichtung für Katheter stört, unbenützt, keineswegs und lässt sich auch in bereits vorhandenen älteren Sterilisationskästen anbringen. Die elastischen Instrumente liegen wie sonst auf einem Siebeinsatz oberhalb der Wasserfläche. Nur werden sie auf kleine Dampfröhrchen (ähnlich denen an Inhalationsapparaten) aufgesteckt, von denen auf beiden Schmalseiten des Kastens auf eingelötheten Wasserkästchen mehrere sitzen. Die Wasserkästchen werden von aussen durch zwei Füllröhren mit Wasser versehen. Der in dem hermetisch verschlossenen Kästchen entwickelte Dampf muss den Weg durch das Katheterlumen nehmen, tritt durch das Auge heraus und mischt sich dem Dampf des Hauptraumes bei, der die Instrumente aussen umströmt. Max Joseph (Berlin).

Fournier. Des applications de l'europhène dans les maladies cutanées et vénériennes. Journal des mal. cut. et syph. 1897, pag. 203.

In einem nichts Neues bringenden Artikel bespricht Fournier die Vorzüge des Europhens in der dermatologischen und venerischen Praxis.

Paul Neisser (Beuthen O. S.).

Laruelle. L'impuissance sexuelle et son traitement. Gazette hebdom. de méd. et de chirurgie. XLIV, Nr. 102, 1224. 23./XII. 1897. Société médico-chirurgicale du Brubant. 26./X. 1897.

Laruelle unterscheidet 3 Arten der Impotenz: erstens solche, die in Folge von anatomischen Defecten oder Läsionen besteht, wobei die Ejaculation bestehen kann, während Erection und Coitus unmöglich sind. Die zweite Art umfasst die psychische Impotenz, die sich bei Enthaltsamen, Onanisten und alten Gonorrhoikern findet, und sich zumeist durch zu frühzeitige Ejaculation documentirt. Endlich kann es sich auch um eine wirkliche Paralyse der nervi erigentes handeln.

Während bei der ersten Art der Impotenz medicamentöse und chirurgische Massnahmen von selbst gegeben sind, kann man bei der zweiten versuchen, durch Allgemeinbehandlung den Zustand zu bessern. Ferner kann man local Sonden, Kühl- oder Wärmsonden, Uebergiessungen, Rectalsonden, Ichthyol und Tanninsuppositorien, Permanganatspülungen und Argentuminstillationen anwenden.

Gegen die dritte Form, die geringe Aussicht bietet, kann man mit hydrotherapeutischen Methoden und Elektrotherapie vorgehen.

Bruno Löwenheim (Liegnitz).

Neumann, J. Ueber die Impotentia virilis. Klin. Vorlesung abgedruckt in der Wiener med. Wochenschrift Nr. 28—32, 1897.

Neumann bringt hier eine ausführliche Zusammenstellung und Erörterung der speciellen Pathologie und Therapie der männlichen Impotenz in Form klinischer Vorlesungen. Karl Ullmann (Wien).

Noguès. Des urétrites non gonococciques. Assoc. française d'urologie. La médicine moderne 1897, pag. 697.

Fournier hat als erster auf die Thatsache hingewiesen, dass es neben den gonorrhoischen Urethriten auch nicht gonorrhoische mit denselben klinischen Erscheinungen gebe, die Specifität der Gonococcen wird dadurch in keiner Weise entkräftet. Die Unterscheidung ist nur auf Grund der bakteriologischen Untersuchung möglich mit Zuhilfenahme der Methode der provokatorischen Reizung der Urethralschleimhaut durch Diätfehler, Spülungen u. dgl. In zweifelhaften Fällen gibt die Cultur auf gewöhnlichen und eigens für Gonococcen präparirten Nährböden Aufschluss. „Pseudogonococcen", welche ihrer Morphologie und ihrem Tinctionsverhalten nach den Gonococcen ähnlich sein, aber nur nicht die pathogenen Eigenschaften derselben besitzen sollen, gibt es in Wirklichkeit nicht, soviel auch von manchen Seiten die Existenz derselben behauptet wird; im allgemeinen entscheidet darüber die Gram'sche Entfärbungsmethode, welche allerdings besonders geübt sein will, indem auch die Gonococcen einen geringen Widerstand der Entfärbung entgegensetzen.

Die Gegenwart der Gonococcen schliesst nicht genügend die anderen Mikroorganismen aus, wenn auch in Wirklichkeit die Mischinfectionen eine sehr geringe Rolle spielen.

Urétrites microbiennes sind solche, bei denen mikroskopisch keine Gonococcen, wohl aber irgendwelche andere Mikroben nachzuweisen sind. In der männlichen Urethra sind normaler Weise eine ganze Anzahl Mikrobenarten nachzuweisen, sie sind aber nicht von Bedeutung, weil die männliche Urethra äusserst widerstandsfähig gegenüber diesen Keimen sich erweist. Eine primäre Urethritis würde entstehen, wenn durch irgendwelche Schädlichkeiten diese normale Widerstandskraft schwindet, z. B. bei Schleimhautdrucknecrosen bei Typhus, bei Schädigungen durch Dauerkatheter, reizende Injectionen u. dgl. Dann sind die normalen Urethralbewohner wohl ätiologisch verantwortlich zu machen für das Entstehen eines Urethralcatarrhs. Fälle dieser Art sind vielfach beschrieben und auch der Verfasser fügt einen sicheren hinzu.

Secundäre Urethritiden nicht gonorrhoischen Ursprungs sind die, wo auf irgend eine Weise Entzündungserreger in die Urethra eingebracht werden; diese Fälle sind ebenso häufig, wie die primären selten sind. Sie können durch Verbandstücke, Spritzen und auch bei Gelegenheit eines Coitus mit einem nicht gonorrhoischen Weibe eingebracht werden; es ist das dann eine echte Infection. Meist bleiben diese Urethriten auf die Anterior beschränkt, ja muthmasslich sogar in 50% aller Fälle auf die pars navicularis. Man hat bakteriologisch als Erreger solcher Secundärinfectionen alle möglichen Keime nachgewiesen, vom Bacterium coli commune bis zum Streptococcus pyogenes.

Urétritès non microbiennes: Dieses Capitel ist ein sehr schwieriges, da man in den meist beschriebenen Fällen hierher alle Urethritiden rechnete, wo man den Zusammenhang mit einer genitalen Infection ausschliessen zu müssen glaubte, Urethriten nach Diätfehlern, prolongirten Fractionen, Masturbationen, Radfahren u. dgl. In den Fällen, wo hiebei eine mikroskopische Untersuchung eingeleitet wurde, ergab sich meist die Anwesenheit echter Gonococcen. Für die Annahme einer einfachen rheumatischen Urethritis liegen keine genügenden Beweise vor. Anders ist es mit dem Herpes progenitalis. Le Fur fand bei einer Urethritis, welche bei einem Herpesausbruch auf der Glans auftrat, in der Fossa navicularis weissliche Herpesbläschen. Die Fürbringer'sche Urethrorrhöa ex libidine ist ein physiologischer Zustand, bedingt durch Hypersecretion der Cowper'schen und Littre'schen Drüsen, hat auch nichts mit Guyon's Prostatorrhoe zu thun. So ist in der That der Annahme einer primären „aseptischen" Urethritis nur wenig Bedeutung beizumessen, und ihre grösste Rolle spielt sie in dem Gedankenkreis der Patienten.

Die secundären mikrobenfreien Ausflüsse sind tägliche Erscheinungen und Tortur der Aerzte und Kranken. Sie entstehen nach einer gonorrhoischen Infection, wenn die irritirende Behandlung mit den scharfen Medicamenten zu lange fortgesetzt wird und wenn sich der Patient allzufrüh diätetische und sexuelle Excesse zu Schulden kommen lässt; auch nicht unmittelbar mit der Urethra in Zusammenhang stehende infectiöse Herde genügen durch ihre Toxinproduction, einen entzündlichen Zustand der Harnröhre zu unterhalten. (Bacteriurie Schifka.)

Von wesentlicherer Bedeutung sind aber die wirklichen anatomischen Läsionen der Urethra, die Stricturen und ihre Initialstadien, die Wandinfiltrate jeglicher Art.

Wie verhält es sich mit der Contagiosität bei den „aseptischen" Urethritiden?

Eine Epididymitis und Orchitis kann vielleicht noch entstehen, wahrscheinlich aber spielen dabei zukommende secundäre Infectionen eine grössere Rolle; wenn aseptische Urethriten nach Rheumatismen beschrieben sind, so handelt es sich wohl meistens um eine Verwechslung von Ursache und Wirkung, indessen ist es immer denkbar, da man ja auch nach schweren Infectionskrankheiten Urethritiden beschrieben hat.

Was die Frage der Heiratserlaubnis anlangt, so ist sie in jedem Falle auch bei den mikrobenhaltigen Urethritiden zu versagen, sie können der Frau immerhin Gefahren bringen, wenn man dieselben genauer zu verfolgen auch noch nicht im Stande ist. Einfache Filamente mit vereinzelten Eiterkörperchen, etwas schwach seröses getrübtes Exsudat bilden dagegen kein Hinderniss.

Therapeutisch empfiehlt der Verf. bei den mikrobenhaltigen Urethritiden Spülungen mit Sublimat 1 : 10—20.000, Complicationen von Seiten der Prostata und Blase müssen zuvor energisch behandelt werden mit Massage bezw. Blasenspülungen. Für nicht mikrobenhaltige Urethritiden genügen Spülungen der anterior und immer auch der posterior mit einem der zahlreichen Adstringentien, vor allem Argent. nitric. und der Zinksalze. Für anatomische Läsionen sind die Dilatationen eventuell mit nachfolgenden Spülungen besonders mit Salicylsäure $^1/_2$—$1\,^0/_{00}$ zu empfehlen. Von inneren Mitteln sieht man wohl nie Erfolge. Für localisirte Herde ist die endoskopische Behandlung indicirt.

In der Discussion wendet sich Reymond gegen ein allzu rigoroses Vorgehen bei der Ertheilung des Heiratsconsenses in Fällen blosser bakterieller Urethriten, die Gefahren für die Frauen sind wohl überschätzt.

Guiard hält die Mischinfectionen bei Gonorrhoe für recht häufig, bei mikrobenhaltigen Urethriten ist Sublimat nicht das Universalmittel, Arg. nitric. weist in verzweifelten Fällen gleich gute Resultate auf. Den Bakterien der Frauengenitalien räumt er eine grössere Bedeutung bei der Entstehung von Infectionen ein als denen der männlichen Urethra.

Louis Geyer (Zwickau).

Posner, C. Ueber Harntrübung. Deutsche Med. Woch. 40, 1897.

Statt der früher empfohlenen Eiterkörperchenzählung als eines bedeutungsvollen Hilfsmittels bei der klinischen Harnuntersuchung wendet Posner jetzt die Transparentbestimmung an. Man kann den Grad der Durchsichtigkeit darnach bestimmen, durch wie dicke Schichten hindurch man bei Tageslicht gewöhnliche Druckschrift noch erkennen kann. Man stellt dazu bei gutem Tageslicht ein gewöhnliches Becherglas (mit möglichst planer Oberfläche) auf ein mit starker Schrift bedrucktes Papier und füllt nun langsam Urin auf, bis die Schrift verschwunden ist. Die Höhe der Schicht, in Centimetern gemessen, bedeutet den Grad der Transparenz.

Max Joseph (Berlin).

Ritter, Siegfried. Zur Kenntnis des Residualharns. Inaug.-Diss. Würzburg 1896.

Im Allgemeinen nahm man bisher fast widerspruchlos an, dass die normale Blase ihren Inhalt vollständig entleere. Nun sind in der Literatur zwar eine grosse Anzahl von Einzelbeobachtungen über Residualharne vorhanden; es hat aber bisher an systematischen Untersuchungen an einer grösseren Anzahl von Menschen gefehlt, um die Grenzen dessen festzusetzen, was als pathologischer Residualharn aufzufassen ist und die Bedingungen zu eruiren, von denen das Auftreten des Residualharns ab-

hängig ist, bei normalen Menschen sowohl als in bisher nicht auf Residualharne beobachteten Krankheitszuständen. Ritter hat nun im Allerheiligen-Hospital zu Breslau 105 Personen auf Residualharn untersucht; bei 89 Personen = 85% fand sich Residualharn und zwar durch bestehende Krankheiten (Gonorrhoe, Strictur, Cystitis, Tabes, Paresis vesicae) erklärlich bei 51 Personen durch frühere Krankheiten (Typhus, Scharlach etc.) erklärlich bei 17 Personen, unerklärlich bei 21 Personen. Demnach entleert also auch der gesunde Mensch seine Blase nicht immer vollkommen, ohne dass irgendwelche klinische Symptome darauf hinweisen, d. h. also geringe Mengen von Residualharn sind nicht als pathologisch anzusehen, sondern fallen noch in die Breite des Normalen.

Ed. Oppenheimer (Strassburg i. E.).

Taylor, R. W. hält einen Vortrag über Fibroide Sclerose der Corpora cavernosa. New-York Academy of Medicine (Febr. 9. 1897.) Journal of cutaneous and Genito-Urinary diseases. April 1897.

Im Anschlusse an einen vorgestellten Fall berichtet Taylor über 6 andere Fälle ähnlichen Charakters. Der 44jährige verheiratete Patient, ohne syphilitische, venerische oder traumatische Vorgeschichte, erfährt bei der Erection eine Biegung des Penis nach unten und ist demnach verhindert, den Coitus auszuüben. Die Verhärtung ist an der unteren Wandung localisirt. Diese Affection, früher irrthümlich als chronische circumscripte Entzündung beschrieben, beruht auf einer schleichend schmerzlos sich entwickelnden knoten- oder plattenförmige Verhärtung in der Hülle der Corpora cavernosa, welche gelegentlich einer Erection oder Druckes Schmerz erzeugen kann. Die Verhärtung ist gewöhnlich scharf begrenzt, zuweilen unregelmässig; oft knorpelhart; nach langer Dauer ganz unelastisch. In der Regel entwickelt sich diese an der Dorsalfläche nahe der Mittellinie, ein- oder beiderseitig, vereinigt oder isolirt in der obersten Schichte, selten tiefgreifend; am häufigsten sattelförmig gestaltet. Obschon Verneuil und Tuffier unter 26 Fällen 15 auf Gicht und 11 auf Diabetes zurückführten, glaubt Redner dennoch, dass der Affection eine traumatische Aetiologie unterliegt. Mikroskopisch erwiesen sich diese harten Gewebe gefässarm, bindegewebsreich, einem Keloid oder dem Narbengewebe ähnlich. Die Prognose dieser bei vorgerücktem Mittelalter begegneten Affection ist unbestimmt, obschon keine spontane Heilung bekannt ist. Die Patienten gewöhnen sich einfach daran und unterlassen geschlechtlichen Verkehr wegen des Hindernisses, welches selbe erzeugt. Therapeutisch lässt sich wenig thun. Syphilitische Infiltrate und Gummen können in den Corpora cavernosa sich etabliren und auf antiluetischer Behandlung vollständig verschwinden oder wenn Zerfall erfolgt, mit nachweisbarem Substanzverluste ausheilen. Fibröse Sclerosis wird durch antiluetische Behandlung nicht alterirt.

Alexander sagt, die classischen Fälle entwickeln sich symmetrisch beiderseits und gewöhnlich bei Leuten mittleren Alters. Bei einem Falle excidirte Redner ein Stück, welches von den Mikroskopikern für Car-

cinoma angesehen wurde, obschon das klinische Bild auf eine benigne Natur schliessen liess.

Gileson frägt, ob Alexander's Fall kein Endothelioma war?

Alexander erwidert, dass derselbe mehr einem Scirrhus ähnelte.

Taylor sagt, dass Alexander's Fall der erste für bösartig gehaltene Fall dieser Affection in der Literatur sei und dass derselbe trotz der malignen Natur, einen relativ gutartigen Verlauf nahm. X.

Gonorrhoe und deren Complicationen.

Ghon, A. und **Schlagenhaufer**, F. Ein weiterer Beitrag zur Biologie des Gonococcus. (Wiener klin. Wochenschr. Nr. 24, 1895.)

Ghon und Schlagenhaufer theilen den im Jahre 1895 von ihnen veröffentlichten Fällen von Endocarditis gonorrhoica einen weiteren Fall mit, welcher in pathologisch-anatomischer und histologisch-bakteriologischer Beziehung vollständig mit den ersten, in Gemeinschaft mit Finger untersuchten übereinstimmt.

Der Fall verdient besondere Beachtung insofern, als bei ihm die Untersuchung ein positives Culturergebniss lieferte, und zwar ausschliesslich Gonococcen, so dass nach jeder Richtung hin der einwandsfreie Beweis für das Vorkommen einer Endocarditis rein gonorrhoischer Natur neuerdings erbracht wird. Es handelt sich um eine 18jährige Dienstmagd, bei der es im Verlaufe einer acuten genitalen Gonorrhoe zu heftigen Fiebererscheinungen, Endocarditis und Gangrän des Fusses, schliesslich zum Exitus letalis gekommen war.

Das Sectionsergebniss hatte ergeben:

Endocarditis acuta valvulae dextrae et sin. aortae verisimile gonorrhoica cum destructione valvulae aortae dextrae et abscessu myocardii septi subsequente dilatatione et hypertrophia ventriculi sinistri. Embolia arteriae cruralis dextrae subsequente gangraena pedis et cruris incipiente. Abscessus subacuta. Vaginitis et endometritis portionis cervicalis blennorrhoica. Degeneratio parenchymatosa hepatis et myocardii. Oedema pulmonum.

Bakteriologisch wurden mit Deckglaspräparaten (Färbung mit Löffler's Methylenblau und nach der Gram'schen Methode) untersucht:

1. Endocarditische Auflagerung; sehr reichliche Gonococcen.
2. Myocarditischer Abscess; ähnlicher Befund wie bei 1.
3. Thrombusmassen; keine Bakterien nachweisbar.
4. Eiteriges Secret aus dem hintern Scheidengewölbe, sehr reichliches Bakteriengemenge, vorwiegend aus Bacillen verschiedener Form bestehend spärlicher aus Coccen bezw. Diplococcen. Keine überzeugenden Bilder von intracellulärer Lagerung.

5. Ausgepresstes Secret aus dem Fimbrinende der rechten Tube. Spärlich Bakterien, sowohl Coccen als auch Bacillen, jedoch keine sicheren als Gonococcen nachweisbar.

6. Eitriges Secret vom Cervix uteri wie bei IV.

7. Secret, abgestreift von der Urethralschleimhaut, spärlich Bacillen und Coccen, letztere ausschliesslich extracellulär vom Typus des Gonococcus.

8. Hämorrhagisch eitriger Inhalt vom Abscesse im Douglas, vereinzelte Coccen als Diplococcen vom Typus des Gonococcus in vier anderen Präparaten, keine Bakterien nachweisbar.

Culturen.

Diese gingen nur auf von I. Endocarditische Auflagerungen, man erhielt ungefähr 20 typische Gonococcencolonien, ausserdem 3—4 Colonien einer nicht näher bestimmten Bacillenart. Von der 10. Generation dieses Gonococcusstammes übertrug Prof. Finger einem geeigneten Patienten etwas in die Urethra. Am 3. Tage nachher zeigte dieser Patient eine typische acute Gonorrhoe.

Die Ergebnisse der histologisch-bakteriologischen Untersuchung ergaben:

Klappenvegetation des myocarditischen Abscesses, als auch das Verhalten der daselbst ausschliesslich und in grossen Mengen vorhandenen Coccenart, die in Form, Anordnung und in färberischer Beziehung dem Gonococcus entspricht, deckten sich vollständig mit den Befunden, den die Autoren an dem ersten von ihnen veröffentlichten Falle erhoben hatten. Ullmann (Wien-Baden).

Owings, E. R. The Infectionsness of Chronic Urethritis. (Bulletin of the Johns Hopkins Hospital. Band VIII, Nr. 79, 1897.)

In 35 Fällen von chronischer Urethritis konnte Owings vier verschiedene Arten von Coccen und zwei von Bacillen in den Tripperfäden nachweisen, und zwar einen kleinen Coccus in Zoogloeamassen, einen kleinen Kettencoccus, einen Diplococcus von der Grösse des Gonococcus, einen grossen Coccus, einen langen dünnen Bacillus und einen kurzen dicken Bacillus mit abgerundeten Enden. In 5 von diesen Fällen, wovon 3 weniger als 6 Monate dauerten, einer 9 Monate und einer 2 Jahre, konnte der Gonococcus positiv nachgewiesen werden. Er gelangt zu folgendem Resultate:

1. In vielen Fällen von chronischer Urethritis sind wir nicht im Stande den Gonococcus nachzuweisen; diese Fälle sind wahrscheinlich nicht ansteckend.

2. In jedem Falle ist die Möglichkeit der Ansteckung im Vergleich mit einer acuten Urethritis klein.

3. Eine durch einen abgeschwächten Mikroorganismus hervorgerufene Urethritis, die deshalb milde ist, kann durch eine chronische Urethritis verursacht werden.

4. Verschiedene negative Untersuchungen des Secrets einer chronischen Urethritis beweisen die Nicht-Ansteckungsfähigkeit.

5. Die Ansteckungs- oder Nicht-Ansteckungsfähigkeit einer chronischen Urethritis kann nur durch wiederholte und sorgfältige Untersuchungen nachgewiesen werden, und, falls dieselben negativ ausfallen, durch die Abwesenheit des Gonococcus nach Neisser's Probe.

Louis Heitzmann (New-York).

Lewek, Hermann. Ueber Albuminurie bei Gonorrhoe. (Inaug.-Diss. Berlin 1898.)

Lewek hat 155 Gonorrhoefälle der Lesser'schen Klinik auf Albuminurie untersucht. Er stellte dabei für die Eintheilung folgende Tabellen auf:

A. Patienten, die keine Albuminurie zeigten: 102 Fälle.

B. Solche, bei denen eine ganz geringe Eiweissmenge vorhanden war, die dem Eiter- bez. Blutgehalt entsprach und somit keine wirkliche Albuminurie darstellte (Albuminuria spuria nach Goldberg): 31 Fälle.

C. Uebergangsfälle: Bei diesen Kranken fand sich Eiweiss, das an Menge vielleicht grösser war, als dem Eitergehalt entsprach, wobei jedoch mit dem Esbach'schen Albuminometer gemessen, nur Spuren und kein messbares Resultat sich ergab: 16 Fälle.

D. Zu dieser Kategorie gehören alle Patienten, bei denen eine nach Esbach bestimmt messbare Menge Albumen vorhanden war (Albuminuria vera): 6 Fälle.

Was speciell die letztere Kategorie betrifft, so war in allen Fällen Fieber vorhanden, das L. nicht als Folge, sondern eher als Ursache der Albuminurie ansieht. Im Allgemeinen kommt L. durch seine Beobachtungen zu der Ansicht, dass eine Nierencomplication bei Gonorrhoe ziemlich selten ist. Eine genaue Statistik lässt sich schwer aufstellen, da bei der Urinuntersuchung auf Eiweiss bei dem Bestehen einer eitrigen Urethritis zu viel Fehlerquellen unterlaufen. Albuminurien ohne wirkliche Nephritis kommen zweifellos vor, aber in der Mehrheit der Fälle dürften Störungen allgemeiner Natur, besonders Fieber, für die Erklärung dieser Albuminurien heranzuziehen sein. Ed. Oppenheimer (Strassburg i. E.).

Asahara, Shinjirò. Ueber Metastasen der Gonorrhoe. (Inaug.-Diss. Berlin 1898.)

Aus der pathologisch-anatomischen Anstalt des Krankenhauses Moabit theilt Asahara einen selbstbeobachteten Fall von gonorrhoischer Metastase mit. Es handelt sich um ein junges Mädchen, das an Erscheinungen acuter Peritonitis und Sepsis rasch zu Grunde gegangen war. Die Section ergab Pleuro-Pneumonie und Nephritis, als deren Ursache überall Gonococcen nachgewiesen werden konnten.

Von drei weiteren Fällen war die Gonorrhoe klinisch festgestellt. Es trat Rheumatismus hinzu, Lungensymptome und der Exitus erfolgte unter den Erscheinungen einer Myocarditis, die denn auch durch die Section bestätigt wurde.

In den beiden letzten Fällen von Exitus nach Gonorrhoe konnten Gonococcen in einem Nierenabscess resp. Pyosalpinx mit Perforation ins Peritoneum nachgewiesen werden.

Ed. Oppenheimer (Strassburg i. E.).

Mejia, Raphael. Etude sur un cas de péritonite blennorrhagique généralisée chez un enfant. (Thèse de Paris. 1897. Nr. 254. 64 Seiten.)

Fünfjähriges Mädchen, das nach 8tägigem Kranksein und (an den 3 letzten Tagen) hausärztlicher Behandlung, moribund ins Spital eingeliefert, einige Stunden später unter den Symptomen einer diffusen Peritonitis stirbt. — Die Autopsie ergibt 150—200 Ccm. serösen, leicht flüssigen, Fibrinflocken enthaltenden Eiters. Die Darmschlingen geröthet, mit einander durch fibrinöse Pseudomembranen leicht verklebt. — Im kleinen Becken sind alle diese entzündlichen Erscheinungen noch stärker ausgeprägt. Tuben und Ovarien beiderseits in fibrinöse Massen eingebettet. Auf Druck entleert die Tube einen gelblichen, rahmigen Eitertropfen. Der Uterus zeigt auf einem Quer- und einem Längsschnitt gesunde Muskulatur, heftig entzündete, stark geröthete Schleimhaut und darauf einen dicken Eiterbelag. — Die mikroskopische Untersuchung eines noch intra vitam der Vulva entnommenen Eitertropfens ergab massenhaft Gonococcen (Gram-Weigert). Ausserdem kurze Bakterien und isolirte Coccen. — Der peritonitische Eiter ergab ebenfalls, wenn auch bedeutend weniger, Gonococcen, und ausserdem Bacterium coli. Auf Culturen des peritonitischen Eiters (Wertheim) entwickelten sich sowohl Gonococcen, als Bacterium coli — Colonien. — Verf. gibt eine Zusammenstellung der einschlägigen Literatur.

Kuznitzky (Köln).

Ayres, Winfield. Gonocystitis. (New-York Med. Journal. LXVII. pag. 678. 14. Mai 1898.)

Ayres hält die Entzündung der Samenbläschen für eine ziemlich häufige Erkrankung, die ganz acuten sind nicht so zahlreich wie die subacuten und chronischen. Die Symptome können ziemlich verschiedenartig sein und oft recht unbestimmt. Als die häufigste Ursache betrachtet A. die Gonorrhoe und in ihrem Gefolge auftretende Stricturen, die Krankheit ist am häufigsten im Alter von 25—35 Jahren und tritt mit Vorliebe linksseitig auf. Trotzdem dass an der Leiche es unmöglich scheint, mit dem untersuchenden Finger vom Rectum aus die vesicul. semin. zu erreichen, erklärt A. dies am Lebenden für ausführbar. Das Ausdrücken der Organe vermittelst des untersuchenden Fingers ist die einzige, übrigens meist erfolgreiche Behandlung.

H. G. Klotz (New-York).

Swinburne, G. K., New-York. Seminale Vesiculitis und Prostatitis postgonorrhoica. (Journal of cutaneous and genito-urinary diseases. März 1898.)

Auf Grund genauer Beobachtung dreier Fälle von chronischer Urethritis erlaubt sich Swinburne folgende Schlussfolgerungen zu ziehen:

1. Dass ein katarrhalischer Zustand der Prostata und Samenblasen bestehen kann auch ohne vorhergegangene Gonorrhoe, wobei neurasthenische Symptome zumeist vorherrschend sind und durch Massage Besserung erzielt werden kann.

2. Dass bei allen chronischen Urethritiden, wie auch bei Urethritiden mit Betheiligung der hinteren Harnröhre die Samenblasen und Prostata untersucht werden sollen.

3. Dass mit jeder Epididymitis auch eine Samenblasen-Entzündung sich vergesellschaften kann.

4. Dass bei tuberculösen Processen die Massage nicht zu empfehlen sei.

5. Dass, wenn nach Massage in dem, einige Zeit stehenden Urine lebende Spermatozooen zu finden sind, dies den Beweis dessen erbringe, dass die Samenblasen eine für die Lebensfähigkeit der Spermatozooen geeignete Secretionsflüssigkeit liefern.

6. Dass die Massage resp. Expressionsflüssigkeit zur Constatirung einer Sterilität und Wegsamkeit der Samengänge verwerthet werden kann.

7. Dass derartige Expressionsversuche gründliche Einübung erfordern.

8. Dass im Beginne bloss ein sehr spärliches, später jedoch mehr mit dem Fingerdruck herausbefördert werden kann. A. B. Bark.

Garceau, Edgar. Some Cases of Cystitis. (Boston Medical and Surgical Journal. Band CXXXVII. Nr. 18. 1897.)

An der Hand von fünf verschiedenen Fällen von Cystitis bei Frauen versucht Garceau zu demonstriren, dass bei der Behandlung solcher Fälle das Cystoskop jedesmal angewandt werden sollte. Nur bei Gebrauch desselben kann man sich von der Ausdehnung und dem Charakter der Erkrankung vollkommen überzeugen, da die klinischen Symptome sowohl wie die mikroskopische Untersuchung häufig im Stich lassen. Man wird durch das Cystokop im Stande gesetzt, den Sitz der Erkrankung, wie zum Beispiel bei einzelnen kleinen Geschwüren, direct zu behandeln und kann auf diese Art eine rasche Besserung und Heilung erzielen.

Louis Heitzmann (New-York).

Young, Hugh M. Hydraulic Pressure in Genito-Urinary Practice Especially in Contractures of the Bladder. (Bulletin of the Johns Hopkins Hospital. Band IX, Nr. 86. 1898.)

Young beschreibt acht Fälle von chronischer Cystitis, welche durch Irrigation ohne Katheter mittels hydraulischen Druckes gebessert oder geheilt wurden, und kann eine, durch chronische Entzündung contrahirte Blase ohne Schwierigkeit auf diese Weise dilatirt werden. Er gelangt zu folgenden Schlüssen:

Es ist möglich, durch systematische Ausdehnung mittels hydraulischen Druckes die Capacität einer durch chronische Entzündung contrahirten Blase wieder herzustellen.

Eine derartige Dilatation hat auf die Blasenentzündung und den Muskeltonus einen wohlthätigen Einfluss.

Die Häufigkeit des Harnlassens kann hierdurch erheblich vermindert werden.

Selbst starker Druck hat keinen schlechten Einfluss, und ist Gefahr für Inficiren der Niere nicht vorhanden.

Eines der auffälligsten Resultate der Behandlung ist die rasche Besserung der Patienten. Jahrelang bestehender Schmerz kann in wenigen Tagen verschwinden, Eiter und Schleim vermindern sich und stark ammoniakalischer Harn wird in kurzer Zeit sauer.

Louis Heitzmann (New-York).

Thayer, William Sidney and **Lazear**, Jesse William. A Second Case of Gonorrhoeal Septicaemia and Ulcerative Endocarditis with Observations upon the Cardiac Complications of Gonorrhoea. (Journal of Experimental Medicine IV. 1. pag. 81. Jan. 1899.)

Thayer, der in Gemeinschaft mit Blumer bereits über einen Fall von gonorrh. Endocarditis auf dem Congress in Moskau 1897 berichtet hatte, veröffentlicht mit Lazear eine zweite Beobachtung dieser Krankheit aus dem Johns Hopkins Hospital. Der Fall betraf einen 19jährigen Mann; die Allgemeinerscheinungen begannen einige Wochen nach der Infection mit Gonorrhoe, anfangs traten vollständige Fieberanfälle auf (Schüttelfrost, Hitze, profuser Schweiss), später mehr continuirliches, unregelmässiges Fieber. Die physikalischen Erscheinungen am Herzen bestanden hauptsächlich in Verlängerung und Verstärkung des 1. Tons an der Herzspitze ohne Geräusch; gegen die Basis hin wird ein weiches, systolisches Geräusch hörbar, am deutlichsten in der Gegend der Pulmonalis. Späterhin waren Reibegeräusche über der ganzen Herzgegend hörbar, am lautesten über der Herzspitze, der 2. Pulmonalton nicht accentuirt. Gegen das Ende traten zahlreiche kleine Petechien am Stamm und Extremitäten auf, Pat. bekam Diarrhoe und starb im Coma.

Bakteriologische Untersuchungen bei Lebzeiten des Pat. wurden mit aus der ven. basilar. entnommenem Blut gemacht, indem dasselbe mit geschmolzenem Nähragar gemischt, in eine Petri-Schale gegossen wurde, in der man es erhärten liess. Bei 35° C. im Brutofen fingen nach 48 Stunden Colonien an sich zu entwickeln von Stecknadelkopfgrösse, bestehend aus Coccen, die alle charakteristischen Eigenschaften des Gonococcus Neisser zeigten. Colonien von Coccen gleicher Beschaffenheit entwickelten sich in ziemlich reichlicher Anzahl auf menschlichem Blutserum-Agar, nur spärlich auf gewöhnlichem Agar, gar nicht auf Gelatine, Ochsenblutserum und Bouillon. Nach 10 Tagen waren alle Organismen auf den Platten abgestorben.

Auf Grund dieser Befunde wurde die Diagnose allgemeiner Gonococcen Septicaemie mit Endo- und Pericarditis gestellt.

Aus dem ausführlichen Sectionsbericht ist von besonderem Interesse der Befund am Herzen, nämlich ausser den Erscheinungen der Pericarditis und Erweiterung des rechten Ventrikels und Auriculums das Vorhandensein eines ausgedehnten Thrombus der Tricuspidalis, der, mit Aus-

nahme der Basis das ganze mittlere Segment und in geringerer Ausdehnung die beiden andern Segmente einnehmend, frei in den Ventrikel hineinragte. An seiner Ansatzstelle war die Klappensubstanz selbst zerstört, mehr als die Hälfte der chordae tendin. waren gerissen und ihr freies Ende mit traubenähnlichen Haufen von Thromben bedeckt; ebenso fanden sich miliare Wucherungen auf den Papillarmuskeln, an denen sie befestigt gewesen waren. Die Pulmonalarterie und ihre Klappen, desgl. die Aortaklappen und die Mitralis, sowie das Endocard des linken Ventrikels waren von normalem Aussehen. Culturen von dem Exsudat in Pleura und Pericard und dem Herzen entnommenem Blut ergaben dieselben Colonien wie die mit dem lebenden Blut gewonnenen.

Die mikroskopische Untersuchung wies in den Nieren eine subacute interpapilläre und glomeruläre Nephritis nach, Bakterien enthielten diese Organe nicht, auch wurde keine Ansammlung von Eiter in der Niere selbst oder im Becken gefunden. In dem pericardialen Exsudat sowie in den Thromben der Tricuspidalklappe wurden zahlreiche gonococcenhaltige Leukocyten gefunden; ausser den Zellen gelegene Gonococcen waren auch in den centralen Theilen des Thrombus vorhanden; dieser selbst bestand aus granulirten Massen von Fibrin, umgeben von einer dicken Lage von Leukocyten.

Der Sitz der Endocarditis war zu Lebzeiten nicht mit Bestimmtheit diagnosticirt worden, daher war der Befund an der Tricuspidalis ein sehr überraschender, zumal zum ersten Male diese Klappe isolirt erkrankt gefunden wurde.

Hieran schliessen die Autoren eine tabellarische Uebersicht der bisher publicirten einschlägigen Fälle, sowie eine Betrachtung der Symptome und anatomischen Veränderungen und fassen die Resultate dieser Studien in folgenden Sätzen zusammen:

1. Eine acute gonorrhoische Urethritis mag der Ausgangspunkt einer schweren, allgemeinen Septicaemie mit allen bei einer solchen vorkommenden Complicationen werden.

2. Diese Infectionen mögen gemischte oder secundäre sein, verursacht durch den Eintritt von Organismen in die Circulation, die vom Gonococcus verschieden sind oder mögen reine Gonococceninfectionen sein.

3. Endocarditis ist eine gelegentliche Complication der Gonorrhoe.

4. Diese Endocarditis mag vorübergehender Natur sein und nur geringe nachweisbare Folgen hinterlassen, oder sie mag eine chronische Klappenveränderung zurücklassen oder unter den Erscheinungen der acuten ulcerativen Endocarditis einen raschen tödtlichen Verlauf nehmen.

5. Die im Gefolge der Gonorrhoe auftretende Endocarditis ist gemeiniglich der directen Einwirkung des Gonococcus zuzuschreiben, doch mag dieselbe die Folge einer secundären oder gemischten Infection sein.

6. Pericarditis kann auch als Complication der Gonorrhoe auftreten und zwar ebenfalls als reine Gonococcen- oder als gemischte Infection, ist aber weniger häufig als Endocarditis.

7. Schwere Veränderungen des Myocards, Nekrosen, eitrige Infiltration, embolische Abscesse sind gewöhnliche Vorkommnisse bei schwerer Gonococcen-Septicaemie.

8. In manchen Fällen gonorrhoischer Septicaemie kann die Diagnose bei Lebzeiten durch dem circulirenden Blute entnommene Culturen gesichert werden. H. G. Klotz (New-York).

Carageorgiadès, H. J. De l'endocardite gonococcique. (Thèse de Paris. Nr. 109. 1896/97. 58 Seiten.)

Den bisher beobachteten Fällen (Zusammenstellung der Literatur) fügt C. die Krankengeschichte eines neuen hinzu: 27jähriger Patient, der wegen Tuberculose (Cavernen in beiden Lungenspitzen) Spitalbehandlung aufsucht. Wenige Tage vor seinem Eintritt zog er sich eine Gonorrhoe zu (eine zweite). — Andauernd hohes, remittirendes Fieber. Systolisches und diastolisches Geräusch über dem Ostium aortae; kein pericarditisches Reiben. Trotz aller therapeutischer Massnahmen bleibt das Fieber hoch, Pat. wird somnolent und stirbt am 24. Tag seines Spitalaufenthaltes an Marasmus. Bei der Section zeigt sich, dass die Cavernen ziemlich klein sind und nicht im Verhältniss stehen zu dem schwer fieberhaften Zustand, der zu Lebzeiten beobachtet wurde. Die Aortenklappen trübe, verdickt, zeigen auf der dem Ventrikel zugekehrten Seite kleine, unregelmässige gezähnte Vegetationen, die einen fibrinösen Belag aufweisen. Zwischen den Vegetationen zwei kleine kraterförmige Ulcerationen. Strichpräparat ergibt nach Färbung mit Methylenblau typische Gonococcen (Form und Anordnung). — Entfärbung nach Gram. — Culturen bleiben negativ, allerdings nicht steril: in einigen Röhrchen wuchsen übelriechende Bacillen („bacilles fétides"), jedenfalls aber weder Strepto- noch Staphylococcen. Kuznitzky (Köln).

Hirschlaff. Demonstration von Gonococcenculturen aus Gelenken bei Polyarthritis. (Ver. Beil. d. Deutsch. Med. Wochenschr. Nr. 37. 1898.)

Hirschlaff erbrachte bei zwei jungen Mädchen den sicheren culturellen Nachweis von Gonococcen in mehreren Gelenken desselben Individuums. Bemerkenswerth ist, dass es in keinem Falle gelang, mikroskopisch den sicheren Nachweis der Gonococcen zu erbringen. Die Reinculturen gelangen auf Wieser'schen und Wertheim'schen Nährboden, weniger sicher auf dem Wassermann'schen. Verf. hält es für sehr wichtig, dass nicht Ausstriche mit der Platinnadel gemacht werden, sondern jeder Nährboden 3—5 Tropfen Gelenkflüssigkeit, sei es vor dem Erkalten gemischt, sei es nach dem Erkalten aufgetropft erhält.

Max Joseph (Berlin).

Hagner, Francis R. Successful Cultivation of Gonococcus in Two Cases of Gonorrhoeal Arthritis and One of Tendosynovitis with Remarks on a New Medium. (Bulletin of the Johns Hopkins Hospital. Band VIII, Nr. 75. 1897.)

In einem Fall von gonorrhoischer Arthritis gelang es Hagner; nach 48 Stunden Culturen auf eiweisshaltigem Urinagar zu erhalten, Culturen auf einfachem Agar-Agar, Gelatine, Kartoffel und Bouillon blieben negativ. Eiweisshaltiger Urinagar wird bereitet, indem man sauren Harn, welcher mindestens 0·05% Eiweiss enthält, 24 Stunden lang stehen lässt, den Harn kocht und filtrirt und nach abermaligem Kochen des jetzt klaren Harnes das gewöhnliche Quantum Agar-Agar, Pepton, Fleischextract und Salz zusetzt. Man hat darauf zu achten, dass der Nährboden neutral oder leicht sauer reagirt. Deckgläschen mit Sterling's Gentiana Violett gefärbt, zeigten Diplococcen, vollkommen identisch mit Gonococcen. Nach Gram's Methode entfärbten sich dieselben beinahe vollkommen. Ein zweiter Fall wurde auf menschlichem Blutserumagar erfolgreich cultivirt. In einem anderen Fall von Tendosynovitis wurden Culturen auf Steinschneider's Mixtur, auf einer Mixtur von menschlicher Ascites-Flüssigkeit und Agar-Agar, auf einer Mixtur von menschlichem Blutserum und Harn, auf einem Infus von Schweinefoetus und Agar sowohl wie auf einfachem Agar angelegt und zwar mit Ausnahme des letzten Nährmediums jedesmal erfolgreich. Louis Heitzmann (New-York).

Originalabhandlungen.

Aus der k. k. dermatologischen Universitätsklinik des Hofrathes Prof. Dr. Kaposi in Wien.

Ueber Endotheliome der Haut.

Von

Phil. u. med. Dr. **Eduard Spiegler,**
Docent an der Wiener Universität.

(Hierzu Tafel IX—XIV.)

Die folgenden Untersuchungen betreffen einige Fälle von seltenen Haut-Tumoren, die sowohl in klinischer, als auch in histologischer Hinsicht unser volles Interesse in Anspruch nehmen; in klinischer Hinsicht deshalb, weil das Bild, unter dem die Tumoren hauptsächlich in dem zuerst zu beschreibenden Falle auftraten, ein überaus ungewöhnliches und frappirendes ist. Ausserdem wurde, soweit meine Kenntnisse reichen, bisher nur ein einziger ähnlicher Fall klinisch und zugleich auch histologisch genau untersucht. Aber auch in histologischer Hinsicht bieten die Tumoren mannigfaches Interesse dar wegen der Eigenart ihres Baues und wegen der Schwierigkeiten, die sich beim Versuche, dieselben zu classificiren, ergeben. Noch erhöht wird dasselbe dadurch, dass sich hiebei manche wichtige Anhaltspunkte für die Annahme einer Heredität gewisser Geschwülste ergeben.

I. Fall (Taf. IX). C. L., 66 Jahre alt, Taglöhner aus Vacenovic in Mähren, wurde am 11. Juni 1893 auf die Klinik aufgenommen. Er stammt aus gesunder Familie. Die Eltern starben in vorgerücktem Alter an ihm unbekannten Krankheiten. Er hat nur eine Tochter, die gesund ist, von welcher übrigens späterhin die Rede sein wird.

Patient, der sonst immer gesund war, datirt den Beginn seiner gegenwärtigen Erkrankung auf etwa 40 Jahre zurück und bezeichnet als Ursache derselben eine Verletzung, welche er am Kopfe über dem rechten Scheitelbein durch eine herabstürzende Erdscholle erlitten hatte. Die Wunde verheilte bald, doch bildete sich an Stelle derselben eine

Geschwulst, welche Patient nach einem Vierteljahre als ca. haselnussgrossen Tumor entdeckte. Um diesen bildeten sich dann allmälig, aber stetig, immer neue, welche nach und nach an Grösse zunahmen.

Stat. pr.: Patient gross, kräftig gebaut, gut genährt, etwas Lungenemphysem, sonst normale innere Organe. Harn normal.

Das ganze vordere und seitliche Capillitium bis zum Haarwirbel, beide Schläfgegenden sind von bohnen- bis orangengrossen, Billardkugeln ähnlichen Geschwulstmassen besetzt, die bis zu 20 Ctm. Höhe hervorragen und wie eine grosslockige Perücke aufsitzen.

Die Knoten sind von derb elastischer Consistenz, theils mit dünner, glatter, nicht abhebbarer Cutis bedeckt, theils oberflächlich excoriit oder flach exulcerirt. Die einzelnen Knoten, etwa 40 an der Zahl, sind an ihren Oberflächen kugelig abgerundet oder gegenseitig abgeplattet, da und dort auch geschnürten Waarenballen gleichende Kerben tragend. Sie sind aber alle, wie sich bei näherer Untersuchung ergibt, streng von einander getrennt.

Die einander zugekehrten Flächen der kurz gestielten oder breit aufsitzenden Tumoren sind vielfach von Epidermiss entblösst und zeigen dann eine feindrüsige, leicht blutende Oberfläche, von welcher eine eitrig seröse, übelriechende Flüssigkeit secernirt wird, die in den Knotenfurchen häufig zu Krusten eingetrocknet erscheint.

Das Hinterhaupt ist vollkommen frei bis auf einen kindsfaustgrossen Knoten, rechts hinter dem Zitzenfortsatz.

Ausser diesen Tumoren sitzen hart an der Stirnhaargrenze kleinere ca. erbsengrosse Tumoren auf, die eine ca. $^1/_4$ Ctm. dicke Hautfalte über diesen selbst leicht aufzuheben gestatten, so dass man die leere Hülle zwischen den Fingern behält und so durchaus wie Fibroma molluscum erscheinen.

Am Rücken, in der Höhe des 7. und 8. Brustwirbels, sitzt ein faustgrosser, aus drei grösseren Lappen sich zusammensetzender Tumor. Ueber den einzelnen Knoten ist die Haut leicht faltbar, lamellös schuppend, sonst normal. Bei Palpation fühlt man eine grobhöckerige, unter der Cutis liegende Tumormasse und es gelingt leicht, die ganze beutelförmig herabhängende Geschwulstmasse an ihrem kurzen, dünnen Stiel in die Höhe zu klappen. Kleinere, erbsen- bis bohnengrosse zerstreute Knoten finden sich am Rücken in der Höhe der dritten Rippe links, sowie in der Sternalregion; kleine, bis linsengrosse braune Pigmentflecke sind in grösserer Zahl am Stamme unregelmässig vertheilt.

Mit Bezug auf den weiteren decursus morbi sei mitgetheilt, dass sämmtliche Tumoren auf der Klinik Albert abgetragen und die Defecte nach Thiersch gedeckt wurden.

Histologischer Befund.

Sofort nach der Aufnahme des Patienten wurde ein Stück des Tumors excidirt. Ein Stück wurde sofort am Gefriermikro-

tome untersucht. Es ergab sich ein Bild von in Kreisen, Ovalen oder in gestreckten, mit mehr weniger regelmässigen Grenzlinien aggregirter Zellhaufen, welche durch ein feinfaseriges Bindegewebe von einander getrennt waren.

Nach dieser vorläufigen Untersuchung wurden mehrere Stücke von verschiedenen Stellen und zwar sowohl aus grösseren Knoten als auch von den allerkleinsten, vom Kopfe als auch vom Rücken, excidirt. Es gelangten im Ganzen Stücke von acht verschiedenen Einzeltumoren zur Untersuchung, und es sei vorweg genommen, dass dieselben einen identischen histologischen Befund ergaben.

Auf dem Querschnitte (Taf. XIV, Fig. 1 u. 2) sieht man Gruppen von Zellen von bläschenförmiger oder polygonaler Form von der durchschnittlichen Grösse von 4—8 μ. Diese Zellgruppen entsprechen offenbar Querschnitten von Zellschläuchen und zeigen daher, je nachdem, in welcher Ebene ein solcher Schlauch getroffen worden war, eine entsprechend verschiedene Configuration. Die grössere Anzahl der Querschnitte zeigt eine runde oder ovale Begrenzung. Vielfach ist dieselbe aber ganz unregelmässig, namentlich an solchen Stellen, die eine Gabelung solcher Schläuche trifft.

Diese Zellschläuche sind umgeben von einer Kapsel, welche aus feinfaserigem Bindegewebe besteht. Die Cutis, welche normale Verhältnisse zeigt, ist an verschiedenen Stellen, sowie an verschiedenen Stücken von wechselnder Mächtigkeit, so dass an einzelnen Stellen diese Zellschläuche bis nahe an die Epidermis herankommen. In anderen Stücken sieht man ausserdem in die Cutis eingesprengt kleinere Inseln von Zellschlauch-Querschnitten, die sich im Wesentlichen ebenso verhalten, wie die anderen Querschnitte.

An einzelnen Präparaten sind in der bindegewebigen Grundsubstanz kleinere oder grössere Hohlräume sichtbar, welche frisches Blut oder rothbraunes, wohl aus solchem hervorgegangenes Pigment enthalten. Die Talg- und Schweissdrüsen der Cutis sind reichlich vorhanden. Die Wandung letzterer ist von kleinzelligen Elementen reichlich umgeben, die stellenweise so dicht sind, dass kaum ihre Contour kenntlich ist. Ebenso ziehen Stränge von kleinzelligem Infiltrat längs der subpapillären Gefässe.

Die Schläuche zeigen in ihrem Inneren (Taf. XIV, Fig. 2) häufig zumeist kreisrunde, mitunter auch ovale Lücken in der zelligen Zusammensetzung, welche ersetzt sind durch eine vollkommen homogone und structurlose Masse, die sich mit Eosin blassrosa, in dem mit Pikrinsäure-Carmin behandelten Präparaten schwach gelb färbt. Solche Stellen finden sich in den vom Kopfe stammenden Tumoren nur vereinzelt, sehr häufig hingegen in den vom Rücken stammenden Stücken, die im Uebrigen in ihrem histologischen Verhalten jenen so sehr gleichen, dass sie von denselben überhaupt nicht zu unterscheiden sind.

Die Betrachtung bei stärkerer Vergrösserung ergibt folgende Verhältnisse (Taf. XIV, Fig. 3): Die Grundsubstanz des Tumors stellt sich dar als ein sehr zartes und feinfaseriges Bindegewebe, zwischen welchem nur äusserst spärliche Gefässe verlaufen, hingegen sind in manchen Präparaten Querschnitte grösserer Lymphgefässe zu finden. Die Zellen, die an der Peripherie der erwähnten Zellschläuche liegen, fallen fast durchwegs mit ihrer Längsachse in die Richtung des Radius der getroffenen Ebene und färben sich sehr distinct mit Hämatoxylin und sind von Epithel-artigem Aussehen. Die Zellkerne im Innern der Schläuche zeigen vielfach eine kleinere, runde oder polygonale Form. Dieselben färben sich häufig weniger distinct, namentlich erscheinen dieselben oft blässer oder nehmen gar keinen Farbstoff auf, so dass mitunter kaum ein blasser Contour derselben sichtbar ist, ein Umstand, der auf wechselnden, beziehungsweise auf Schwund des Chromatin derselben hinweist. Ihre Anordnung ist dort eine durchaus unregelmässige. Zwischen den einzelnen Zellen selbst liegt ein homogenes Grundgewebe. Nicht in allen Schläuchen färbt sich dasselbe gleichmässig, sondern in verschiedenen Feldern nimmt es die Eosinfärbung mehr oder weniger intensiv auf.

Einige Schläuche zeigen auf dem Querschnitte nur jene früher erwähnte homogene Masse, in welcher nur vereinzelte, ziemlich weit von einander abstehende Zellen eingebettet sind, was darauf hinzudeuten scheint, dass hier eine regressive (hyaline?) Metamorphose stattgefunden hat.

Sämmliche Schläuche sind umgeben von einem schmalen Saume einer durchaus homogenen Masse, die sich mit Eosin schwach rosa, mit Pikrinsäure schwach gelb färbt.

Ausserdem finden sich im Bindegewebe zwischen den Schläuchen kleine runde Schollen oder unregelmässige Trümmer, die sich in ihrem tinctoriellen Verhalten dieser Substanz anschliessen. Ausserhalb dieser früher erwähnten homogenen Säume finden sich hie und da eine grössere Ansammlung von Zellen, die entweder den Charakter derselben tragen, welche die Schläuche zusammensetzen, viel häufiger jedoch stäbchenförmig oder spindelig sind und Bindegewebszellen gleichen.

An einzelnen Stellen findet man, mitten in die breite, bindegewebige Kapsel hineingesprengt, kleine Inseln, welche in ihrer Zusammensetzung der Tumormasse entsprechen. In diesen finden sich vereinzelte Capillaren, mit stark verdickter Wandung, mit theilweise erhaltenen Lumen, welche an ihrer Aussenseite bedeckt sind mit regelmässig angeordneten, auf der Gefässwand senkrecht stehenden, grossen, schön gefärbten distincten cubischen Zellen (Taf. XIV, Fig. 4).

Die nächste Lage ist gleichfalls noch ziemlich regelmässig angeordnet, während, je weiter die Zellen von der Gefässwand entfernt sind, die Regelmässigkeit der Anordnung sich immer mehr verliert. Entsprechende Bilder finden sich, wenn auch nur äusserst selten, an quer getroffenen Gefässen.

Hie und da sieht man Querschnitte von Capillaren, deren Wandzellen sich in lebhafter Wucherung zu befinden scheinen und zwischen deren Elementen vereinzelt ähnliche Zellen eingebettet sind, wie die, aus denen der Tumor besteht.

Soviel des Thatsächlichen über den 1. Fall.

II. Fall.

Im November 1893 erschien die 44jährige Tochter des eben geschilderten Patienten auf der Klinik, eine vollkommen gesunde, kräftig gebaute Frau, Mutter zweier gesunder Kinder.

Auch diese hatte Tumoren am Kopfe und bot folgendes Bild dar:

Im Bereiche des Capillitiums, und zwar genau in der Scheitellinie, sitzen sechs halblinsen- bis bohnengrosse, über das Hautniveau kugelig hervorragende, von normaler Haut bedeckte, weiche, mit der Kopfhaut verschiebbare Tumoren, ein ebensolcher erbsengrosser an der linken Schläfegegend. Ueber der Mitte der linken Lambdanaht sitzt ein haselnussgrosser Tumor von leicht gelappter Oberfläche. Am Rücken einige Naevi pigmentosi zerstreut.

Der Tumor über der Lamdanaht besteht nach Angabe der Patientin seit 10 Jahren, die übrigen seit einem Jahr. Beschwerden haben dieselben der Patientin nie gemacht.

Zum Zwecke der Untersuchung wurde einer der jüngeren Tumoren excidirt.

Der Durchschnitt des frischen Tumors erwies sich ebenso wie die Tumoren des Vaters von markigem Aussehen. Kein Saft liess sich beim Streichen mit der Messerklinge über die Schnittfläche ausdrücken.

Ueberraschenderweise erwies sich der histologische Befund in diesem Falle durchaus identisch mit dem beim Vater; auch hier der Durchschnitt eines verzweigten Netzwerkes von Zellschläuchen, deren Elemente sowohl in ihrem Aussehen, als auch in ihrer Anordnung dem Bilde von den Geschwülsten ihres Vaters vollkommen gleichen; auch hier jeder Zellschlauch umgeben von einem mit Eosin oder Pikrinsäure zart sich färbender homogener Hülle.

Auffallend sind die zahlreichen, zart roth oder gelb (Eosin oder Pikrinsäure) sich färbenden homogenen, runden oder ovalen Stellen im Inneren der Schläuche. In solcher Menge fand sich derartiges nur in den vom Rücken stammenden Geschwulsttheilen ihres Vaters, während sie in den vom Kopfe desselben stammenden Tumoren verhältnissmässig spärlich vorkamen.

Stellen, an welchen sich Belegzellen, wie oben erwähnt, in regelmässiger Anordnung um Gefässe fanden, konnte ich in diesem Falle nicht nachweisen.

III. Fall. (Taf. X.)

Schliesslich hatte ich noch Gelegenheit, einen dritten einschlägigen Fall zu beobachten und zu untersuchen.

Die 44jährige S. K. aus Kroatien wurde am 15. October 1896 auf die Klinik aufgenommen und bot folgendes Krankheitsbild:

Am Capillitium zahlreiche, dicht nebeneinanderstehende, erbsen- bis haselnussgrosse Tumoren, welche in ihrer äusseren Beschaffenheit mit denen des erst beschriebenen Falles übereinstimmten. Zwischen den Knoten auf unveränderten Capillitium, kurzes Haar in Büscheln. Ausserdem fanden sich solche Knoten stecknadelkopf- bis erbsengross in grosser Zahl auf der Haut des Schultergürtels und in abnehmender Zahl nach abwärts.

Anamnestisch liess sich bei der geistesschwachen, sonst aber vollkommen gesunden Person nicht mehr erheben, als dass die Geschwülste schon seit einer langen Reihe von Jahren bestehen.

Die histologische Untersuchung dieser Knoten ergab nahezu vollkommene Uebereinstimmung mit denen in den früheren Fällen, so dass ich auf die Details nicht einzugehen brauche.

Die Unterschiede von jenen beziehen sich darauf, dass im Inneren der Schläuche keine homogenen Massen zu finden waren, die ich jenen beschrieben habe, dass die Querschnitte der Schläuche nicht rund oder oval, sondern vielfach unregelmässig waren.

In der Hoffnung, den Ausgangspunkt des Tumors zu eruiren, habe ich einen kleinen Knoten in 350 Serienschnitte zerlegt und zwar war derselbe so behandelt, dass die ersten und letzten Schnitte durchaus normale Haut trafen. Es ergab sich, dass der Beginn des Tumors sich darstellte als ein unregelmässiger aggregirter Zellenhaufen, eingestreut in das Maschenwerk der oberen Cutisschichten. Diese Zellhaufen vergrösserten sich allmälig und nahmen nach und nach jene Configurationen an, wie ich sie oben beschrieben habe. Einen Zusammenhang mit bestimmten Gefässen nachzuweisen, war ich nicht in der Lage, so dass ich als den Ursprung der Geschwulst nur hypothetisch die Endothelien der Lymphspalten annehmen kann.

In der Literatur sind zwar einige ähnliche Fälle mitgetheilt, doch ist mir nur einer bekannt geworden, der histologisch näher untersucht worden ist. A. Poncet[1]) beschreibt einen 53jährigen Mann, welcher auf der Brust und am Kopfe ähnliche Gebilde zeigte, wie die bei unserem ersten Falle, und welche sich gleichfalls im Verlaufe vieler Jahre ganz langsam entwickelt hatten. Die Wiederholung dieses Naturspieles ist so interessant, dass ich die Abbildung des in Rede stehenden Falles (Taf. XI), so wie der übrigen mir bekannt gewordenen Fälle beifüge. Dieser Mittheilung liegen ausserdem zwei histologische Befunde bei, der eine von Bard, der andere von Audry. Beide Autoren stimmen bis auf einige Details mit unseren Angaben über die histologischen Verhältnisse in unseren beiden Fällen überein. Nur in der Deutung derselben weichen sie sowohl untereinder als auch von der unsrigen ab. Bard ist geneigt, den Tumor als von den Talgdrüsen stammend abzuleiten und findet die Zellelemente, aus denen die Schläuche zusammengesetzt sind, theils den Zellen embryonaler Talgdrüsen, theils denen der Basalschichte der Retezellen ähnlich und zwar die im inneren der Schläuche, den Talgdrüsenzellen, die periphere Zellage den Retezellen. Die homogenen Massen im Inneren der Schläuche scheinen ihm aus Talgdrüsensubstanz zu bestehen

[1]) A. Poncet, Note sur une variété de tumeurs confluentes du cuir chevelu. Revue de chirurgie 1890.

(ces blocs paraissent consitter par de la substance sebacée), eine Annahme, die für unseren Fall wegen der Unlöslichkeit jener Massen in Alkohol und Aether unzutreffend erscheint.

Von der homogenen Scheide um die Schläuche, wie ich sie in meinen Fällen beobachtet habe, findet sich hier keine Erwähnung. Ueber den Ausgangspunkt des Tumors spricht sich Bard nicht aus. Auch classificirt er den Tumor nicht als zu einer bestimmten Art gehörig, sondern wünscht ihn als eine Uebergangsform (Tumeur intermèdiaire) zu einer malignen Geschwulst betrachtet zu sehen, neben Würdigung aller Momente, welche dieselbe als eine benigne erscheinen lassen.

Audry erwähnt in seinem Befunde über denselben Fall die von ihm als myxomatöse Degeneration des Bindegewebes aufgefasste Begrenzung der Schläuche, während er von den von ihm gleichfalls beobachteten Massen im Inneren der Schläuche als „gefärbtes Exsudat" spricht.

Renaut diagnosticirte ein Cylindrom.

Durch die Liebenswürdigkeit des Herrn Dr. Barlow in München wurde ich noch auf einige diesbezügliche Fälle aus der Literatur aufmerksam. Obwohl dieselben histologisch nicht untersucht worden sind, ist die klinische Uebereinstimmung mit den vorher beschriebenen Fällen eine so eminente, dass ich angesichts derselben auch ohne den histologischen Befund wohl keinen Fehlschluss mache, wenn ich annehme, dass dieselben gleichfalls als hierher gehörig zu bezeichnen sind. Ich habe daher auch die Abbildung (Taf. XII) derselben hier aufgenommen. Dieselbe stammt aus Hutchinson's Archives of surgery, London 1892 und reproducirt eine von Henry Ancell[1]) beobachtete Kranke. Ancell berichtet hierüber: Das Bild stellt eine Patientin in einem späten Stadium dar, bei der Tumoren der Kopfhaut, deren Aehnlichkeit mit Tomaten auffällt, von multiplen, soliden Gebilden an Stellen der übrigen Haut und der inneren Organe gefolgt waren. Diese stellen einen sehr interessanten Uebergang zwischen gutartigen und bösartigen Tumoren dar. Drei Generationen hindurch waren Individuen von Tumoren der Kopfhaut befallen, in den meisten Fällen erstreckte sich die Multiplicität auf grosse Oberflächen der Haut, aber in einem waren sie solitär und gross. Es könne keinem Zweifel unterliegen, dass die meisten dieser Fälle „sebaceous tumours" darstellten. Bei der Patientin selbst wurden sie wiederholt operirt und zwar von Herrn Rose in St. George's Hospital, als auch von Herrn Bryant senior im Jahre 1826. Der Letztere hatte auf einem Sitze nicht weniger als 60 Tumoren entfernt. Seine Beschreibung würde zu dem Glauben führen, dass einige von ihnen Talggeschwülste, einige wieder fest waren. Von Talggeschwülsten unterschieden sie sich dadurch, dass sie unter der Narbe innerhalb eines Jahres recidivirt waren. Man könne doch nicht im Zweifel sein, dass die Tumoren von den Talgdrüsen der Kopfhaut ausgingen und es ist wahrscheinlich, dass bei einigen Verwandten der Zustand so stationär blieb, es lag we-

[1]) Medico-chirurg. Transactions 1842, citirt nach Hutchinson l. c.

nigstens kein Anhaltspunkt vor, dass sie weiter gingen. Die Grossmutter der Patientin hatte angeblich ähnliche Geschwülste auf der Kopfhaut; bei einer jüngeren Schwester war eine Geschwulst von einer Brustdrüse entfernt worden, eine ältere Schwester war zur Zeit des Berichtes von einer grossen Zahl von Tumoren des Kopfes befallen, die denen der Schwester glichen. Mehrere Kinder derselben (zwei Söhne) hatten gleichfalls ähnliche Geschwülste. Bei unserer Patientin, welche zur Zeit der Beobachtung 52 Jahre alt war, waren die ersten Tumoren im 15. Lebensjahre aufgetreten. Hier kam es zu den weitgehendsten Folgen, denn die Geschwülste nahmen einen entschieden bösartigen Charakter an. Zwei Jahre vor ihrem Tode kam sie körperlich herunter und zeigte Symptome, die auf eine Erkrankung der Baucheingeweide schliessen liessen. Die Kranke starb schliesslich, wie die Autopsie ergab, mit einem grossen Tumor in der Leber und ungezählten kleinen im Peritoneum, Omentum und Mesenterium. Eine histologische Untersuchung wurde leider nicht vorgenommen, vielmehr eine carcinomatöse Umwandlung von ursprünglichen Talgdrüsengeschwülsten angenommen. Um Alles über diese eben so seltenen als interessanten Tumoren, so weit meine Kenntniss von denselben reicht, vollständig mittheilen zu können, füge ich noch die Abbildung nach einer Photographie bei (Taf. XIII), die von Herrn Dr. Jonathan Hutchinson in London stammt, und die ich gleichfalls der Freundlichkeit des Herrn Dr. Barlow verdanke. Die Photographie trägt die Unterschrift: Dr. J. E. Cohn's Case of multiple Sarcoma. Ohio U. S. A. Ueber diesen Fall konnte ich leider nichts Näheres erfahren, doch geht aus der Abbildung deutlich hervor, dass es sich hiebei um die nämlichen Bildungen zu handeln scheint, wie die in Rede stehenden.

Obwohl die von mir selbst beobachteten und untersuchten Geschwülste klinisch als gutartig bezeichnet werden müssten wegen ihres langsamen Wachsthumes im Laufe so vieler Jahre, weil sie — so weit die Beobachtungszeit reichte — keine Metastasen setzten und auch sonst das Allgemeinbefinden nicht tangirten, scheint es, wie Ancell's Fall lehrt, dass diese Gutartigkeit auch nicht eine unbedingte ist. Denn es können auch diese Tumoren, wie dies ja auch von anderen „gutartigen" Geschwülsten bekannt ist, unter Umständen nach Bestande von Decennien, während welcher sie weder das Allgemeinbefinden im geringsten alterirten, noch auch wesentliche Tendenz zum Wachsthum zeigten, plötzlich einen malignen Charakter annehmen. Noch weniger leicht gelingt ihre histologische Classification.

Die Classe, welcher diese Tumoren angehören, werden nach der üblichen Terminologie als Angiosarcome mit dem hierzu von Waldeyer[1]) zuerst eingeführten Beiworte „plexiform“ bezeichnet. Waldeyer bezeichnet damit Tumoren, welche von solchen Gefässen ausgehen, die an verschiedenen Körperstellen eigene „Perithelien“ tragen, so namentlich im Gehirn, in den Lymphdrüsen, in den serösen Häuten und im Hoden vorkommen und wesentlich aus einem Gefässplexus zusammengesetzt sind, dessen einzelne Gefässe eine dicke epithelartige Zellhülle haben und wie stark anastomisirende Zellenschläuche sich ausnehmen.

Es ist sicher, dass eine Reihe anderer Geschwülste, welche als Siphonoma,[2]) Cylindroma (Billroth), Alveolarsarcom, plexiformes Sarcom, Endotheliom beschrieben worden sind, mit den vorliegenden Tumoren in einem hohen Grade von Verwandtschaft stehen.

Was die Bezeichnung „Endotheliom“ betrifft, so spricht sich Kollaczek[3]) aus dem Grunde für solche Geschwülste gegen dieselbe aus, weil es für die Capillaren verschiedener Organe nachgewiesen ist, dass dieselbe noch von sogenannten „Perithelzellen“ umgeben sind. Man sollte daher solche Geschwülste, die von der Aussenwand von Capillaren ausgehen, wie Hildebrand[3]) vorschlägt, „Peritheliome“ nennen.

Hingegen wendet Paltauf[4]) in einer höchst interessanten Arbeit über die Geschwülste der Glandula carotica mit Recht ein, dass die normale Histologie zwischen den Endothel- und Perithelzellen der Gefässe bisher nicht besonders unterscheide, es läge daher auch kein Grund vor, Neoplasien, die wir auf ihre Proliferation zurückführen, besonders danach zu benennen. Der Ausdruck „Pertheliom“ ist besten Falles von dem Standpunkte gerechtfertigt, solche Geschwülste, welche von den Endothelien seröser Häute, als Pleura, Peritoneum etc. primär

---

[1]) Die Entwicklung der Carcinome. Virchow's Archiv Bd. LV, pag. 134.

[2]) Henle, Zeitschrift für rationelle Medicin. 1845, Bd. III.

[3]) Deutsche Zeitschrift f. Chirurgie. Bd. XXXI.

[4]) Ziegler's Beiträge, Bd. XI.

ausgehen, von Gefässgeschwülsten zu unterscheiden. Gegen die Bezeichnung „Peritheliom“ für die hier beschriebenen Geschwülste möchte ich überdies noch geltend machen, dass speciell für die Gefässe der Haut Perithelien nicht bekannt sind.

Im ersten meiner Fälle ist es mir nun mit Sicherheit gelungen nachzuweisen, dass es sich um Wucherung der Zellen der Capillargefässe, also um Wucherung von Endothelzellen handelt, entsprechend dem Befunde in Fig. 9. Diese wachsen dann ohne weiteren Zusammenhang mit der Gefässwand so weiter, dass sie jenes Netzwerk von Schläuchen bilden. Diese Tumoren sind daher mit Recht als „Endotheliome“ sensu strictu zu betrachten.

Einen Zusammenhang mit Talgdrüsen hingegen, wie dies Bard[1]) andeutet, habe ich in keinem meiner Fälle finden können, wenn auch ihre Umgebung vielfach kleinzellig infiltrirt ist, ein Vorkommniss, dass sich als Product chronischer Entzündungsvorgänge bei älteren Tumoren häufig findet.

Was die Auffassung des Tumors als plexiformes Angiosarcom betrifft, glaube ich mich auch hier der Auffassung Paltauf's[1]) anschliessen zu sollen, dass diese Bezeichnung nur für solche Tumoren gewählt werden darf, die nur aus Gefässen bestehen, wenn auch v. Hippel[2]) in einer vor einiger Zeit erschienenen Arbeit gegen diese Auffassung sich ausgesprochen hat.

Derselbe hat in dieser Arbeit in sehr dankenswerther Weise alle Fälle von „Endotheliom respective Angiosarcom“,[3]) die seit der grossen Arbeit Kolaczek's,[4]) welche die Fälle bis zum Jahre 1878 respective 1880 enthält, nach ihrem anatomischen Sitze geordnet zusammengestellt. Wie aus obiger Anführung hervorgeht, hält v. Hippel diese beiden Formen nicht besonders auseinander. Warum wir aber auf diese Unterscheidung Werth legen, wurde schon erwähnt.

---

[1]) l. c.

[2]) Beitrag zur Casuistik der Angiosarcome. Ziegler's Beiträge, Bd. XIV.

[3]) l. c. pag. 395.

[4]) Ueber das Angiosarcom. Deutsche Zeitschrift f. Chirurgie, 1878, Bd. IX, Acht neue Fälle von Angiosarcome ibid. 1880, Bd. XIII.

Mit Rücksicht auf die vorerwähnte Bestimmung des Endothelioms, die ja auch sonst von den meisten Anatomen angenommen erscheint, glaube ich wegen der höchst wahrscheinlichen Abstammung der von uns beschriebenen Tumoren von Gefässendothelien diese kurzweg als Endotheliome ansprechen zu sollen.

Ueber histologisch ähnliche Geschwülste der Haut hat in neuerer Zeit Riehl[1]) sowie auch Braun[2]) berichtet und nennt letzterer sie nach den Auseinandersetzungen von Ackermann[3]) interfasciculäres Endotheliom, indem er dessen Ursprung auf eine Wucherung der Endothelzellen des intermediären, zwischen den Fibrillenbündeln des Bindegewebes zurückführt.

Der letzte Autor, welcher histologisch hierher gehörige Fälle einer eingehenden kritischen Bearbeitung unterzog, ist Jarisch,[4]) welcher den Nachweis führte, dass eine ganze Reihe von bisher mit verschiedenen Namen belegten Tumoren als Hydradénomes eruptifs (Jaquet und Darier),[5]) Syringo cystadenoma (Török),[6]) Adenoma of the sweat glands (Perry),[7]) Cystadenoma epitheliaux benins (Besnier),[8]) Cellulomes epitheliales eruptifs (Quinquaud)[9]) u. A. m.

Jarisch sucht nun den Nachweis zu führen, dass die genannten Geschwülste weder zu Schweissdrüsen noch zu versprengten embryonalen Keimen in irgend einer Beziehung stehen, sondern einer Wucherung der Gefässendothelien ihren Ursprung verdanken, ganz so, wie ich es in meinem ersten Falle genau nachweisen konnte. Demgemäss schlägt Jarisch für diese Geschwülste den Namen „Hämangioendotheliom", viel-

[1]) Versammlung deutscher Naturforscher und Aerzte. Wien, 1894.

[2]) Braun, Ueber die Endotheliome der Haut, Archiv für klinische Chirurgie. Bd. XLIII.

[3]) Ackermann, Die Histogenese und Histologie der Sarcome; Sammlung klinischer Vorträge, Nr. 233/34.

[4]) Jarisch, Zur Lehre von den Hautgeschwülsten; dieses Archiv 1894, Bd. XXVIII.

[5]) Annales de Dermatologie et Syphiligraphie, 1887, Bd. VIII.

[6]) Virchow's Archiv, Bd. LXXXIX.

[7]) Verhandlungen der deutschen dermatologischen Gesellschaft. 5. Congress.

[8]) Monatshefte für praktische Dermatologie, Bd. VIII. 1889.

[9]) Internationaler Atlas seltener Hautkrankheiten. 1890.

leicht gelegentlich auch „Lymphangioendotheliom“ vor. Wenn ich mich dieser sachlich vollkommen begründeten Nomenclatur für meine Fälle nicht anschliesse, so geschieht dies nur aus dem Grunde, weil die von mir beschriebenen Krankheitsformen klinisch doch von den von Jarisch besprochenen total verschieden sind.

Es ist übrigens bemerkenswerth, unter welch so ganz verschiedenen äusseren Formen dieses gemeinsame histologische Verhalten beobachtet wird. So berichtet Kromayer[1]) über lediglich histologisch ähnliche Hauttumoren und Elschnig[2]) über ebensolche am unteren Augenlide, welche unter einem dem Xanthoma planum ähnlichem Bilde auftraten. Ich selbst habe vor einiger Zeit bei einem älteren Manne eine circa erbsengrosse, seit etwa 20 Jahren bestehende warzenähnliche Geschwulst entfernt. Dieselbe sass rechts am Ansatze des Nasenflügels. Zu meiner Ueberraschung fand ich bei dieser „Fleischwarze“, wie der Patient den kleinen Tumor nicht unpassend bezeichnete, dasselbe histologische Bild wie bei meinen Tumoren.

Schliesslich möchte ich noch auf das hereditäre Auftreten dieser Endotheliome hinweisen, wie dieselbe bei Fall I und II, welche Fälle ich selbst beobachten konnte, sowie auf den Fall Ancell's, wo höchstwahrscheinlich dieselben Tumoren in drei Generationen bei verschiedenen Familienmitgliedern beobachtet wurden. Bei der relativen Seltenheit gerade dieser Gattung von Tumoren kann diese Uebereinstimmung wohl nicht lediglich als ein Spiel des Zufalles betrachtet werden. Bei den Carcinomen, deren Auftreten ja auch wiederholt in der Descendenz beobachtet wurde, ist schon längst darauf hingewiesen worden, dass hiebei der Heredität eine gewisse Rolle zukomme. Bei der Häufigkeit der Carcinome war aber der Einwand begründet, dass die Annahme eines hereditären Einflusses keine zwingende sei, da ja auch ohne hereditäre Belastung Carcinome in grosser Zahl zur Beobachtung kommen. In den vorliegenden Fällen aber erscheint es mit Rücksicht auf die Uebereinstim-

[1]) Pathologie et traitement des maladies de la peau par Kaposi traduction par Besnier et Doyon, II. Bd., pag. 367.

[2]) Congrès international de Dermatologie. Paris 1889.

mung so vieler und zugleich so seltener Umstände als sehr plausibel anzunehmen, dass es sich um ein hereditäres Auftreten dieser Geschwülste handle. Die von mir gefundene Uebereinstimmung zwischen klinischen Verhalten dieser Tumoren und ihrem histologischen Bau, dürfte in Hinkunft dazu beitragen, dieselben schon aus ihrem äusseren Ansehen histologisch als Endotheliome zu classificiren.

Ich erfülle eine angenehme Pflicht, wenn ich meinem hochverehrten Lehrer, Herrn Hofrath Kaposi, für die Ueberlassung dieser Fälle hier meinen herzlichsten Dank ausspreche.

Erklärung der Abbildungen auf Tafel IX—XIV.

Taf. IX. Abbildung des ersten Falles.

Taf. X. Abbildung des dritten Falles.

Die beiden Abbildungen sind dem kürzlich erschienenen Handatlas der Hautkrankheiten für Studirende und Aerzte von Prof. Kaposi entlehnt.

Taf. XI. Abbildung des Falles von Poncet.

Taf. XII. Abbildung des Falles von Ancell.

Taf. XIII. Abbildung des Falles von J. E. Cohn (Hutchinson).

Taf. XIV, Fig. 1. Querschnitt durch den Tumor mit ihn bedeckender Cutis. (Zeiss Ocular 2, Objectiv 4). Fig. 2. Hyaline Einschlüsse im Innern der Schläuche. (Dieselbe Vergrösserung). Fig. 3. Querschnitt durch die Zellschläuche bei stärkerer Vergrösserung. (Zeiss Ocular 2, Objectiv 8.) Fig. 4. Ausgangspunkt des Tumors von den Wandungen einer Capillare. Die ersten zwei Zellreihen längs des Gefässes noch in regelmässiger Anordnung.

egler: Über Endotheliome

Kunk Hoffmann A Haase Prag

Spiegler: Über Endotheliome.

Spiegler: Über Endotheliome.

K.u.k. Hoflithogr. A. Haase, Prag.

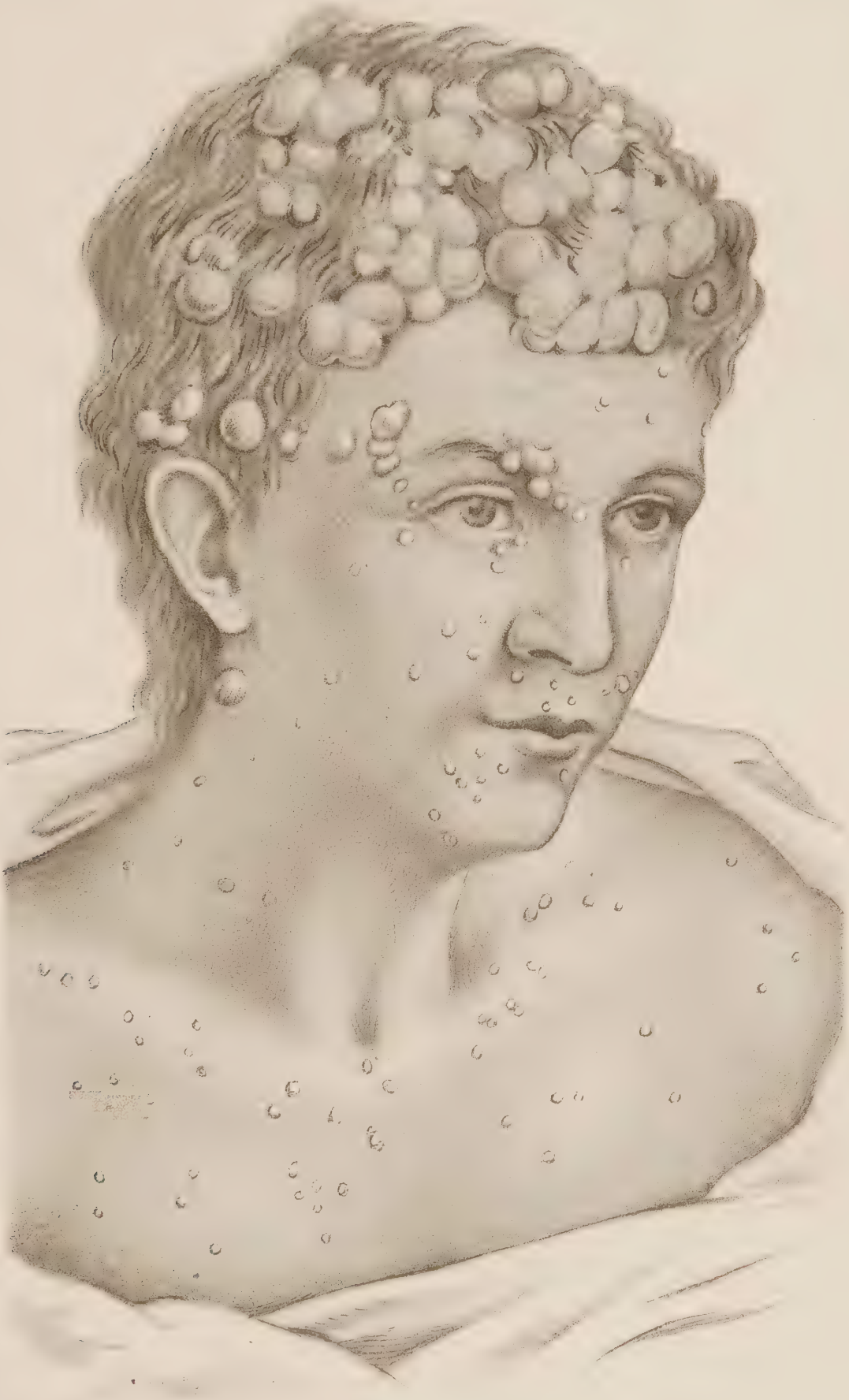

Spiegler: Über Endotheliome.

K.u.k. Hofbuchdr. C. Haase.

Spiegler: Über Endotheliome.

K.u.k. Hoflithogr. A. Haase, Prag

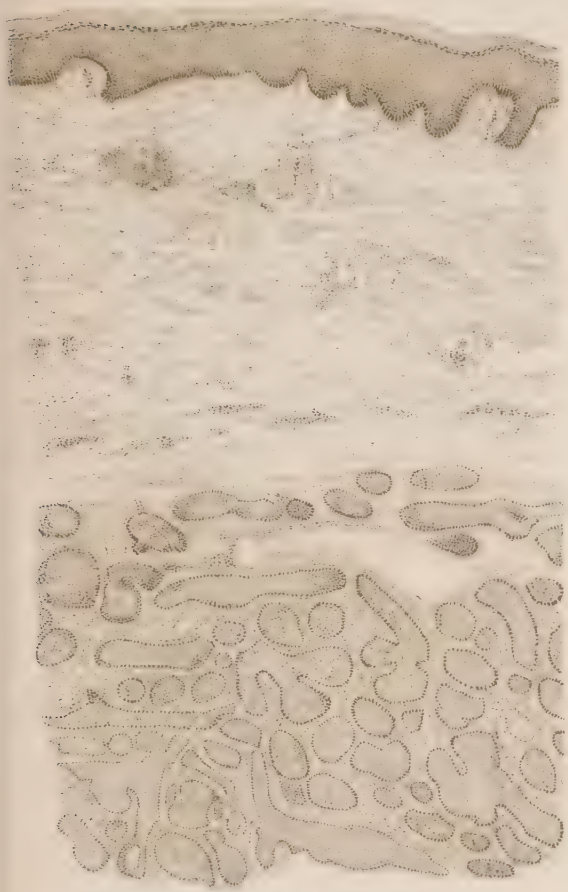

Fig. 1.

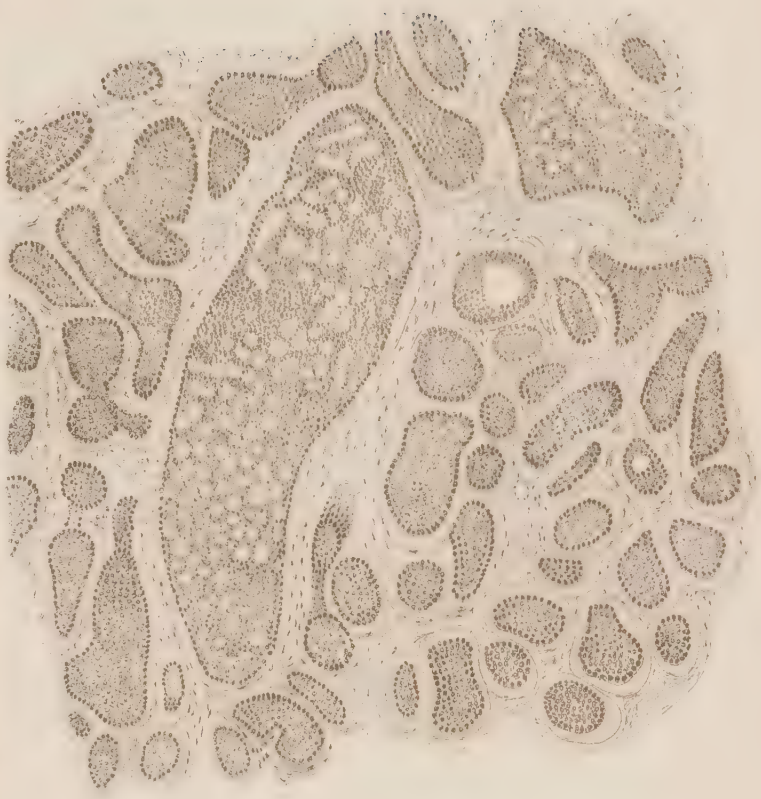

Fig. 2.

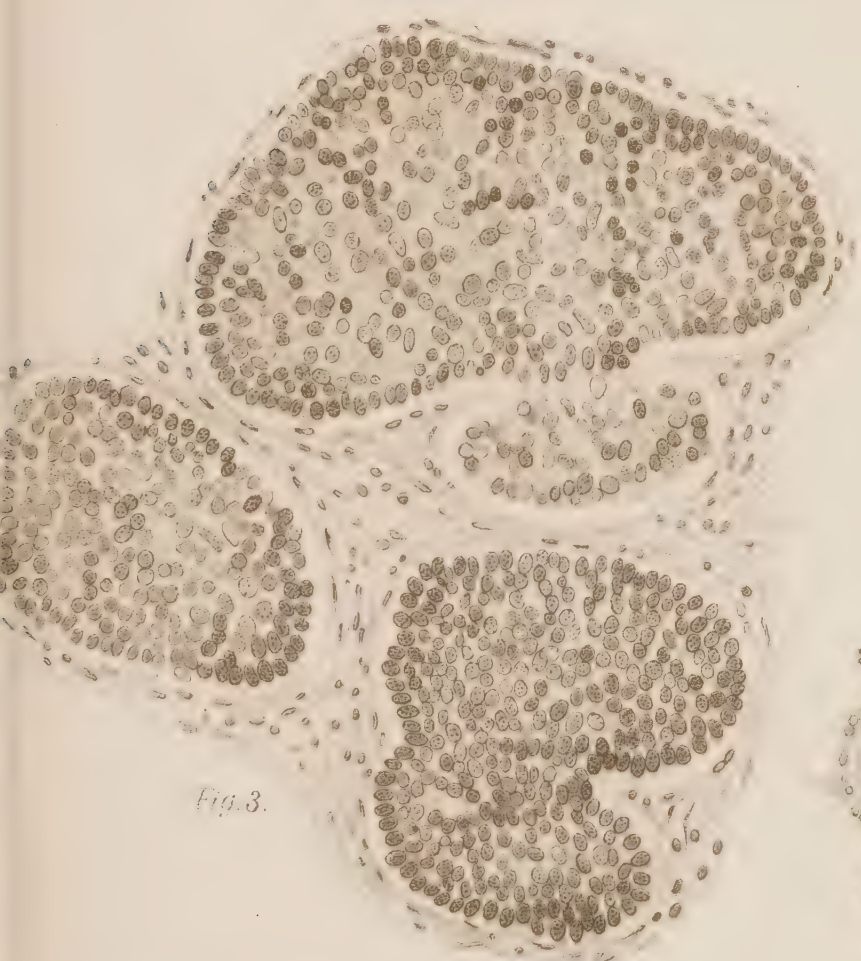

Fig. 3.

Fig. 4.

K.u.k. Hoflithogr. A. Haase, Prag

Aus der königl. dermatol. Universitätsklinik zu Breslau.

Ueber die Hautveränderungen bei lymphatischer Leukaemie und bei Pseudoleukaemie.

Von

Dr. **Felix Pinkus,**
ehem. Assistenten der Klinik.

(Hierzu Taf. II—VI.)

(Schluss.)

Durch den Tod unseres Pat. I sind wir in die Lage versetzt worden, die bisher allein besprochene klinische Seite unserer Beobachtungen durch die histologische Untersuchung zu ergänzen. Eine kurze Zusammenfassung des Befundes ist bereits im Anschluss an die Krankengeschichte dargeboten worden, und daselbst wurde so viel von den Veränderungen der inneren Organe mitgetheilt, wie zur Beurtheilung des Falles erforderlich war. Nur Haut und Lymphdrüsen haben wir zu fernerer Betrachtung aufgespart. Im Laufe ihrer Untersuchung drängten sich einige allgemein pathologische Fragen auf, welche wir nunmehr, im Anschluss an den genaueren histologischen Befund, ins Auge fassen wollen.

In der zur Verfügung stehenden Haut der rechten Augenbraue finden sich nirgends so frühe Stadien der Neubildung, dass mit Sicherheit ihr Ausgangspunkt angegeben werden könnte. Wie bereits erwähnt, stellt sich die Veränderung als eine Einlagerung zelligen Materials in die Haut dar. Durch diese Zellmassen wird zunächst keines der Hautorgane (Epi-

dermis mit Haaren und Drüsen, Blutgefässe, Nerven, Musculatur, collagenes und elastisches Bindegewebe) in der Weise, wie man es bei gewissen infectiösen Granulationsgeschwülsten zu sehen gewohnt ist, vernichtet. Erst in späteren Stadien setzt sich die Neubildung, ganz allein vermöge der von ihr ausgeübten Compression, an Stelle der ursprünglichen Gewebe (namentlich des elastischen, dann auch des collagenen Bindegewebes und des Fettgewebes); so gut wie gar nicht werden aber die höher differenzirten Organe (namentlich Muskeln, Haare, Drüsen) afficirt.

In dem Stück, welches die geringste Zelleinlagerung aufweist (Fig. 7), reicht diese von der oberen Grenze des Fettgewebes bis in die oberflächlichen Cutispartien hinein. Die papillaren Gefässe und die subpapillaren Gefässanastomosen sind grösstentheils frei von Zellansammlung; nur an ganz vereinzelten Stellen steigt die Rundzellenscheide mit ihnen empor, näher an die Epidermis heran. Das subpapillare Gefässnetz schwimmt sozusagen auf dem Infiltrat. Die auf- und absteigenden Blutgefässäste und Nerven sind völlig eingepackt in das Infiltrat, und ebenso das tiefe, cutane Gefässnetz. Die tiefen Gefässe und Nerven sind nur stellenweise noch eingescheidet. Weiter nach der Tiefe zu ist nur zwischen den groben Muskelbündeln und um die Nerven-Gefässpackete herum noch ein wenig Rundzelleninfiltrat zu finden, die dazwischen liegende Haut und die Fettträubchen sind fast frei. Das collagene und das elastische Gewebe sind, wenn auch nur noch als grobmaschiges Reticulum, erhalten (Fig. 9). Die Haare liegen, dichtumhüllt, im Infiltrat, nur von einem schmalen bindegewebigen und elastischen Balg davon getrennt. Ebenso umdrängt das Infiltrat die Schweissdrüsenknäuel und Ausführungsgänge, lässt aber häufig den Raum zwischen den Knäueln frei. Das Lumen der Schweissdrüsen ist oft stark (bis cystisch) erweitert, die Schweissdrüsenzellen scheinen nicht verändert.

Bei schwacher Vergrösserung gibt die deutlichste Uebersicht über die restirenden, im Infiltrat z. T. eingemauerten Hauttheile das ungefärbte, unaufgehellte Präparat oder die elastische Faserfärbung. Man erkennt da zunächst den nicht in-

filtrirten, oberflächlichsten Cutistheil, den ganzen Raum zwischen Epidermis und Infiltrat als schmale, elastinreiche Lage erfüllend. Dann sieht man die elastischen Fasern, welche den bindegewebigen Haarbalg umgeben und durchziehen; die elastischen Scheiden der Schweissdrüsen und die elastischen Netze um die Blutgefässe, theils als Längsfaserbündel, theils als gitterförmige elastica interna. In der alles andere ausfüllenden, gleichmässigen Anhäufung der kleinen rundkernigen Zellen findet man mit starken Vergrösserungen aber, ausser den soeben erwähnten Resten normaler Hauttextur, noch reichlich collagene Bündel und Kerne fixer Bindegewebszellen.

In den grösseren Stücken reicht das Infiltrat viel weiter abwärts, umsäumt zunächst die Fettzellen, deckt sie in noch weiter vorgeschrittenen Stadien ganz zu, so dass nur hier und da ihre Spuren als Löcher im gleichmässigen Rundzelllager erkennbar sind. Zugleich werden die Zellansammlungen zwischen den Bündeln der mimischen Gesichtsmusculatur grösser, und in den grössten Stücken ist der excidirende Schnitt noch mitten durch das Infiltrat hindurch gegangen (Fig. 8).

Die Zellen des Infiltrats liegen vielfach (namentlich in jüngeren[1]) Partien) in gleichmässiger Lagerung, in älteren Theilen mit Zeichen deutlicher Compression durch Cutis und subcutanes Gewebe hin. An einzelnen Stücken scheinen sie in der Höhe der Schweissdrüsen ein wenig dichter zu liegen. Nach der Musculatur zu löst sich das diffuse Infiltrat vielfach in Stränge dichtgedrängter Zellen auf.

Die Zellen haben bei Alkohol- und Sublimathärtung an den nicht comprimirten Stellen ganz gleichmässig runde, nur hier und da in ihrer Tingibilität ein wenig verschiedene Kerne.

[1]) Wenn hier von jüngeren und älteren Stadien die Rede ist, so liegt dem nicht eine wirklich der Zeit nach gemachte Beobachtung zu Grunde, sondern es handelt sich nur um einen Schluss, der die geringere Veränderung als jünger, die stärkere Veränderung als älter und aus der geringeren durch Wachsthum oder Apposition hervorgegangen betrachtet. Dabei ist die Möglichkeit einer Entstehung der grösseren, tiefer reichenden Herde durch die Confluenz eines in der Tiefe entstandenen mit einem oberflächlichen nicht berücksichtigt. Auf diese Verhältnisse, für deren Entwirrung der vorliegende Fall kein geeignetes Material bietet, wird im Folgenden nicht näher eingegangen werden.

Osmiumhärtungen zeigen dieselben runden Kerne mit einer grossen Zahl navicellen- oder gar tetraederartig deformirter dunkler Kerne untermischt, Formen, welche zweifellos auf eine Compression zu beziehen sind. Wir finden sie nämlich nicht an Stellen der Osmiumpräparate, wo die Zellen weniger dicht liegen (z. B. um die Fettzellen herum); dagegen sind sie auch in den Alkohol- und Sublimatpräparaten vorhanden, aber nicht in den entsprechenden Lagern, sondern nur dort, wo eine ganz augenfällig dichte Aneinanderlagerung der Kerne stattfindet (intermusculär, ganz tief im subcutanen Gewebe). Dass bei Osmiumpräparaten schon bei einer geringeren Dichte der Infiltration diese Druckerscheinungen zu Stande kommen, liegt wohl in der Einwirkungsweise des Härtungsmittels.

In dem ältesten Stück findet man eine stärkere Zusammendrängung der Rundzellen an der oberen Grenze des Infiltrats; dort liegen die Zellen dicht und mit verkleinerten, dunklen Kernen bis hart an die, wie eine Linie scharf gezogene obere Grenze heran (Fig. 10). Es macht den Eindruck, als reiche das Infiltrat nach oben bis an eine unsichtbare Schranke, über die die Rundzellen nicht hinüber könnten, an der sie sich in Folge dessen, durch das nach allen Seiten expansive Wachsthum des Infiltrats aufwärts geschoben, stauten, und die sie nicht in lebendigem (oder wenigstens unversehrtem) Zustande überschreiten könnten. An einzelnen Stellen liegen mit diesen obersten deformen Rundzellenkernen solche von polynucleären Leukocyten gemischt, welche ihnen sehr ähnlich sehen, so dass stellenweise sogar die Unterscheidung unmöglich ist (Fig. 12). Auffällig ist der Unterschied zwischen der Unüberschreitbarkeit der unsichtbaren Barrière für die Rundzellen und der leichten Passirbarkeit für die polynucleären Leukocyten, die, als wahre Wanderzellen, aus den Gefässen herauskriechen (cf. Fig. 13) und unaufgehalten dem Epithel sich nähern, so dass sie nicht nur in den oberen Partieen des Rundzelleninfiltrats, sondern auch, und besonders in den von Rundzelleneinlagerung durch irgend eine Kraft geschützten Cutistheilen unter der Epidermis und um die Haare herum zu treffen sind (Fig. 11).

Den gleichmässigsten Anblick bieten die Zellen bei Alkohol- und Sublimatfixation. In den so behandelten Stücken

finden wir einen durchgängigen Typus runder Kerne: in hellgefärbtem Grunde liegt ein dunkleres Fadennetz, das sich um 1—3 ganz dunkelgefärbte centrale Chromatinknoten gruppirt und diese mit ähnlichen dunklen, meist kleineren Chromatinknoten in der Kernperipherie (5—10 an Zahl) verbindet. Abweichungen von diesem Typus kommen zunächst einmal, wie bereits erwähnt, nach der Form vor, als Druckerscheinungen; sodann aber auch nach der Grösse: in den oberflächlichsten Lagen erscheinen die Kerne im Ganzen dunkler und kleiner, als ob sie fester gefügt seien. Dadurch erhalten dort die Zellen um die kleinen Blutgefässe herum ein vollkommen gleiches Aussehen mit den in den Blutgefässen enthaltenen Lymphocyten. Im mittleren Corium sind die Zellen grösser und heller, erreichen aber bei Weitem nicht das grösste Volumen, welches Lymphocyten in der Norm erreichen können (in den Keimcentren der lymphatischen Organe). In der Tiefe, wo die Zellen nicht so diffus, sondern mehr in Strängen angeordnet dicht aneinandergedrängt liegen, erscheinen sie wieder dunkler. Mitosen finden sich fast gar nicht inmitten dieser ausserordentlichen Zellanhäufung.[1]) Vom Protoplasma der Zellen ist wenig zu erkennen. Nur Sublimatpräparate lassen eine gewisse Tinction des Zelleibes zu. Man sieht dann um den Kern herum verschieden grosse Lappen eines wabigen, wie zerrissenen Protoplasmas hängen, in denen der Kern excentrisch liegt, und die der Zelle im Ganzen ein polygonal-eckiges Aussehen verleihen.

In den Blutgefässen sieht man zuweilen ganz gleiche Zellen, deren Protoplasma aber massiger und stark mit Eosin tingibel (diffus, ohne Körnung) ist.

Ihrem Aussehen nach gleichen die bisher beschriebenen Zellen in jeder Beziehung den kleinen Lymphocyten der Lymphdrüsen, besonders denen, welche die dunkle Zone um die Keimcentren constituiren.

---

[1]) Vergl. hierzu Troje's (67) Angabe über zahlreiche Mitosen im leukaemischen Infiltrat innerer Organe, sowie die übrigen Angaben über den histologischen Befund bei acuter Leukaemie (Benda, XV. Congr. f. inn. Med.; Askanazy, Virch. Arch. 137). Ferner Brigidi & Piccoli's Befund von Mitosen und tingiblen Körpern in den Lymphdrüsen bei lymphatischer Leukaemie (Ziegler's Beitr. 16, S. 383).

Was die Lagerung dieser Rundzellen zu einander und zu den Zellen der übrigen Gewebe betrifft, so liegen sie, wenigstens in den jüngsten Stadien, in den oberflächlichsten Partien noch mit vielen länglichen Bindegewebskernen untermischt. Im unteren Corium, bis zu den Fettzellen hinab, findet man ein gleichmässiges und dichtgefügtes Rundkernlager mit spärlichen Bindegewebskernen dazwischen. Hier und da liegt eine Gruppe noch dichter an einander gedrängter Kerne; da handelt es sich dann meistens um ein (durch seine Endothelwand erkennbares) Lymphgefäss, das mit Lymphocyten ausgestopft ist (Fig. 19). Unregelmässiger wird der Bau in den tiefen Partien. Hier sehen wir in jüngeren Stadien zwischen den Muskeln und den Fettzellen die Rundzellen in längliche Stränge zusammengepresst, als ob sie in vorgebildeten Räumen lägen (Fig. 14). Diese Anordnung bietet eine gewisse Aehnlichkeit dar mit den soeben erwähnten, mit Lymphocyten gefüllten Gefässen; meistens lässt sich aber eine Endothelwand nicht nachweisen, und so handelt es sich wohl hier um Ausgüsse der Spalten zwischen den gröberen Bindegewebs- und Muskelbündeln der Subcutis. An älteren Stellen wird auch hier mit der Zunahme der Infiltration die Rundzellenlagerung immer dichter und gleichmässiger und die Strangform immer mehr verwischt (Fig. 9).

Die übrigen Zellarten sind in verschwindender Zahl im Corium vorhanden, Mastzellen und neutrophile Leukocyten erscheinen unregelmässig vertheilt und spärlich, eosinophile so gut wie gar nicht.

Fassen wir kurz den Hautbefund zusammen, so haben wir eine reine, massenhafte Einlagerung rundkerniger Zellen (Lymphocyten) in das Maschenwerk von Corium und subcutanem Gewebe, die im Gebiet des subpapillaren Gefässnetzes halt macht und es nicht nach der Epidermis hin überschreiten kann; die im Gebiet zwischen oberer Grenze des Fettgewebes und dieser ebengenannten Cutisgrenze entstanden sein muss, und die nur sehr geringe Zeichen weiteren Wachsthums aufweist, da wenig Mitosen sich in ihr finden und keine Apposition sich von anderswoher nachweisen

lässt, ja, die vielmehr noch zelliges Material in den Körper hinein abzugeben scheint (Füllung der Lymphgefässe mit Lymphocyten, wie in functionirenden Lymphdrüsen).

Dieser Befund in der Haut unseres Kranken stimmt mit den in der Literatur vorhandenen Angaben gut überein, sowohl was den lymphocytären Bau als auch den Entstehungsort (im tiefen Corium, nach den Angaben über jüngere Stadien meistens um die Schweissdrüsenknäuel herum) anbelangt. Besonders hervorgehoben sei hier nochmals der häufig erwähnte Mangel an Kerntheilungsfiguren in der Neubildung, der freilich, solange die Lymphocyten der Neubildung als angeschwemmt durch den Blutstrom gelten, nichts wunderbares birgt, bei der Auffassung von einer an Ort und Stelle vor sich gehenden Entstehung aber auffällig erscheinen muss. Der Mitosenmangel bildet ja in den, morphologisch unseren Tumoren ganz gleich gebauten sog. entzündlichen Infiltraten geradezu einen Beweispunkt für deren Entstehung durch Extravasation der anderswo gebildeten Lymphocyten.[1]) In unserem Falle nun werden wir, ausser der Unmöglichkeit des Nachweises einer solchen Extravasation und ausser dem gelungenen Nachweis einer aus der Haut heraus in den Körper hineingehenden Lymphocytenströmung, noch einen indirecten Beweisgrund gegen die Lehre von der Extravasation der Lymphocyten kennen lernen, nämlich den Mangel jeder erheblichen Zellenbildung in den Lymphdrüsen (welche ja als eine der Hauptbildungsstätten der Lymphocyten anzusehen sind).

Die von unserem Fall untersuchten Lymphdrüsen zeigen im Groben noch Reste des normalen Baues. Wir finden die Zusammensetzung aus Stroma (Kapsel und Trabekelsystem) und Parenchym (die in den Marksträngen und Rindenknötchen enthaltenen Lymphocyten) wie in der Norm, nur verwischt durch das Ueberhandnehmen der Lymphocytenansammlungen.

[1]) cf. u. a. Troje (67), welcher den Satz aufstellt, dass lymphomatöses Gewebe durch die grosse Mitosenmenge vom gewöhnlichen kleinzelligen Infiltrat unterschieden und Geschwulstmetastasen ähnlich geworden sei. Meiner Erfahrung nach ist dieser Satz nicht unbedingt zutreffend, der Mitosengehalt entzündlicher Rundzelleninfiltrate kann vielmehr gleichfalls sehr bedeutend sein.

Im zelligen Parenchym der Drüsen aber ist eine sehr wesentliche Abweichung vom normalen Verhalten zu constatiren. Die normalen Markstränge und Knötchen enthalten, wie schon ältere Untersuchungen andeuteten und wie ganz besonders die classischen Arbeiten Flemming's (14) und seiner Schüler klar bewiesen, helle Bezirke voll grösserer Zellen, in denen der grösste Theil der Zellneubildung sich abspielt, die Keimcentra. Um diese Keimcentra herum häuft sich zunächst ein dunkler Wall kleinerer Zellen, in dem nie Mitosen sich finden, und geht allmälig in die lockere, hellere Peripherie, die wieder Mitosen in wechselnder Zahl enthält, über. Das Keimcentrum dürfte nach Flemming's Anschauung kein constantes Gebilde sein; es entsteht an irgend einer Stelle, wenn daselbst der Reiz zur Zellneubildung wirkt, und hört auf zu bestehen, wenn sein Zweck erfüllt, genügend neue Zellen producirt sind und seine Proliferationskraft erloschen ist. In Folge dessen ist die Grösse der Keimcentren sehr wechselnd, und sie fehlen ganz in nicht proliferirenden Knötchen des Drüsenparenchyms. In unseren Drüsen nun ist nirgends die Spur eines Keimcentrums zu finden. Das Parenchym besteht aus völlig gleichartigen Zellen, die nur sehr selten Mitosen aufweisen. Selbst an solchen Stellen, wo noch am ehesten ein Keimcentrum gesucht werden musste, an der ersten beginnenden Pigmentablagerung (Ribbert [62]), ist weder die Anhäufung grosser Zellen noch eine grössere Zahl von Mitosen zu entdecken.

Von den bei der Section entnommenen Drüsen wurden linsen- bis haselnussgrosse untersucht, und zwar sowohl solche mit reichlicher schwärzlicher Pigmentirung als auch ganz helle. Der Bau beider Arten von Drüsen ist genau der gleiche. In den kleinsten lassen sich noch deutlich die Markstränge und Knötchen unterscheiden (aber alle, wie gesagt, ohne Keimcentrum), in den grösseren bildet das Parenchym eine zusammenhängende Masse, welche nur von den Trabekeln und von Gefässen durchfurcht wird. Die Lagerung der Lymphkörperchen ist nahezu gleichmässig. Stellenweise liegen die Kerne so dicht aneinander, dass es scheint, als wäre eine grössere Zahl (riesenzellenartig) von gemeinsamem Protoplasmaleib umschlossen.

Die Kerne der Zellen sind vielgestaltig, nähern sich aber immer einer gewissen runden Grundform, die häufiger in den Alkoholpräparaten als in den Formolstücken angetroffen wird. Das Volumen der Kerne schwankt in sehr geringen Grenzen. Kernfärbungen zeigen ein Chromatinfadennetz, das in dickeren centralen Chromatinknoten zusammenstösst und meistens sich als dunklere knotige Chromatinzone an der Kernperipherie zusammenballt (cf. Fig. 15). Wir erhalten also genau dieselben Bilder, die uns bereits aus den Hauttumoren bekannt sind; durch unsere üblichen histologischen Mittel sind diese Lymphdrüsenzellen nicht von den Rundzellen der Hauttumoren zu unterscheiden.

Zwischen den eben geschilderten Lymphocyten liegen in ziemlich erheblicher Zahl Mastzellen; sehr wenig Unna'sche Plasmazellen, besonders an den Gefässwänden (cf. Fig. 15), aber auch sonst hier und da zwischen den Lymphocyten verstreut; und in den verschiedenen Drüsen in sehr wechselnder Menge Anhäufungen von dunkelbraunem, körnigen Pigment. Sodann finden sich noch hier und da Protoplasmahaufen mit Kernen, welche nicht mit voller Sicherheit als Zellen angesprochen werden können, und deren wir bereits bei Beschreibung der Milz Erwähnung thaten. Wir kommen alsbald auf diese Gebilde nochmals zurück. Die Lymphocytenhaufen werden von feineren und gröberen Zweigen und Aesten des Bindegewebes umschlossen. Es scheint nicht jede Zelle ihr Fach zu haben, sondern es liegen immer ganze Zellcomplexe ohne bindegewebige Trennung in einer einzigen Gewebsmasche. In den gröberen Bindegewebsästen liegen dickwandige Blutgefässe mit Intima, Media und Adventitia und dünnwandige, nur von einem Endothelrohr gebildete, weite, stellenweise sogar cavernöse Räume. Die Blutgefässe sind mit rothen Blutkörperchen und Lymphocyten erfüllt, nur spärlich zeigen sich polynucleäre Leukocyten. In den Endothelschläuchen, welche besonders gross an der Drüsenperipherie sind und, dicht der Kapsel anliegend, meistens den vierten Theil und mehr derselben umschliessen, dann aber auch tief ins Parenchym hineinziehen, finden wir ausserdem in grosser Zahl die bereits erwähnten zellähnlichen Körper. Sie bestehen aus einem voluminösen wabigen Proto-

plasma, dessen Maschen häufig Lymphocytenkerne und rothe Blutkörperchen eingelagert sind. In vielen dieser Gebilde findet sich ein andersgestalteter, grosser, heller und wenig gekörnter Kern (Fig. 16), der wie der wahre Zellkern aussieht. Da alle Zwischenformen von grossen Zellen mit hellem Kern und breitem, unregelmässigen Protoplasmaleib an bis zu dem ebengeschilderten Complex von Kernen, Protoplasma, rothen und weissen Blutkörperchen vorhanden sind, läge es nahe, all' diese Gebilde für geänderte Zellen, sei es Endothel- oder Wanderzellen, anzusehen. Ein Zweifel entsteht nur dadurch, dass nicht stets ein sicherer Zellkern nachgewiesen werden kann.

Hier und da durchziehen das Drüsenparenchym Endothelrohre, die prall mit Lymphocyten ausgefüllt sind; sie dürfen ohne Bedenken als Lymphgefässe angesehen werden, welche wahrscheinlich Zellen aus der Drüse heraus transportiren (die Möglichkeit ist hier nicht wie bei der Haut abzuweisen, dass es sich um zuführende, nicht um abführende Lymphgefässe handle. Die Entscheidung ist aber nur von geringer Wichtigkeit in Bezug auf die uns im folgenden beschäftigenden Fragen. Da dieselben lymphocytengefüllten Gefässe sich, und zwar reichlicher als hier, in normalen Drüsen vorfinden, deren Lymphocytenbedarf vollauf durch eigene Production gedeckt zu werden scheint, so muss die Auffassung dieser Lymphgefässe als aus der Drüse hinausführende plausibler dünken).

Die Gefässe und Bindegewebsspalten unserer Drüsen vereinen sich zu einer aus straffem Bindegewebe bestehenden Kapsel, die nach aussen die bereits erwähnten endothelbekleideten Räume begrenzt. In den Gewebsspalten dieser fibrösen Kapsel finden sich reichliche, zum Theil diffuse Anhäufungen von Lymphocyten, zum Theil den Gewebsspalten angepasst in geraden Reihen gelagert wie Perlen einer Kette, wie man es häufig in kleinzelligen Infiltraten und auch in normalen Lymphdrüsen findet und wie es besonders von Unna für seine kleinen Plasmazellen, von Joseph (27) für das kleinzellige Infiltrat bei Lichen ruber beschrieben ist.

Wenn wir den Lymphdrüsenbefund kurz zusammenfassen, so erscheint die Drüse als ein ganz gleichmässiger Lymphocytenhaufen, dessen Hauptunterschied

von einer normalen Lymphdrüse im Mangel der Proliferationscentren liegt. Dieses anatomische Ergebniss stimmt gut mit den in der Literatur gegebenen Daten überein. Es gleicht unser Befund dem Typus der weichen Form der leukaemischen und pseudoleukaemischen Lymphome, welche wir ja bei unserer Zusammenfassung der lymphatischen Leukaemie und der Pseudoleukaemie als zusammengehörig betrachten. Nirgends ist eine Spur von Bildung fibrösen Gewebes zu entdecken; nirgends auch regressive Metamorphosen, wenn wir nicht die scheinbare Phagocytose in den grossen Protoplasmahaufen der Randgefässe als solche bezeichnen sollen. Im Beginne der Drüsenvergrösserung wird von den Autoren eine vermehrte Proliferation gefunden, so erwähnt z. B. Cavalié (7) in einer kleinen Mesenterialdrüse (eines Falls von Pseudoleukaemie) die Vermehrung der Lymphocytenmitosen. In unseren Drüsen fand sich nichts dergleichen, vielmehr musste, falls wirklich früher eine abnorm starke Zelltheilung dagewesen sein sollte, diese zur Zeit des Lebensendes bereits erloschen sein.[1])

Unsere Befunde in Drüsen, Haut, Blut und in den anderen Organen legen den Gedanken nahe, dass diese starke Lymphocytenanhäufung nicht durch die Proliferation einzig und allein, vielleicht sogar nur in ganz geringem Grade durch diese bedingt sei, dass vielmehr hier ein verminderter Lymphocytenverbrauch mit im Spiele sei. Es ist immerhin möglich, dass mit fortschreitender Füllung des Körpers mit Lymphocyten, die doch zweifellos im Beginn der lymphatischen Leukaemie eintritt, die Proliferation der Lymphzellen

[1]) Der Einwand, dass etwa durch cadaveröse Veränderungen oder durch den Härtungsmodus die Mitosen unkenntlich geworden seien, muss aus dem Grunde zurückgewiesen werden, dass 1. nach mehrfachen Angaben gerade in Lymphocyten die Mitosen nicht in fortschreitender Entwicklung bis zum Ruhestadium des Kerns ablaufen, vielmehr von dem Stadium aus, in dem der Tod das Individuum ereilte, eine (nicht allzufrüh einsetzende) Degeneration erleiden, welche zwar nicht immer mehr die Mitose in ihrer vollen Schönheit, aber doch ihr Vorhandensein noch zu erkennen gestattet; 2. dass andere Mitosen (z. B. im Epithel) in unseren Stücken sehr gut erhalten sind. Die Drüsen waren 6 Stunden post mortem, die Hautstücke unmittelbar nach dem Tode entnommen.

nachgelassen habe, dass gewissermassen eine Rückstauung der Zellen in die lymphocytenbildenden Organe eingetreten sei, welche die weitere Vermehrung durch die Unmöglichkeit des Abflusses aufhob. Da der Tod hier unter den Zeichen der Herzschwäche und primärer Functionseinstellung lebenswichtiger Organe eintrat, liegt die Möglichkeit vor, als Todesursache direct die Sättigung des Körpers mit Lymphocyten anzusprechen. Dass der Grund der Lymphocytenanschoppung, die hier trotz der geringen, weit hinter der Norm zurückbleibenden Lymphocytenbildung zu Stande gekommen ist, etwa der Wegfall einer, den Lymphocytenverbrauch regulirenden Function sein könne, lässt sich nur andeuten, da so weitgehende Schlüsse durch den Befund eines einzigen Falles keine genügende Unterstützung erhalten. Indessen muss mit besonderer Eindringlichkeit auf die Unterschiede hingewiesen werden, welche zwischen der Art unserer Lymphome (mit ganz geringer Zelltheilung) und der anderen Lymphome besteht (cf. Paulsen [54]). In hyperplastischen Tonsillen, in tuberculösen Lymphomen (wenigstens der verkäsenden Form), namentlich aber bei der syphilitischen primären Poly- und Skleradenitis findet man, ganz im Gegensatze zu unserem leukaemischen Befunde, eine ganz ausserordentliche Vergrösserung der mitosenhaltigen Keimcentren, welche soweit führen kann, dass der dunkle Hof der zur Abfuhr bereit aufgespeicherten Lymphocyten völlig schwindet und die Lymphocyten gewissermassen nicht erst zur Ruhe gekommen aus dem Depot (durch den dunklen Hof repräsentirt) auswandern, sondern sofort nach Entstehung an ihren Bestimmungsort abgeführt werden. Denselben Befund gibt Fraenkel von den Lymphdrüsen bei acuter lymphatischer Leukaemie. (Deutsche med. Woch. 1895, S. 663; Benda, XV. Congr. f. inn. Med. S. 375.)

Nachdem wir im Vorangegangenen bereits unsere Ansicht begründet haben, dass das rundzellige Infiltrat in der Haut und in den inneren Organen wegen der morphologischen Identität seiner Zellen mit den (sicheren) Lymphocyten in Blut und Lymphdrüsen eine reine Lymphocytenansammlung darstelle, bleibt noch die Frage nach dem Zustandekommen dieses Infiltrats zu beantworten.

Ueber die Entstehungsart der Lymphocytenansammlungen ausserhalb der Lymphdrüsen sind die Ansichten getheilt. Wir müssen zur Erledigung dieser Frage ein wenig von den hier besprochenen pathologischen Veränderungen abschweifen und uns in das Gebiet begeben, wo einerseits am häufigsten Lymphzellenansammlung sich findet, andererseits ihre Entstehung leichter zu verfolgen ist. Die erforderliche Kenntniss aller Stadien bieten uns die völlig unseren leukaemischen (sowohl nach Anordnung als nach Zellart) vergleichbaren, circumvasculären, sog. entzündlichen Infiltrate.

Die Virchow'sche Lehre von der Entstehung der zelligen entzündlichen Neubildung wurde durch die vornehmliche Beachtung der entzündlichen Exsudation durch Cohnheim lange Zeit zurückgedrängt, und namentlich all die sog. entzündlichen Rundzelleninfiltrate wurden, abweichend von Virchow's Anschauung, nicht als am Fundort aus präformirten Zellen gewachsen, sondern als (durch die Gefässbahn herbeigeführt) in die Gewebe eingewandert betrachtet. Zwei Ursachen lagen dieser Auffassung zu Grunde.

1. Die, namentlich früher constant, in unserer Zeit noch zuweilen, ausser Acht gelassenen oder gar geleugneten Unterschiede zwischen den Leukocytenarten, wodurch alles, polynucleäre, eosinophile Zellen, Lymphocyten unter dem Namen der entzündlichen Rundzelle zusammengefasst wurde.

2. Die aus dieser Identificirung der Form gefolgerte Identificirung der Lebensäusserung, welche alle diese Zellen als Wanderzellen anzusehen lehrte, stammend aus dem Blut, die Gewebe durchsetzend, zuweilen als Eiter sich ganz aus dem Körper herausbewegend.

Ueber die Verschiedenheit von Lymphocyten und polynucleären Leukocyten herrscht heutzutage kaum noch ein Zweifel, und die Anschauung besteht zu Recht, welche die polynucleären Leukocyten aus den neutrophilgekörnten mononucleären Zellen des Knochenmarks herleitet, jeden genetischen Zusammenhang zwischen dem einkernigen Lymphocyten und der polynucleären Zelle aber zurückweist.

Es hat sich nun durch zahlreiche Beispiele herausgestellt, dass die Wanderzelle, welche mit Leichtigkeit die Blut-

bahn verlässt und überall zu finden ist, wo zelliges Exsudat an der Oberfläche erscheint, der polynucleäre Leukocyt ist; so ausschliesslich, dass sogar bei lymphatischer Leukaemie, wo doch viel mehr Lymphocyten im Blute kreisen als polynucleäre Zellen, doch die an einer eiternden Stelle abgesonderten Zellen stets polynucleäre Leukocyten sind (E. Neumann). Ehrlich (12) spricht denn auch den Lymphocyten jede active Wanderfähigkeit ab und lässt nur eine mechanische Ausschwemmung zu. Ebenso sieht Ribbert (62, 63), unter gebührender und seit Jahren immer wiederholter Betonung des Unterschiedes zwischen Lymphocyten und polynucleären Leukocyten, den Beweis für die Auswanderung der Lymphocyten in keiner Weise als erbracht an, betrachtet aber die Möglichkeit der Auswanderung nicht für theoretisch völlig ausgeschlossen. Ribbert lässt die entzündlichen Infiltrate durch Zellvermehrung in loco entstehen aus kleinen Ansammlungen lymphoider Zellen, deren Vorhandensein in vielen normalen Organen von ihm und Anderen (z. B. Arnold [1], Rawitz [60]) nachgewiesen ist.

Die directe Beweisführung für diese Behauptungen stösst auf ausserordentliche Schwierigkeiten. Die zwei Wege, welche zur Klarheit in dieser Frage führen können, sind lang und voller Hindernisse. Der eine besteht darin, in jedem einzelnen Falle, wo die Durchwanderung der Gefässwand thatsächlich zur Beobachtung kommt, nachzuweisen, ob die durchwandernden Zellen polynucleäre Leukocyten oder Lymphocyten sind; der zweite darin, im Rundzelleninfiltrat das Wachsthum durch Zelltheilung in loco zu erweisen.

1. Ueber die Unwahrscheinlichkeit der Lymphocytenauswanderung aus den Gefässen. Um zunächst die Resultate meiner eigenen Untersuchungen aufzuführen, habe ich niemals, wo eine Durchwanderung von Leukocyten so klar zu sehen war, dass die Leukocytenart zweifellos bestimmt werden konnte, mich vom Vorhandensein einer Lymphocytendurchwanderung überzeugen können. Anscheinend einkernige Rundzellen habe ich allerdings nicht selten (namentlich im Epithel) gesehen. Nur in den wenigsten Fällen handelte es sich dann um Zellen, die zur Gruppe der Lymphocyten gehörten.

Meistens gelang der Nachweis, dass es sich um polynucleäre Leukocyten handle, deren Lappung nur sehr undeutlich oder ganz unkenntlich geworden war. Der Beweis konnte vornehmlich dadurch geführt werden, dass sie mitten zwischen vielen typisch gelapptkernigen Zellen lagen, in der Umgebung Lymphocyten nicht nachweisbar waren und Form, Grösse und Structur gewisse Abweichungen vom Lymphocytenkern boten. (Das sicherste Criterium, die neutrophile Körnung, ist oft auch in den typischsten polynucleären Zellen im Schnittpräparat nicht sichtbar.) Da, wo sichere Lymphocyten, d. h. Gebilde, welche den Lymphocyten im Rundzelleninfiltrat und in den Gefässen morphologisch identisch waren, sich an Orten fanden, die nur durch eine Locomotion erreicht werden konnten (namentlich also zwischen den Epithelzellen), da waren in ihrer Gesellschaft so gut wie immer andere Gebilde (vornehmlich rothe Blutkörperchen) zu sehen, denen eine Wanderfähigkeit sonst nie zugeschrieben wird. Durch diese Vergesellschaftung wird das Hineingelangen der Lymphocyten durch selbständiges Wandern zum mindesten sehr unwahrscheinlich gemacht. Allerdings würde erst eine ungeheure Zahl von Beobachtungen den sicheren Schluss erlauben, dass niemals Lymphocyten sich auf die Wanderung begeben. Eine Möglichkeit des Durchdrungenwerdens mit Lymphocyten und der Entstehung freier oberflächlicher Lagerung dieser Zellart führt v. Notthafft (51) an: in einem Fall von Pseudoleukaemie waren die Hautknoten theilweise so hoch gewuchert, dass die Epidermis darüber sich abhob. Ein solches an die Oberfläche-Wachsen ist natürlich ein ganz anderer Process, der dasselbe Resultat zeitigen kann wie die Durchwanderung, und steht in keiner Weise mit den sonstigen Erfahrungen über das Gebahren von Lymphocyten im Widerspruch. Vielleicht gilt dieser Modus auch für die Lymphocytenanhäufungen im Epithel, die Wolters (77) bei der Mycosis fungoides beschreibt und abbildet. Dass wir die Lymphocytenmäntel um Arterien und Venen nicht als einfach durchgewandert ansehen dürfen, hat Ribbert (62) bereits betont; für die Durchwanderung dürfte wohl die Capillarwand allein fähig erachtet werden.

2. Ueber die Wahrscheinlichkeit der Lymphocytenanhäufung durch Zelltheilung am Orte des Infiltrats.

Bereits mehrfach wurde die Seltenheit der Mitosen im leukaemischen wie im entzündlichen Rundzellinfiltrat erwähnt. Diese Seltenheit bietet nichts überraschendes, wenn wir bedenken, dass sogar in den analogen Partien der Lymphdrüsen, in dem oben als Zelldepot bezeichneten dunklen Saum um die Keimcentra, fast niemals Mitosen gefunden werden. Es muss vielmehr als ein Zufall angesehen werden, wenn wir in einem Rundzelleninfiltrat eine grössere Zahl von Mitosen entdecken. Ein Präparat, in dem diese Eigenthümlichkeit sich in ganz besonders ausgeprägtem Masse findet, stellt ein exstirpirter Lupusherd dar, der in der Sammlung der Breslauer Klinik für Hautkrankheiten (Nr. 1146. Lupus am linken Ohrläppchen, excidirt am 2./III. 1897) aufbewahrt wird. Da sich in diesem Präparate alle nur wünschenswerthen Zeichen einer Proliferation des Lymphocyteninfiltrats nachweisen lassen, will ich auf den histologischen Befund etwas näher eingehen. Der Mitosenbefund allein kann ja kaum als genügender Beweis für die Theilung in den Lymphocyten selbst betrachtet werden, wenn wir auch durch Hansemann (24) die morphologischen Unterschiede zwischen Lymphocyten- und anderen Mitosen kennen gelernt haben; bei einem so schwierigen Object, wie es eine tuberculöse Granulationsgeschwulst bildet mit ihrer Mischung von fixen Bindegewebszellen, epithelioiden und lymphatischen Zellen, noch untermischt mit Plasma-, Mast- und Eiterzellen, dürfen wir auf das morphologische Verhalten hin allein keine Entscheidung treffen. Von grösster Wichtigkeit ist aber ein sicherer Nachweis der Proliferation, wenn er auch nur in einem einzigen Falle erbracht wird, weil er den positiven Beweis liefert für eine Annahme, die bisher namentlich per exclusionem (Punkt 1, Mangel des Nachweises der Lymphocytenwanderung) wahrscheinlich gemacht wurde.

Es fanden sich folgende Zeichen, welche das Verhalten unseres Lupuspräparates zum Analogon eines wuchernden Lymphknötchens (wie Ribbert (62) das lymphadenoide entzündliche Infiltrat bezeichnet) machen.

1. Mitosen sind zahlreich. Vereinzelt wurden Mitosen sogar in den Lymphocyten im Lumen von Lymphcapillaren gesehen. Sie sind zum grössten Theil im Stadium der Aequatorialscheibe, ohne dass die näheren Einzelheiten sich erkennen liessen. Im ganzen ist die Zelle grösser geworden und ganz hell, bis auf einige dunkelgefärbte Körnchen am Rande (Fig. 18).

2. Lymphocytenerfüllte Lymphgefässe (Fig. 20) kommen in ausserordentlich grosser Menge vor. Ihr Vorhandensein erscheint erst als der rechte Beweis für die Lymphocytennatur der beschriebenen Mitosen. Die in diesen Gefässen enthaltenen Zellen können ja nicht von aussen hineingeschleppt sein, sondern müssen aus dem Rundzelleninfiltrat selbst stammen; der Lymphstrom geht aus der Haut heraus in den Körper hinein, nicht umgekehrt, so dass zelliges Material nie auf dem Wege der Lymphbahn in die Haut geführt werden kann. Selbst bei Annahme eines verminderten Abflusses oder einer Stauung in den Lymphcapillaren müssten doch die Zellen in ihnen aus dem Infiltrat in die Gefässe hineingerathen sein, genau wie Flemming es für die lymphzellgefüllten Lymphgefässe der Drüsen nachweist. Mehr noch als der Nachweis der Mitosen im Infiltrat sprechen diese lymphocytenabführenden Lymphgefässe [1]) für eine Vermehrung des Infiltrats in loco, denn sie sind der directe Ausdruck der überschüssigen Production, des Ueberfliessens der neugebildeten Zellen. Dies ist völlig analog dem Verhalten in den Lymphdrüsen, wo ebenso Lymphocyten ausgeschwemmt werden. Sollte hier, im Hautinfiltrat, wo nicht wie in der Lymphdrüse die zwingende Nothwendigkeit vorliegt, alle Mitosen als Theilungen von Lymphocyten anzusehen, der Einwand erhoben werden, dass es sich nur um Theilungen von Bindegewebszellen (entweder der fixen Zellen oder der neugebildeten epithelioiden Zellen des Tuberkels) handle, so ist der zwingende Gegenbeweis dieses Ueberfliessen von Lymphocyten in die Gefässe, welchem eben eine Ueberproduction von Lympho-

[1]) Den Beweis zu erbringen, dass es sich in den erwähnten Bildungen um Lymphcapillaren handle, halte ich für überflüssig. Ich verweise nur auf die beigefügten Figuren, welche deutlich den Endothelbelag bei Mangel jeder weiteren Wandelemente, die verhältnissmässige Grösse des Lumens, das Fehlen von rothen Blutkörperchen und sonstigen körperlichen Blutbestandtheilen (mit Ausnahme der Lymphocyten) erkennen lässt.

cyten, die keinen Platz mehr finden, zu Grunde liegen muss. Diese Lymphocytenfüllung der Gefässe ist ein Befund, welcher im kleinzelligen Infiltrat gar nicht selten gemacht wird, auch da, wo es nicht gelingt, Mitosen nachzuweisen.

3. Um die Analogie mit der Proliferation in den Lymphdrüsen vollkommen zu machen, fanden wir in unserem Präparat die von Flemming (14) beschriebenen tingiblen Körperchen in reichlichster Menge, wohl immer in Zellen, und zum allergrössten Theil in den lymphocytenerfüllten Lymphcapillaren (Fig. 20), in genau denselben Formen, wie sie in jeder normalen oder hypertrophischen Lymphdrüse nachweisbar sind, nur bedeutend zahlreicher.

Wir haben also in dem kleinzelligen Infiltrat dieses Lupusfalls ein völliges Analogon der Lymphdrüsenbildung: Zelltheilung, Abführung der überschüssigen Lymphocyten und auch die (möglicherweise als regressive Metamorphose zu deutenden) sog. tingiblen Körper (cf. das vermehrte Vorkommen ähnlicher Gebilde bei nekrotischen Vorgängen in den Lymphdrüsen, z. B. bei Diphtherie), also eine typische Lymphocytenbildung am Orte selbst und zwar — aller Wahrscheinlichkeit nach dürfen wir hierin Ribbert zustimmen — aus vorher schon dort vorhanden gewesenen Lymphocytenanhäufungen. Dieselbe Entstehung dürfen wir wohl auch für andere kleinzellige Infiltrate annehmen, bei denen einerseits zuweilen ebenfalls Mitosen und (häufiger noch) die lymphocytengefüllten Lymphcapillaren gefunden werden, andererseits, wie oben ausgeführt, der stricte Beweis einer Auswanderung der Lymphocyten aus den Blutgefässen nicht geführt ist. Ganz das gleiche gilt von der morphologisch völlig mit dem sog. entzündlichen Infiltrat übereinstimmenden leukaemischen Tumorbildung.

Es handelt sich demnach in allen diesen Fällen um ein „lymphadenoides Granulationsgewebe“ (wie Ribberts Ausdruck lautet), dessen Entstehung derjenigen der übrigen Granulationsgeschwülste entspricht und nicht derjenigen des eitrigen Exsudats.[1])

[1]) Dieses Ergebniss deckt sich mit der von Unna (69) postulirten Auffassung des leukaemischen Hauttumors als Granulationsgeschwulst, wenn auch nur im Ribbert'schen Sinn, nicht in dem der bisher üblichen Nomenclatur.

Ein Unterscheidungspunkt unserer leukaemischen Neubildung ist aber noch zu berücksichtigen. Bei der ausführlichen Beschreibung der Rundzellentumoren unseres Leukaemiefalles wurden nirgends die hier hervorgehobenen „tingiblen Körper" Flemming's erwähnt. Sie sind thatsächlich nur ganz vereinzelt gefunden worden. (Fig. 17, das einzige derartige Gebilde, welches ich sah.) Wenn wir diese Gebilde als Zeichen regressiver Metamorphose auffassen dürfen, wie es fast scheint bei Betrachtung der diphtherischen Drüsenbefunde (Barbacci, Centr. f. Path. 1896. S. 320), so fehlt uns im leukaemischen Lymphocytentumor auch dieses Zeichen der Zellzerstörung: ein Grund mehr, unseren oben ausgesprochenen Gedanken, dass die Lymphocytenanhäufung ausser der Zellneubildung auch durch den verminderten Verbrauch dieser Zellart entstanden sei, um einen Grad wahrscheinlicher zu machen.

Mit den im vorhergehenden dargelegten Befunden und Deutungen erledigt sich in ganz natürlicher Weise die Frage, weshalb so ausschliesslich bei lymphatischer Leukaemie Tumorbildung in der Haut gefunden wird: eine Frage, welche erst kürzlich durch Minkowski (45) die gleiche Beantwortung erhielt. Wir haben es hier mit einer allgemeinen lymphatischen Veränderung des Körpers zu thun; ein grosser Theil des im Körper diffus verbreiteten lymphatischen Gewebes wuchert und bildet an besonders disponirten Stellen grössere Tumoren. Es handelt sich bei diesen Tumoren nicht um Metastasen, sondern um die Proliferation eines schon in der Norm an den betreffenden Stellen vorhandenen Gewebes. Eine Metastasenbildung in der Haut wäre nur bei der anderen Form der Leukaemie, der myelogenen Leukaemie, möglich, da deren Gewebe ein der Haut fremdes ist und ihre Ablagerung genau der Metastasenbildung maligner Tumoren entspräche.

Das Material für diese Arbeit entstammt der königl. Universitätsklinik für Hautkrankheiten zu Breslau. Dem Leiter der Klinik, Herrn Geh. Medicinalrath Prof. Dr. Neisser, erlaube ich mir für die sorgliche Unterstützung mit Rath und namentlich mit Literaturhinweisen auch hier meinen Dank aus-

zusprechen. Die histologischen Untersuchungen wurden im physiologischen Institut der Berliner Universität ausgeführt. Ich bin Herrn Geh. Medicinalrath Prof. Dr. Fritsch sowie Herrn Dr. Brühl für das dargebrachte Interesse und für die bereitwillige Hilfe zu ergebenstem Dank verpflichtet.

Schlusssätze.

1. Die bei lymphatischer Leukaemie vorkommenden tumorartigen Localisationen in der Haut sind von denen bei Pseudoleukaemie nicht zu scheiden. Die Hautlocalisationen sind klinisch und histologisch identisch; die Allgemeinaffectionen unterscheiden sich, abgesehen von nicht constanten klinischen Differenzen, nur durch quantitative Abweichungen des Blutbefundes, während alle anderen Symptome, der qualitative Blutbefund und die pathologisch-anatomischen Verhältnisse identisch sind. Alle hierhergehörigen Fälle sind zu einer Gruppe zusammenzufassen und der myelogenen Leukaemie entgegenzustellen, so dass zu scheiden ist

nicht Pseudoleukaemie und Leukaemie,

sondern Lymphocythaemie (lymphatische Leukaemie + Pseudoleukaemie) und myelogene Leukaemie.

2. In naher Beziehung zu den leukaemischen Hautlocalisationen stehen die Fälle von sog. Erythrodermie mycosique, welche nicht zur Mycosis fungoides zu rechnen sind. Sie müssen mit der Lymphodermia perniciosa (Kaposi) zusammengefasst werden und bilden eine Gruppe für sich, die charakterisirt ist:

a) durch Erythrodermie (ekzemähnlicher Zustand mit Röthung, Schuppung, Jucken);

b) durch zuweilen starke, diffuse und durch die mangelnde Schärfe ihrer Begrenzung von leukaemischen Tumoren zu unterscheidende (im Gesicht meist leontiasisartige) Hautverdickung, zuweilen durch wirkliche Tumorenbildung;

c) durch coexistirende, aber meist erst nach längerem Bestand der Hauterscheinungen eintretende Lymphocythaemie.

Die Diagnose eines hierhergehörigen Falls ist erst retrospectiv, nach Auftreten von Haut- und Lymphdrüsentumoren, mit Sicherheit zu stellen.

3. Der histologische Befund der leukaemischen Hauttumoren besteht in einer Lymphocytenanhäufung im Corium und im subcutanen Gewebe, welche am Ort des Tumors selbst aus den in der Norm schon vorhandenen Spuren lymphatischen Gewebes gewachsen ist, nicht durch Zufuhr von Lymphocyten durch die Blutbahn entsteht. Es handelt sich gewissermassen um eine lymphatische Granulationsgeschwulst. Die Möglichkeit ist nicht ausgeschlossen, dass zu dieser Lymphocytenanhäufung im Körper nicht allein das Wachsthum des lymphatischen Gewebes, sondern ausserdem eine verminderte Lymphocytenzerstörung im Körper beiträgt.

Literatur.

1. Arnold, cit. bei Ribbert.

2. Besnier, Lymphodermia perniciosa. Ann. de Derm. et de syphiligr. 1889. S. 547.

3. Besnier, I. internat. Congress, Paris, 1889, Disc. Hallopeau.

4. Besnier & Hallopeau, II. intern. derm. Congress, Wien, 1893.

5. Brigidi, studio anatomo-pathologico di un caso di sarcomatosi cutanea. Il Morgagni, März, 1896, S. 184.

6. Brocq, Ueber Pityriasis rubra. Rev. gén. de clin. et de thér. 1897. Ref. in Mon. f. prakt. Dermat., 1898, Bd. XXVII, S. 581.

7. J. Cavalié, Étude anatomo-pathologique d'un cas de Lymphadénie. Thèse de Montpellier, Nr. 36, 29./V. 1895.

8. Cohnheim, Ein Fall von Pseudoleukaemie, Virchows Archiv, 1865, Bd. XXXIII, S. 451.

9. Danlos & Leredde, Dermatite chronique exfoliante bénigne ou érythème prémycosique. Soc. de Dermat. 9./I. 1896 und 12./XI. 1896. Annal. de Derm. et de Syph. 1896, S. 47 und 1326.

10. Du Castel & Leredde, Mycosis fongoïde. Anomalies de la période prémycosique. Soc. de Derm. 1898, 10./II. Annal. de Derm. et de Syphil. 1898. S. 253.

11. P. Ehrlich, Farbenanalytische Untersuchungen zur Histologie und Klinik des Blutes. Berlin, 1891.

12. Ehrlich & Lazarus, Die Anaemie. Wien, 1898.

13. Fleischer & Pentzoldt, Klinische etc. Beiträge zur Lehre von der lienal-myelogenen, sowie der lymphatischen Form der Leukaemie. Deutsches Archiv f. klin. Medicin. 1880. Bd. XXVI, S. 368.

14. Flemming, Studien über Regeneration der Gewebe. Archiv f. mikr. Anat. 1885, Bd. XXIV, S. 50.

15. Funk, Klinische Studien über Sarcome der Haut. Mon. für prakt. Dermat. 1889, Bd. VIII, S. 19, 60.

16. Gollasch, Lymphatische Leukaemie. Arch. f. Derm. u. Syph. 1892, S. 850.

17. Hallopeau, Sur une lymphodermie scarlatiniforme, début probable d'un mycosis fongoïde atypique. I. internat. dermat. Congress, Paris, 1889, S. 525.

18. Hallopeau, Caractères cliniques du mycoss fongoïde. Congrès de Rome, 1894, ref. Ann. de Derm. et de Syphil. 1895. S. 43.

19. Hallopeau, s. Besnier & Hallopeau.

20. Hallopeau & Guillemont, sur 2 anciens et 2 nouveaux cas de Mycosis fongoïde. Soc. de Derm. 13./VI. 1895, Ann. de Derm. et de Syphil. 1895, S. 540.

21. Hallopeau & Laitte, Note sur un cas de lymphadénie médiane de la face. Soc. de Derm. 10./III. 1898, 18./IV. 1898, Annal. de Derm. et de Syphil. 1898. S. 236, 340.

22. Hallopeau & Prieur, Sur deux cas de lymphadénie avec éruptions prurigineuses. Soc. de Derm. 10./IV. 1896. Annal. de Derm. et de Syphil. 1896, S. 568.

23. Hallopeau, Weil & Lafitte, Ann. de Derm. et de Syphil. 1897, S. 651, 726.

24. Hansemann, Studien über die Specifität, den Altruismus und die Anaplasie der Zellen. Berlin. 1893.

25. Havas, Disc. zu Nékam, cf. dort.

26. Hodgkin, On some morbid appearances of the absorbent glands and spleen. Medico-chirurgical transactions. 1832, Vol. 17, London.

27. Joseph, Beiträge zur Anatomie des Lichen ruber. Archiv für Dermatologie und Syphilis. Bd. XXXVIII, 1897, S. 3.

28. Justus, Disc. zu Nékam, cf. dort.

29. Kaposi, I. internat. dermatolog. Congress, Paris, 1889, Disc. Hallopeau.

30. Kaposi, Pathologie u. Therapie der Hautkrankh. Wien. 1893.

31. Kaposi, Ueber eine neue Hautkrankheit: Lymphodermia perniciosa. Wiener med. Jahrbuch, 1885, ref. Arch. f. Derm. 1886, S. 112.

32. Kaposi, Fall von leukaemischen Tumoren. Wien. Ges. der Aerzte, 17./XII. 1897. Wiener klin. Wochensch. 1897, Nr. 51, S. 1133.

33. Köbner, Disc. zu Mycosis fungoides, Wiener Congressbericht, 1893. Dort genauere Literatur.

34. K. Kreibich, Ein Fall von leukaemischen Tumoren der Haut. Arch. f. Derm. Bd. XLVII, S. 185.

35. W. Kümmel, Ohrenerkrankung bei Pseudoleukaemie (multiple Lymphomatose). Verh. d. deutschen otolog. Gesellsch. 1896, Jena.

36. Lafitte, s. Hallopeau & Lafitte.

37. Lafitte, Examen histologique d'un cas de mycosis fongoïde. Soc. de Derm. 8./VII. 1897. Ann. de Derm. et de syphiligr. 1897, S. 726.

38. Th. Langhans, Das maligne Lymphosarkom (Pseudoleukaemie). Virch. Arch. Bd. LIV, S. 509, 1872.

39. Leredde, Disc. zu Hallopeau & Lafitte.

40. Leredde, s. Du Castel & Leredde.

41. Leredde, Présentation d'une malade atteinte de mycosis fongoïde. Soc. de Dermatol. 13./VI. 1895. Annal. de Derm. et de Syphiligr. 1895. S. 554.

42. Leredde & Weil, Arch. de médecine expérim. 1898, S. 124. Ref. in Ann. de Derm. et de Syph. 1898. S. 397.

43. R. v. Limbeck, Grundriss einer klinischen Pathologie des Blutes. Jena, 1896. S. 322.

44. R. Milchner, Ueber die Emigration von Mastzellen bei myelogener Leukaemie. Zeitsch. f. klin. Medicin, 1899, 37, 1 und 2.

45. Minkowski, Leukaemie und Leukocytose, XVII. Congress f. inn. Medicin, Karlsbad, 1899. Ref. im Centralbl. f. Pathol. 1899, S. 409.

46. Mosler, Ueber Pseudoleukaemie als Vorstadium sehr rasch verlaufender Leukaemie. Virch. Arch. Bd. CXIV, S. 461.

47. Nékam, A bör leukaemiás megbetegedései. Dolgozatok a székes Fövárosi Bacter. nitézetböl. Budapesth, 1897.

48. Nékam, Ein Fall von Leukaemia cutis. Discussion. Derm. u. urolog. Gesellsch. in Budapest, Mon. f. prakt. Dermat. 1897, II, S. 625.

49. Neuberger, Ueber einen Fall von lymphatischer Leukaemie mit leukaemischen Hauttumoren. Verhandlungen der deutschen dermatol. Gesellschaft, 3. Congress, Wien, 1892, S. 216 und Taf. II.

50. E. Neumann, citirt bei Ehrlich-Lazarus (Literaturv. S. 140).

51. v. Notthafft, Ein Fall von Pseudoleukaemie. Ziegler's Beitr. 1899, XXV, Heft 2, S. 309.

52. Paltauf, II. internat. dermatol. Congress, Wien, 1893.

53. Paltauf, Lubarsch-Ostertags Ergebnisse, 1895, II. Bd.

54. E. Paulsen, Zellvermehrung und ihre Begleiterscheinungen in hyperplastischen Lymphdrüsen und Tonsillen (aus Flemming's Studien über Regeneration d. Gewebe). Arch. f. mikrosk. Anat. Bd. XXIV, S. 345.

55. Pentzoldt, s. Fleischer & Pentzoldt.

56. Prieur, s. Hallopeau & Prieur.

57. Th. Pfeiffer, Ein Fall von Pseudoleukaemie mit specifischer Erkrankung der Haut. Wiener klin. Wochenschrift, 1897. Nr. 23, S. 548.

58. Luigi Philippson, Di un caso di micosi fungoide tipica con localizzazione interni (o con Pseudoleucemia). Giorn. ital. delle mall. ven. e della pelle, 1895, Bd. XXX, S. 445.

59. Quinquaud, Disc. zu Besnier, Lymphodermia perniciosa. Ann. de Derm. et de syphil. 1889, S. 553.

60. Rawitz, Ueber Lymphknotenbildung in Speicheldrüsen. Anat. Anzeiger, 1898, Bd. XIV, S. 463.

61. Reinbach, Ueber das Verhalten der Leukocyten bei malignen Tumoren. Langenbecks Archiv f. klin. Chir. 1893, Bd. XLVI, S. 486.

62. H. Ribbert, Beiträge zur Entzündung. Virch. Arch. Bd. CL, S. 390.

63. H. Ribbert, Lehrbuch der pathol. Histologie, Bonn, 1896.

64. Schwimmer, Disc. zu Nékam. cf. dort.

65. H. Strauss, Sarcomatose und lymphatische Leukaemie. Charité-Annalen, XXIII. Jahrgang, 1899.

66. Thibierge, Ref. zu Brigidi (5), Ann. de Derm. et de syphil. 1897, S. 332.

67. Troje, Ueber Leukaemie und Pseudoleukaemie. Deutsche med. Wochenschr. 1892, S. 360 (Berl. med. Ges. 24./II. 1892).

68. A. Trousseau, de l'adénie. Clin. médic. de l'Hôtel-Dieu de Paris. III. Bd. 91. Vorlesung. S. 568. Paris, 1868.

69. Unna, Die Histopathologie der Hautkrankheiten. Berlin, 1894. S. 622.

70. Vidal, Observation de lymphodermie pernicieuse. Annal. de Derm. et de Syphil. 1889, S. 555.

71. Wassermann, Dermatol. Zeitschr. Bd. I. 1894.

72. Weil, s. Hallopeau, Weil & Lafitte.

73. Weil, s. Leredde & Weil.

74. A. Westphal, Beitrag zur Kenntniss der Pseudoleukaemie. Deutsches Arch. f. klin. Medic. Bd. LI, 1893, S. 83.

75. H. v. d. Wey, Beiträge zur Kenntniss der Leukaemie. Deutsches Arch. f. klin. Med. Bd. LVII. S. 287.

76. A. Winiwarter, Ueber das maligne Lymphom und Lymphosarcom etc. Arch. f. klin. Chir. XVIII. 1875. S. 98.

77. M. Wolters, Mycosis fungoides. Bibliotheca medica. Stuttgart. 1899.

78. Wunderlich, Zwei Fälle von progressiven multiplen Lymphdrüsenhypertrophien. Arch. f. physiol. Heilk. 1858. Stuttgart.

79. Wunderlich, Pseudoleukaemie, Hodgkins Krankheit oder multiple Lymphadenome ohne Leukaemie. Arch. f. Heilk. 1866. Bd. VII. S. 531.


1.


3.


5.


2.

4.


6.

Pinkus: Leukaemie der Haut.

K. u. k. Hoflithographie A. Haase Prag

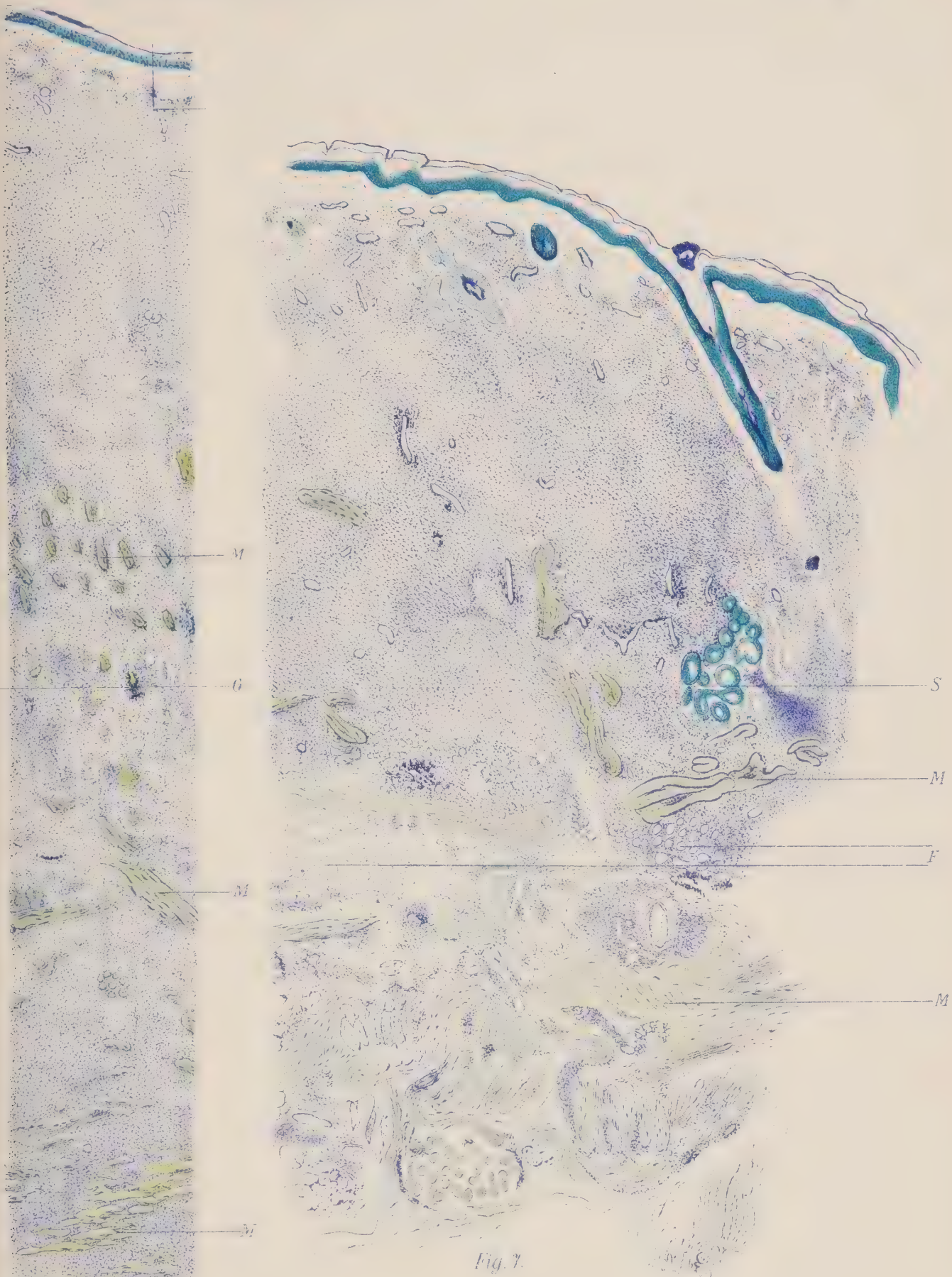

Fig. 7.

Fig. 8

Pinkus: Leukaemie der Haut.



Fig. 9.

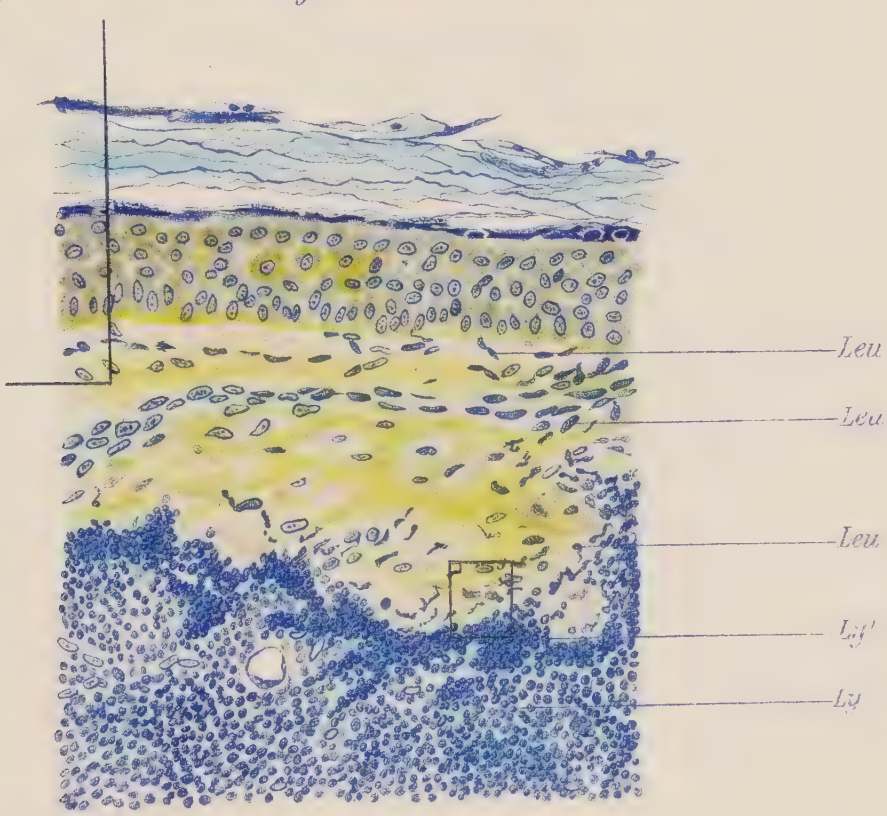

Fig. 10

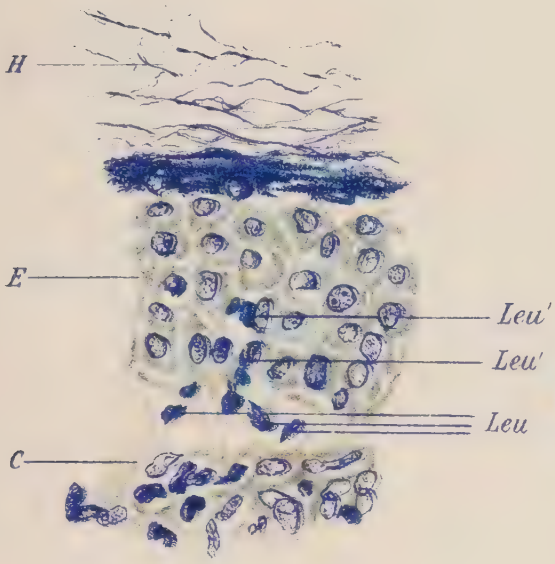

Fig. 11.

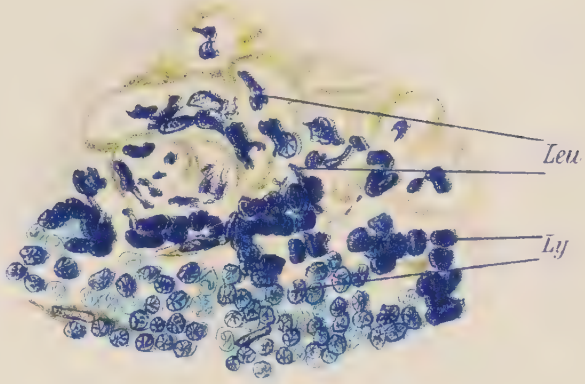

Fig. 12

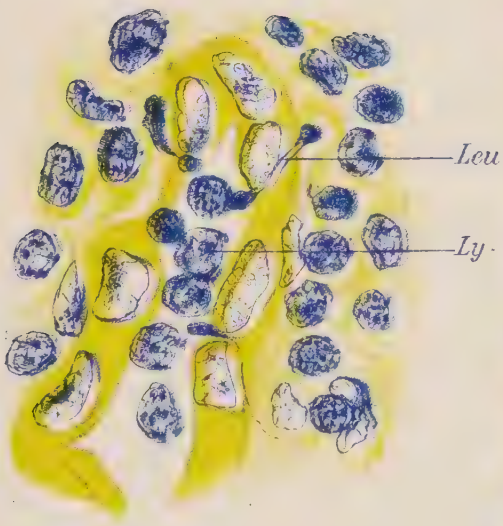

Fig. 13.

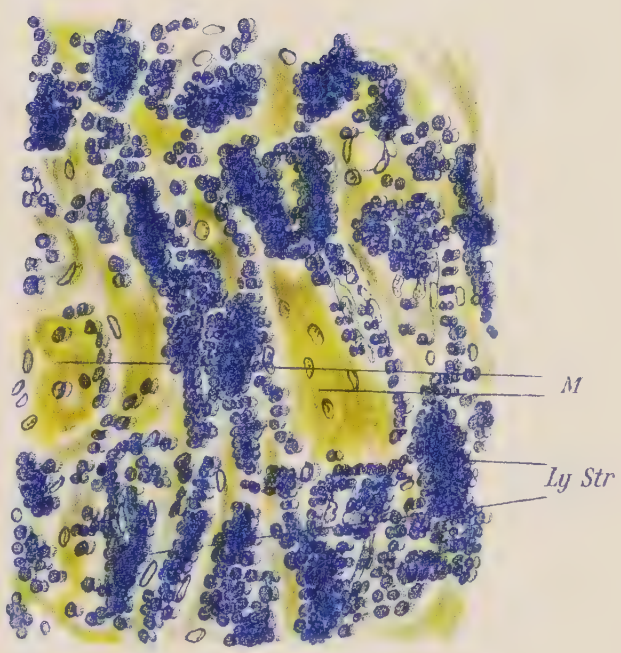

Fig. 14.

K. u. k. Hofl. thographie A. Haase, Prag

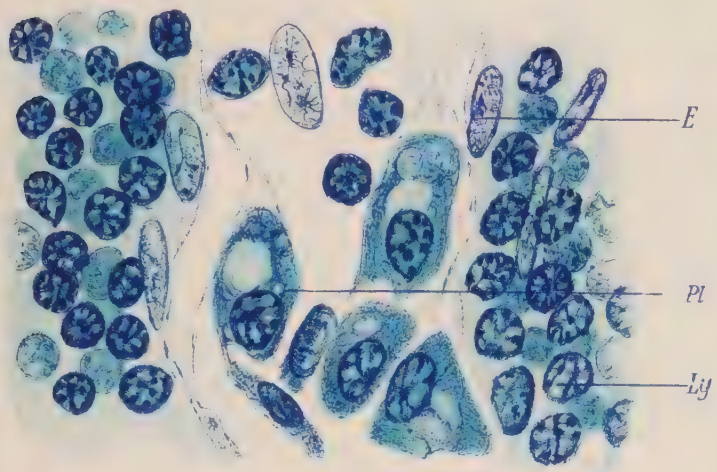

Fig. 15.



Fig. 16.

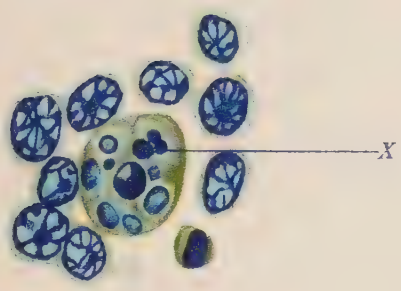

Fig. 17.



Fig. 18.



Fig. 19.

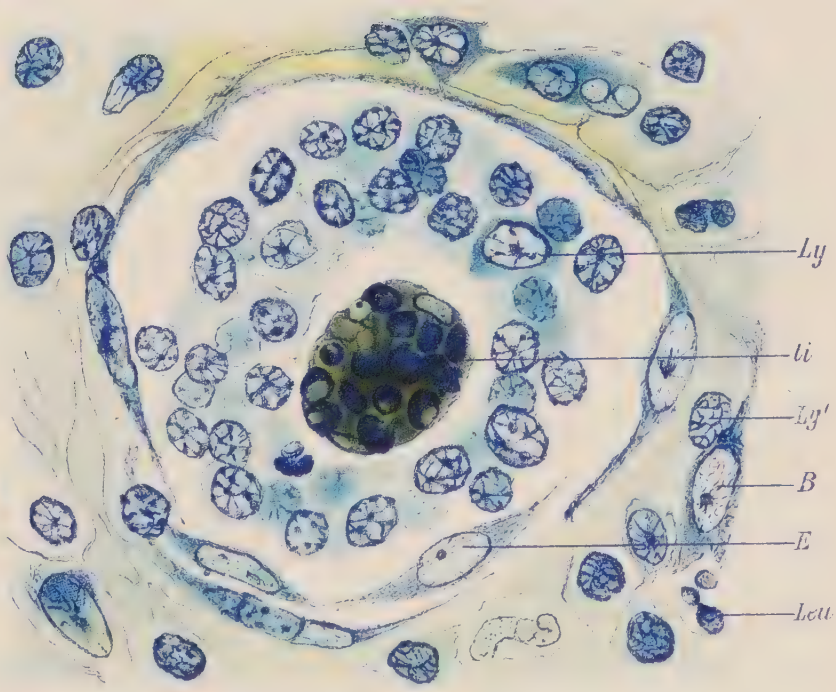

Fig. 20.

Pinkus: Leukaemie der Haut.

K. u. k. Hofllithographie A. Haase Prag

Erklärung der Abbildungen auf Taf. II—VI.

Fig. 1 und 2. Fall I. Status Ende November 1897.

Fig. 3 und 4. Fall I. Status am 10. Februar 1899, 3 Wochen vor dem Tode.

Fig. 5 und 6. Fall II. Status am 18. Mai 1897.

Fig. 7. Fall I. Jüngste Partie aus der erkrankten Augenbraue. Vergr. Zeiss Oc. 2, Obj. a_2. *S* Schweissdrüse, *M* Muskelbündel, *F* subcutanes Fettgewebe.

Fig. 8. Fall I. Aelteste Partie aus der erkrankten Augenbraue. Vergr. wie Fig. 7. *M* Muskelbündel, *G* Grenzlinie, entsprechend der unteren Infiltratgrenze des Stadiums Fig. 7. An der oberen Infiltratgrenze dunklere Zellconglomerate, cf. Fig. 10, 11.

Fig. 9. Fall I. Schnitt aus der jüngsten Partie der Tumoren in der Augenbraue. Elastische Faserfärbung. Vergr. Zeiss Oc. 2. Obj. AA. *G* Grenze, bis zu der in den stärker infiltrirten Stücken die elastischen Fasern erhalten bleiben.

Fig. 10. Fall I. Kleineres Stück aus der ältesten Partie der Tumoren der Augenbraue (der Lage nach entsprechend dem Winkel in Fig. 8, rechts). Dichtere Zellanhäufung an der oberen Infiltratgrenze. *Ly* Lymphocyteninfiltrat. *Ly'* Zusammengedrängte Lymphocyten an der Grenze zwischen freiem Corium und Infiltrat. *Leu* Ueber diese Grenze hinaus emporwandernde polynucleäre Leukocyten. Vergr. wie Fig. 9.

Fig. 11. Fall I. Kleineres Stück desselben Tumors (der Lage nach entsprechend dem Winkel in Fig. 10, links). Verg. Zeiss Oc. 2, Obj. DD. *C* Cutis, *E* Rete Malpighi. *H* Hornschicht. *Leu* polynucleäre Leukocyten in der Cutis. *Leu'* ebensolche im Epithel. Richtung der Leukocytenwanderung vom Cutisinfiltrat (Fig. 12) durch den infiltratfreien Cutistheil ins Epithel deutlich zu erkennen.

Fig. 12. Fall I. Kleineres Stück aus Fig. 10 (von schwarzem Viereck umrahmt) bei stärkerer Vergrösserung. Obere Grenze des Infiltrats. Zusammendrängung der Lymphocyten (*Ly*), reichliche Ansammlung von polynucleären Leukocyten (*Leu*) in den obersten Partieen des Infiltrats und in der infiltratfreien Cutis. Vergr. wie Fig. 11.

Fig. 13. Fall I. Aus demselben Schnitt wie Fig. 11. Vergr. Zeiss Oc. 4. Homog. Imm. $^1/_{12}$. Auswanderung polynucleärer Leukocyten aus einem Gefäss. Alle polynucleären Leukocyten (*Leu*) wandern aus, die Lymphocyten (*Ly*) bleiben im Gefäss.

Fig. 14. Fall I. Aus einer weniger stark infiltrirten Partie des Augenbrauentumors. Stränge zusammengedrängter Lymphocyten (*Ly Str*) in den Spalten zwischen den Muskelbündeln (*M*) an der unteren Grenze des Infiltrats.

Fig. 15. Fall I. Partie aus einer Lymphdrüse. Unna'sche Plasmazellen (*Pl.*) einer Gefässwand angelagert; beiderseits Lymphocyten (*Ly*). Dazwischen einige Endothelzellen (*E*). Vergr. wie Fig. 13.

Fig. 16. Fall I. Zellähnliche Gebilde, in deren maschigen Protoplasmaleib rothe Blutkörperchen und Lymphocyten eingelagert sind. Aus dem Randgefäss einer Mediastinaldrüse. Vergr. wie Fig. 13.

Fig. 17. Fall I. Zellartige Bildung mit „tingiblen Körperchen", aus einem Gefäss inmitten des Hautinfiltrats. *X* anscheinend Rest eines polynucleären Leukocytenkerns. Vergr. wie Fig. 13.

Fig. 18. Lupus des Ohrläppchens. Vergr. Zeiss Oc. 2, Homog. Imm. $^1/_{12}$ Mitosen (*Mi*). Dazwischen Lymphocyten (*Ly*), polynucleäre Leukocyten und fixe Bindegewebszellen. Aus einer lichteren Stelle des Infiltrats. Erst in einiger Entfernung beginnt im Schnitt das dichte Lymphocyteninfiltrat (nicht mitgezeichnet).

Unter dem Strich (zum Vergleich) eine Mitose (*mi*) und eine Granulationszelle (*i*) aus dem Granulationsgewebe einer syphilitischen Papel, um den Grössenunterschied zwischen den ruhenden und den sich theilenden Zellen zu zeigen.

Fig. 19. Fall I. Aus dem Tumor in der Augenbraue. Lymphgefässquerschnitt voller Lymphocyten. Rundherum Lymphocyteninfiltrat. Vergr. Zeiss Oc. 4, Obj. DD.

Fig. 20. Lupus des Ohrläppchens. Lymphgefässquerschnitt voller Lymphocyten (*Ly*). Inmitten der Lymphocyten eine zellartige Bildung (*ti*) mit hellen, länglichen Kernen und einer grossen Anzahl „tingibler Körperchen". Daneben noch einzelne dieser Körper isolirt. In der Umgebung des Gefässes Lymphocyten (*Ly'*), polynucleäre Leukocyten (*Leu*), fixe Gewebszellen (*B*). *E* Endothelzellen der Gefässwand. Vergr. wie Fig. 17.

Aus Dr. A. Natanson's Augenheilanstalt in Moskau.

Zur Structur des Hauthorns (Cornu cutaneum palpebrae).

Von

Dr. **Alexander Natanson.**

(Hierzu Taf. XV.)

Im vorigen Jahre ist aus der Klinik des Herrn Prof. Pick in Prag eine sehr interessante und lehrreiche Abhandlung vom Docenten Dr. Th. Spietschka[1]) erschienen, dessen eingehende mikroskopische Untersuchungen in einer ganzen Reihe von Fällen ergeben haben, dass das Hauthorn sich aus hypertrophischen Hauptpapillen, Vermehrung der Epithelzellen und Hyperkeratose constituirt. Auf Grund dieser Befunde tritt Spietschka den Anschauungen derjenigen Autoren entgegen, welche das Cornu cutaneum als rein epidermoidale Neubildung ohne directe Betheiligung der bindegewebigen Bestandtheile der Cutis auffassen (Unna, Mitvalsky u. A.). Kurze Zeit darauf veröffentlichte Th. Ballaban[2]) 2 Fälle und sprach sich, auf Grund der histologischen Untersuchung, gleichfalls im Sinne des papillären Baues der Hauthörner aus. Ob sein Vorschlag, den symptomatischen Namen „Hauthorn" fallen zu lassen und durch die anatomische Bezeichnung „Keratosis papillomatosa" zu ersetzen, zweckmässig und wissenschaftlich correct ist, mag von massgebenderer Seite beurtheilt werden. Die Forschungen der genannten Autoren haben vor den bisherigen anatomischen

[1]) Dieses Archiv, Bd. XLII, 1898, p. 39.

[2]) Centralblatt f. prakt. Augenheilkunde, Bd. XXII, 1898, p. 97.

Arbeiten auf diesem Gebiet den sehr wichtigen Vortheil voraus, dass sie sich vorwiegend auf junge, kleine Neugebilde beziehen und nicht auf grössere, ausgewachsene und länger bestehende Hauthörner, in denen die ursprüngliche Structur bereits verwischt oder gänzlich verloren gegangen ist. Solange man nicht in der Lage war, das primitive Bild des werdenden Cornu cutaneum sich vorzuführen, mussten auch alle Bemühungen, durch die detaillirteste Untersuchung und Beschreibung der Zellen und sonstigen Gewebselemente Klarheit in die strittige Frage zu bringen, fruchtlos bleiben; als Beispiel mag die so sorgfältige Arbeit von Mitvalsky[1]) dienen, in welchem freilich der Verfasser selbst darauf hinweist, dass nur die allerkleinsten Cornua uns über die Ursprungsperiode zu belehren vermögen. Für die von ihm vertretene Ansicht vom rein epithelialen Ursprung des Hauthorns führt er u. a. die Resultate der Bätge'schen Untersuchungen[2]) an, wo es sich um Keratosis multiplex mit ganz kleinen Hörnern handelte, in denen keine Andeutung von activer Betheiligung der Papillen vorhanden war, sowie die Histologie der kleinen Fibrokeratome Unna's[3]) an. Diese Argumente sind auch noch jetzt, trotz der übereinstimmenden Angaben von Spietschka und Ballaban nicht ausser Acht zu lassen und nur durch weitere Mittheilungen wird sich die Frage entscheiden lassen, ob wirklich alle sog. Hauthörner papillären Bau besitzen, resp. ob die Keratosis multiplex als besondere pathologisch-anatomische Einheit vollkommen von den Cornu cutaneum abgetrennt werden muss. Ich erlaube mir daher, den von mir beobachteten und mikroskopisch untersuchten Fall zur Ergänzung und Bestätigung der Ausführungen von Spietschka und Ballaban zu veröffentlichen. Derselbe repräsentirt übrigens erst die siebente aus Russland stammende Beobachtung. In der bereits über 200 Fälle zählenden Casuistik der Hauthörner war nämlich unser Land bisher nur mit 3 Autorennamen und 6 Fällen vertreten: 2 Fälle von Bätge (l. c., Zur Casuistik der multiplen Keratosen, aus der v. Bergmann'schen Klinik in Dorpat), ein Fall von Mans-

[1]) Dieses Archiv, Bd. XXVII, 1894, p. 47.

[2]) Deutsche Zeitschr. f. Chirurgie, Bd. VI, 1876, p. 474. S. auch: Histopathologie der Hautkrankheiten, 1894, p. 877.

[3]) Deutsche Zeitschr. f. Chirurgie, Bd. XI, 1879, p. 267.

surow[1]) in Moskau (gleichfalls Keratosis multiplex) und drei Fälle von Jastrebow.[2]) Letztgenannter Autor hat in einem Falle (Hauthorn von 9 Cm. Länge und 6 Cm. im Umfange, am Handgelenk) die mikroskopische Untersuchung vorgenommen und tritt, da er in den Schnitten nur epitheliales Gewebe und keine Papillen (mit Ausnahme der Randbezirke) vorgefunden hat, mit Entschiedenheit gegen die Betheiligung der Hautpapillen am Aufbau des Cornu cutaneum auf. — Des Weiteren möchte ich erwähnen, dass ich im Laufe von 11 Jahren, ausser dem hier beschriebenen Fall, noch 2 Hauthörner an den Augenlidern beobachtet habe. Die eine Patientin, eine ältere Frau mit kleinem Horn am Unterlid, verweigerte die ihr proponirte Abtragung desselben. Den zweiten Patienten, einen 35jährigen Officier mit einem kegelförmigen Hauthorn am Unterlid, von ca. 1·5 Cm. Länge und 4 Mm. Breite an der Basis, habe ich vor einigen Jahren in der St. Petersburger Augenheilanstalt gesehen, an der ich als ordinirender Arzt angestellt war. Die Excrescenz wurde von meinem hochgeehrten Chef, Herrn Dr. Grafen Magawly, excidirt und mir gütigst zur Untersuchung überlassen; durch ein Versehen meinerseits wurde aber das Object leider sofort in concentrirten Alkohol gelegt, wo es stark schrumpfte und soweit hart wurde, dass ich keine befriedigenden Schnitte herzustellen vermochte.

Ich lasse nun die kurze Krankheitsgeschichte des letzten Falles folgen.

Die 18jährige Fabriksarbeiterin Anna B. kam am 9. Mai 1897 in meine Ambulanz wegen eines kleinen Auswuchses auf dem rechten Oberlid, welcher sich im Laufe von 2 Monaten ohne nachweisliche Ursache und völlig schmerzlos entwickelt haben soll. Im Uebrigen gibt sie an, vollkommen gesund zu sein und äussert auch keinerlei Klagen in Bezug auf das Sehorgan.

Die Neubildung erhebt sich in einer Höhe von 4.5 Mm. senkrecht zur Oberfläche der sonst ganz gesunden Haut, an der Grenze des mittleren und äusseren Drittels des Augenlids, in einer Entfernung von ca. 5 Mm. vom freien Lidrande, ist nach vorn und etwas aufwärts gerichtet. Bei der obengenannten Länge von 4.5 Mm. und bei zwischen 1·5 und 2 Mm. schwankendem Breitendurchmesser, präsentirt sie sich als

---

[1]) Monatshefte f. prakt. Dermatologie, 1890.

[2]) Annalen der russischen Chirurgie, Band II, 1897, p. 911 (St. Petersburg, russ.)

im Ganzen cylindrisches, in seinem antero-posterioren Durchmesser leicht abgeplattetes Gebilde, dessen freies Ende sich aus 6 dünnen, zugespitzten Ausläufern zusammensetzt. Bei Betrachtung mit der Loupe treten deutliche Längsstreifen hervor. Die Farbe ist im basalen Abschnitt eine gelbliche, im Mittelstück grau-bräunlich und im Bereich der gespaltenen, ganz trockenen Spitze schwärzlich. Consistenz fest, die Spitze völlig unempfindlich, im centralen Abschnitt bringt ein Nadelstich in die Tiefe ein leichtes dumpfes Schmerzgefühl hervor.

Nach Abtragung des Neugebildes vermittelst eines Circulärschnittes längs der Basis und successiver Härtung in schwachem und starkem Alkohol, wurde das Präparat in Celloidin eingebettet und der Länge nach geschnitten. Zur Färbung benutzte ich theils Hämotoxylin und Eosin, theils Pikrinsäure mit saurem Fuchsin nach van Gieson.

Die beifolgenden Abbildungen (Taf. XV) sind Reproductionen von mikrophotographischen Aufnahmen (Vergrösserung ca. 30), die ich der Liebenswürdigkeit des Herrn Dr. L Minor, Docent der Nervenheilkunde an der hiesigen Universität, verdanke.

In Fig. 1 sehen wir, in der Basis des Tumors, das Bindegewebe der Cutis (C) mit gröberen und feineren Blutgefässen (V) und deutlich erweiterten Lymphräumen. Aus demselben streben, aufwärts und zur Seite, hypertrophische, stark in die Länge ausgezogene Papillen (P_1, P_2). Der in der rechten Hälfte des Präparats nach oben aufsteigende Ausläufer des Cutisgewebes gibt eine seitliche Abzweigung. Ueber den verlängerten Papillen sind mächtige Epithelschichten gelagert (E). Ferner tritt ein gut ausgeprägtes Stratum corneum hervor (Sc) und fallen namentlich die Erscheinungen einer hochgradigen Hyperkeratose in die Augen. Die Hornsubstanz zeigt verschiedene Vertheilung. Erstens finden wir dichte, compacte Auflagerungen, welche in Form einer Kappe oder eines Fingerhuts die kegelförmigen Erhebungen der Haut umgeben (K_1); zweitens — continuirliche. lange und schmale, längsgestreifte Säulen von Hornsubstanz, welche in der Verlängerung der Axe der hypertrophischen Papillen aufwärts gehen (K_3); dazu kommen dachziegelförmig angeordnete Keratinschichten, welche sowohl der Oberfläche der conisch hervorgetriebenen Epidermis, wie auch den erwähnten verticalen Hornpfeilern sich anschliessen (K_2), und unregelmässigere, locker gefügte Anhäufungen von Hornsubstanz (K_4).

Der vorliegende Schnitt enthält nur 2 von den 6 makroskopisch sichtbaren Spitzen des Horns; dagegen sind in dem auf Fig. 2 abgebildeten Schnitt 3 Kegel getroffen und ebenso viele, verschieden lange verticale Hornpfeiler sichtbar.

Um den Nachweis zu liefern, dass die oben angeführten Ausläufer der Cutis, welche in der Axe der conischen Hauterhebungen belegen sind, thatsächlich hypertrophische Hautpapillen und nicht einfache Bindegewebssepta im Sinne von Mitvalsky u. A. sind, müsste man vor allem Querschnitte zur Verfügung haben. Solche stehen mir leider nicht zu Gebote, indem ich mich wegen der geringen Dimensionen des Objects mit der Anfertigung von Längsschnitten begnügen musste. Wenn ich also nicht in der Lage bin, eine Abbildung zu geben, welche der Fig. 5 (Taf. V) von Spietschka entsprechen würde, d. h. ein Areal mit kreisförmigen und elliptischen Querschnitten einer Gruppe von Papillen, so möchte ich wenigstens darauf hinweisen, dass auch in meinen Präparaten stellenweise quergetroffene Papillen sich finden, wie z. B. bei P_3 in Fig. 2. Es handelt sich hier offenbar um diejedigen Fortsetzungen der Cutissubstanz, welche (wie aus Fig. 1, P_2 links vom grossen Blutgefäss V, ersichtlich) nicht in lothrechter Direction aufsteigen, sondern in horizontaler Richtung sich abzweigen, um dann aufwärts umzubiegen. — Ferner wäre zur Charakteristik dieser Ausläufer der Cutis zu erwähnen, dass man innerhalb derselben bei stärkerer Vergrösserung auch in meinen Präparaten, ebenso wie in denjenigen von Spietschka und Ballaban, elastische Fasern, Blut- und Lymphgefässe nachweisen kann.

Ueber das Verhalten der Drüsen und Haarbälge geben meine Präparate keine Auskunft. Dagegen ist, abgesehen von den überaus einfachen und übersichtlichen topographischen Verhältnissen in Bezug auf das Grundprincip der Structur: Papillarhypertrophie, gesteigerte Epithelbildung und Hyperkeratose, aus denselben, wie ich glaube, auch die Art des Wachsthums zu erschliessen. Vor Allem sehen wir, dass die Neubildung aus parallelen Säulen sich constituirt; durch Verlängerung und Verzweigung der Papillen mit Ueberlagerung neuer Hornschichten erklärt sich das Längenwachsthum.

Was die Zunahme des Breitendurchmessers anbetrifft, ist anzunehmen, dass sie theilweise, sozusagen, durch Apposition vor sich geht, indem ein Theil der hypertrophischen Papillen nicht die verticale Direction innehält, sondern zuerst horizontal sich ausbreitet und dann in die Längsrichtung des Horns umbiegt, um als Basis für weitere Epithelwucherung und Verhornung auf der Oberfläche der Excrescenz zu dienen. Diese Annahme stimmt auch mit den Angaben von Ballaban über ein etwas älteres Hauthorn (vgl. Fig. 2 in seiner Arbeit) überein und auch Jastrebow hat hypertrophische Papillen am Rande eines Hauthornschnittes, in dessen Innerem sich keine Spur von Papillen vorfand, constatirt, aber dieselben als Ausdruck eines Reizzustandes der benachbarten Haut aufgefasst.

Erklärung der Abbildungen auf Taf. XV.

Fig. 1. Längsschnitt. Haemotoxylin-Eosin. Zeiss, Obj. AA, Proj. Oc. 2. *C* — Cutis. *V* — grösseres Blutgefäss. P_1, P_2 — Papillen. *E* — Epithel. *Sc* — Strat. corneum. K_1 — compacte schalenförmige, K_2 — dachziegelförmig angeordnete, K_3 — säulenförmige, K_4 — unregelmässige, lockere Ablagerungen von Hornsubstanz.

Fig. 2. Längsschnitt. Haematoxylin-Eosin. Zeiss, Obj. AA, Proj. Oc. 2. P_3 — Papille im Querschnitt. *E*, K_2 und K_3 wie in Fig. 1.

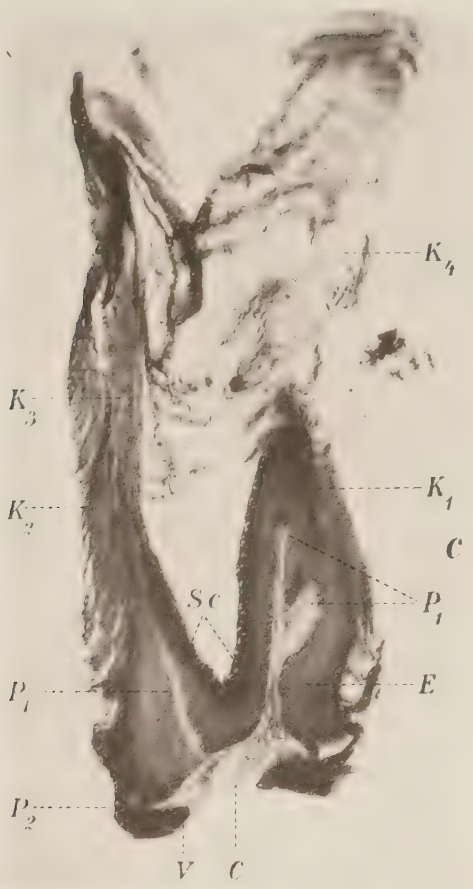

Fig. 1.

Fig. 2

K. u. k. Hoflithographie A. Haase Prag

Aus der dermatologischen Universitätsklinik des Hofrath Prof. Dr. Kaposi in Wien.

Histologie des Pemphigus der Haut und der Schleimhaut.

Von

Dr. **Karl Kreibich,**
I. Assistent der Klinik.

Die meist nur als Nebenbefunde geltenden Angaben von G. Simon, Leloir-Brocq, Riehl, Buzzi u. A., dass die Pemphigusblase durch Abhebung der gesammten Epidermis entstehe, konnten die alte klinische Ansicht, nach welcher die Decke der Pemphigusblase von der Hornschichte, die Basis durch das Rete gebildet wird, nicht widerlegen.

Erst durch Kromayer und Luithlen wurde die Bildung der Blase durch Ablösung der gesammten Epidermis als Regel aufgestellt, eine Regel, die jedoch schon bald darauf durch den von Jarisch nachgewiesenen intraepithelialen Sitz der Blase wieder umgestossen wurde, so dass mit Rücksicht auf diesen scharfen Gegensatz die sich bei der klinischen Beobachtung aufdrängende Frage „Wo sitzt die Pemphigusblase?“ derzeit noch unbeantwortet ist.

Kromayer kam auf Grund der Untersuchungen von 5 Pemphigusblasen, die er 3 Fällen entnommen, zu obigem Schlusse und fand in der totalen Abhebung der Epidermis eine Bestätigung der von ihm bereits früher beschriebenen macerirenden Fähigkeit der Pemphigusblasenflüssigkeit. Er fand, dass Gefrierschnitte frisch excidirter Haut nach $^1/_2$stündiger Einwirkung des Blaseninhaltes eine Aufquellung der Cutis-

bündel, sowie eine Lockerung des Zusammenhanges zwischen Cutis und Epidermis zeigen. In den Schnitten von Pemphigusblasen vermisste er ein wirkliches Oedem der Cutis, fand aber ein Gequollensein, ein Oedem der collagenen Fasern; die Ablösung der Epidermis und die Exsudation aus den Papillargefässen sind zwei von einander unabhängige Processe; Blasen, welche scheinbar im Epithel liegen, kommen zustande durch rasche Ueberhäutung der ursprünglich epithellosen Basis von der Peripherie her, von Resten der Epithelleisten, von den Schweissdrüsen und Follikeln aus.

Luithlen, dessen Arbeit während der Drucklegung des Kromayer'schen Aufsatzes erschien, bestätigte zunächst vollinhaltlich die von Kromayer bereits früher beschriebene macerirende Eigenschaft des Blaseninhaltes und gelangt ebenfalls zu dem Schlusse, dass jede Pemphigusblase durch Abhebung der gesammten Epidermis entsteht. Die Ablösung erfolgt durch Einwirkung des entzündlichen Exsudates auf die elastischen Fasern. In einer weiteren Publication erblickt Luithlen in der macerirenden Eigenschaft des Blaseninhaltes ein diagnostisches Hilfsmittel, um den Pemphigus von anderen bullösen Processen, atypischen Erythemen etc. abzutrennen. Seinen histologischen Untersuchungen lagen zu Grunde zwei excidirte Hautstücke mit zwei Pemphigusblasen.

Gegen die Untersuchungsresultate Kromayers wendet sich zunächst Neisser in einer kurzen Bemerkung des Inhaltes, dass weder die mikroskopische Untersuchung der excidirten Blasen eine Trennung zwischen Epidermis und Cutis ergab, noch dass der Blaseninhalt auf Hautschnitte eine Einwirkung in dem von Kromayer angegebenen Sinne zeigt.

Zu ähnlichen Resultaten kommt Jarisch nach Untersuchung von fünf Pemphigusblasen, von zwei typischen Pemphigusfällen stammend. Er fand in vier Blasen des einen Falles die Ablösung zwischen Basalzellen und dem übrigen Rete, im zweiten Falle zwischen Stratum lucidum und Stratum granulosum. Nach Jarisch also gibt es Pemphigusfälle, bei welchen die macerirende Einwirkung des Blaseninhaltes im mikroskopischen Bilde nicht zum Ausdruck kommt. Auch hält er die rasche Regeneration des Epithels über der Blasenbasis inso-

lange für unwahrscheinlich, als nicht durch zahlreiche Mitosen dafür stricter Beweis erbracht wird.

Mit Rücksicht auf diese fast an dem gleichen Untersuchungsmateriale gefundenen, sich aber direct widersprechenden Resultate hielt ich es für angezeigt, die Anatomie des Pemphigus einer genaueren Untersuchung zu unterziehen. Indem es mir von vornherein klar war, dass obige Streitfrage nur an einem grossen Materiale zu entscheiden war, wurden die Untersuchungen auch namentlich deshalb, um spätere irrige Deutungen, wie sie bei der Untersuchung eines kleinen Materiales entstehen können, hintanzuhalten, fast auf die gesammten Pemphigusfälle der letzten zwei Jahre ausgedehnt. In diesem Sinne wurden von mir an unserer Klinik vierzehn Fälle untersucht. Mit Rücksicht darauf, dass in fünf Fällen der Exitus letalis zu einer Zeit eintrat, wo noch zahlreiche Blasen vorhanden waren, konnten zusammen mit den in vivo excidirten circa 70 klinisch sichtbare Blasen untersucht werden, eine Zahl, die sich um jene mikroskopischen Bläschen noch vergrössert, die sich an scheinbar nur erythematös gerötheten Stellen finden.

Im Folgenden die kurz wiedergegebenen Protokolle der untersuchten Fälle.

Fall 1. Pemphigus vulgaris et foliaceus. Exitus letalis. N. H., 34 J., aufgenommen 24./X. 1896. J.-Nr. 22.334. Krankheitsdauer zur Zeit der Spitalsaufnahme 5—6 Monate.

Status praesens: An beiden Wangen thalergrosse, scharf begrenzte, mit einer schwarz-braunen Kruste bedeckte Stellen. Eine ähnliche Stelle an der Stirne und unter der linken Brustwarze. Ueber dem Jochbein, über der Sternalgegend, auf dem Rücken haselnussgrosse seröse Blasen. Die Stellen über beiden Wangen, die da und dort frische Epidermis zeigten, sind vom 24./XI. an in ihrer ganzen Ausdehnung wieder nässend und ihr Rand leicht unterminirt. Fieber 39·5. Auftreten zahlreicher kleiner Bläschen an den Extremitäten und am Rücken. 19./XII. Neue Nachschübe an denselben Stellen. 29./12. Linsengrosser Epithelverlust an der Zunge.

3./I. 1897. Alle Erscheinungen geschwunden bis auf zwei linsengrosse, in Ueberhäutung befindliche Stellen im Gesicht. Entlassung.

15./1. Neuaufnahme mit zahlreichen, krustenbedeckten Stellen im Gesicht, an der Vorderfläche der Brust.

29./I. Am linken oberen Augenlid eine erbsengrosse Blase. Wangenherde bedeutend vergrössert.

31./I. Beide oberen Augenlider roth, nässend, zum Theil mit Krusten bedeckt; am Stamme zahlreiche Blasen. Albumen im Harne.

11./II. Zahlreiche überhäutete Stellen, daneben in grosser Menge Blasen und scheinbar epithellose, nässende Stellen. Das Gesicht fast eine einzige, nässende Fläche darstellend.

14./II. Neue Nachschübe. Grosse Mengen Albumen im Urin.

27./II. Erbrechen

11./III. Zahlreiche neue Blasen an den Extremitäten.

13./III. Zunehmende Schwäche. Singultus.

14./III. Collaps, Exitus letalis.

Obductions-Diagnose: Pemphigus vulgaris et foliaceus, P. laryngis Nephritis subacuta. Degeneratio parenchymatosa cordis.

Fall 2. Pemphigus vulgaris. J. S., 48 Jahre alt. Aufgenommen 22./IV. 1898. J.-Nr. 9274. Patient lag am 30./7. 1897 mit der Diagnose Pemphigus vulgaris bereits an der Klinik und hat sich bis zum 22./IV. 1898 zweimal ambulatorisch vorgestellt, bei welcher Gelegenheit er im Wesentlichen die gleichen Erscheinungen wie bei der neuerlichen Aufnahme zeigte.

Beide obere Extremitäten an Beuge- und Streckseiten ziemlich dicht besetzt mit lebhaft rothen Erythemflecken; über zahlreichen Erythemflecken die Epidermis zu hanf- bis haselnussgrossen Blasen abgehoben, die gleichen Efflorescenzen am Dorsum manus und den Streckseiten der Phalangen. Am Stamm, namentlich am Halse, Brust und beiden Lendengegenden Erythemflecke, Blasen und runde nässende Stellen (geplatzte Blasen). Sowohl auf den Armen wie auch am Stamme finden sich neben obigen Efflorescenzen zahlreiche Stellen, die mit gelblichen Borken oder mit hämorrhagischen Krusten bedeckt erscheinen, ausserdem finden sich zahlreiche schmutzig-gelbbraune Pigmentationen abgeheilten Blasen entsprechend. Rechte Wange und Halshaut besetzt mit zahlreichen Blasen. Scrotum und Penis frei; untere Extremitäten nur Blasen in geringer Zahl, dagegen zahlreiche Pigmentflecke zeigend, die von früheren Blaseneruptionen herrühren.

27./IV. Zahlreiche Blasennachschübe am Dorsum manus. Oedem der Hand. Am Dorsum pedis zwei haselnussgrosse Blasen.

1./V. Eine nussgrosse Blase über dem rechten Maleolus enternus. Erytheme am Körper zum grössten Theil abgeblasst.

9./V. Entlassung im gebesserten Zustande. Die mit Krusten und Borken bedeckten Stellen mit frischer Epidermis überzogen. Am Halse, an den Armen vereinzelte kleine frische Bläschen. Patient stellt sich drei Monate später wieder mit einem stärkeren Blasennachschub am Stamme und unteren Extremitäten vor.

Fall 3. Pemphigus vulgaris. R. S., 5 Jahre alt, aufgenommen sub J.-Nr. 15.459 am 1. Juli 1898. Entlassen am 2. August 1898.

Krankheitsdauer drei Monate.

Status praesens: Das Kinn, die Halsregion, Schlüsselbeinregion, Nacken, Ohrmuschel mit disseminirten linsengrossen, grösstentheils im

Vertrocknen begriffenen Blasen besetzt, daneben entsprechend grosse, schmutzig-gelbbraune Pigmentflecke. In grösserer Menge und dichter Anordnung finden sich an den Extremitäten, Beuge- und Streckseiten, mit hellem Serum erfüllte Blasen, oft von Haselnussgrösse; daneben zahlreiche, mit Krusten und Borken bedeckte scheibenförmige Stellen, oder verschieden grosse runde Epidermisverluste, mit blossliegendem feuchtglänzenden Papillarkörper. An einigen Körperstellen sind die frischen Blasen um ein abgeheiltes, dunkler pigmentirtes Centrum angeordnet (P. circinatus). In der Regio pubica, am Rande der grossen Labien, in den Inguinalfalten und in der Circumanalgegend frische Blasen, epithellose Stellen, Borken und Krusten in besonders dichter Anordnung.

Am 6./VII., 12./VII., 15./VII. Neue Blasennachschübe in grosser Zahl. Einige Blasen zeigen hämorrhagischen Inhalt.

20./VII. Neuerlicher Blasennachschub an den verschiedensten Körperstellen, daneben noch die Spuren der früheren Blaseneruptionen.

2./VIII. Zur Zeit des Austrittes zahlreiche frische Blasen, im Gesicht, am Rücken, Abdomen und Extremitäten.

Fall 4. Pemphigus vulgaris. Exitus letalis. Sch. Jh., 75j. Private, aufgenommen am 9. December 1897 sub J.-Nr. 26.021. Gestorben am 3. April 1898. Krankheitsdauer beim Spitalseintritt acht Tage.

Status praesens: Die Haut der beiden Oberschenkel, die Gegend um das Genitale, die angrenzende Haut des Abdomens, besetzt mit lebhaft rothen, meist sich in runden Linien begrenzenden Erythemflecken. Innerhalb dieser Erytheme zahlreiche, meist erbsengrosse, prall gespannte, mit klarem Serum erfüllte Blasen. Ausser diesen erbsengrossen Blasen bemerkt man noch, meist am Rand der Erytheme kleinste, stecknadelkopfgrosse Bläschen, wie denn überhaupt an den meisten Stellen über den Erythemflecken die Epidermis gelockert und wahrscheinlich durch mikroskopische Bläschen abgehoben erscheint. In gleicher Weise finden sich circulär um den Hals und an den Beugeseiten der Arme zahlreiche, theils einzeln stehende, theils confluirte Erythemflecke, deren Centrum sehr häufig zu erbsengrossen Blasen umgewandelt ist. Auf der Stirn 6—10 seröse Blasen. Zu diesen Erscheinungen gesellten sich in der nächsten Zeit reichliche Blaseneruptionen über der Brust und an den Handrücken. Die erythematösen Erscheinungen traten nicht mehr so deutlich hervor, so dass die Blasen oft in scheinbar normaler Haut lagen. Hie und da zeigt eine Blase einen hämorrhagisch serösen Inhalt. Patientin erlitt am 22./XII. einen apoplectischen Insult und verblieb durch etwa vier Wochen in einem schwer soporösen Zustand. Während dieser Zeit bildeten sich die Hauterscheinungen zurück und auch in der Folgezeit trat nur da und dort eine einzelne Blase auf. Erst Mitte Februar traten wieder reichliche Erytheme, die ganze Schultergegend und das Abdomen einnehmend, auf und in denselben zahlreiche Blasen, deren Inhalt oft deutliche Beimischung von Blut erkennen liess. Mittlerweile stellten sich Erscheinungen ein, die auf Myodegeneratio cordis schliessen liessen und die Patientin starb am

3. IV. 1898, nachdem einige Tage vor ihrem Tode sich am Rücken und über den Schultern neue Blasen gebildet hatten. Unter letzteren befand sich auch eine schlappe, kachektische Blase von fast 3 Cm. Durchmesser. Die Obduction ergab Atheromatose, Myodegeneratio cordis und ein taubeneigrosses Psamon unter dem linken Stirnlappen.

Fall 5. Pemphigus vulgaris circinatus. Pl. Aug., 24 Jahre alt, aufgenommen am 29. December 1897 bis 8. April 1898. Krankheitsdauer 6 Wochen.

Die ganze Vorderfläche des Stammes, besonders die untere Hälfte des Abdomens, die dem Genitale angrenzenden Partien des Oberschenkels sind besetzt mit meist guldengrossen Herden. Bei genauerer Analyse zeigt sich jeder einzelne Herd zusammengesetzt aus kreisständigen hanfkorngrossen Bläschen, die ein Centrum umgrenzen, in welchem ebenfalls einzelne hie und da grössere Bläschen vorhanden sind. Der Inhalt der Bläschen meist eitrig; der ganze Herd etwas elevirt und entzündlich geröthet. Nach Platzen der Bläschen tritt der Inhalt aus und die ganze Stelle zeigt ziemlich reichliches eitriges Secret, das an vielen Stellen zu gelben Borken eintrocknet. An den sich gegenseitig anliegenden Körperstellen hingegen erscheinen die Herde stärker elevirt, oberflächlich macerirt, nässenden Papeln nicht unähnlich. Ausser diesen Blasengruppen finden sich auch einzelne Bläschen in grosser Menge, gewöhnlich in kurzer Zeit eitrigen Inhalt und lebhaft rothe Umgebung zeigend. Reichliche Pigmentflecke. In der Folgezeit traten wiederholt neue Nachschübe, so namentlich im Gesicht, am behaarten Kopf und Hals auf; die älteren Herde bildeten sich äusserst langsam zurück und hinterliessen dunkelbraune Pigmentflecke. Sämmtliche frischen Herde zeigten die oben beschriebenen Charaktere der circinären Anordnung, der entzündlich gerötheten und elevirten Basis und Umgebung. Patient verliess am 8. April 1898 die Klinik, nachdem die meisten Efflorescenzen abgeheilt waren und nur am Rücken und Penis einige wenige Blasengruppen vorhanden waren. (Excision von 3 Bläschen.)

Fall 6. Pemphigus vulgaris et foliaceus. Exitus letalis. A. Sp., 29 Jahre alt, aufgenommen am 15./VIII. 1898. J.-Nr. 18.865. Krankheitsdauer 4 Wochen.

Status praesens: Haut über der Brust, an beiden seitlichen Thoraxgegenden bis zum Darmbeinkamm dicht besetzt mit zahlreichen Blasen von Hanfkorn- bis Nussgrösse, vereinzelte durch Confluenz entstandene bis taubeneigrosse Blasen. Die Blasen zeigen meist serösen Inhalt, der Inhalt der älteren Blasen getrübt, eitrig. Aehnliche, nur mehr schlappe Blasen finden sich im Gesichte. Beide Naseneingänge, ferner Ober- und Unterlippe bedeckt mit braunen, blutigen Borken, gegen die Schleimhaut der Mundhöhle zu da und dort das abgehobene Epithel auflagernd, darunter nässende und leicht blutende Basis. An der Zungenspitze eine erbsengrosse, epithellose Stelle, desgleichen an der Wangenschleimhaut scheibenförmige, leicht blutende, epithellose Stellen, am Rande derselben

das grau getrübte, offenbar früher zur Blase abgehobene Epithel in unregelmässigen Fetzen anhaftend. Stimme heiser und klanglos. Sowohl auf der Stirne und Wange, als auch in grosser Ausdehnung am Rücken Stellen, über welchen die Epidermis abgehoben ist und das nackte, leicht blutende Corium frei liegt. Zahlreiche Partien dieser serpiginös begrenzten Stellen zeigen bereits wieder einen leicht grauen, dünnen Epithelbelag. In gleicher Weise die beiden oberen Augenlider verändert, aber mit mächtigen Borken bedeckt. An beiden Vorderarmen, fast circulär die Epidermis abgelöst und am Rand in grossen Fetzen anhaftend. Desgleichen über beiden Fussrücken grosse, feucht glänzende, rothe denudirte Stellen, deren Rand einen feinen Saum abgehobener Epidermis zeigt. Patient stark abgemagert, Puls anfangs kräftig, später schwach, unregelmässig.

16./VIII. Erbrechen. 17./VIII. Exitus letalis. Obductionsbefund: Degeneratio parench. cordis, Pemphigus linguae et laryngis, Pemphigus vulgaris et foliaceus.

Fall 7. Pemphigus pruriginosus. P. J., 60jähr. Taglöhner, aufgenommen am 21. November 1898. Dauer des Leidens ungefähr 3 Jahre.

Am Kopfe und im Gesichte einzelne linsen- und erbsengrosse Stellen, mit scheibenförmigen Blutborken bedeckt. Am Stamme und den Extremitäten die Haut in grosser Ausdehnung tief dunkel pigmentirt und an diesen Stellen auch verdickt. Im Bereiche dieser pigmentirten Partien kleinere und grössere Scheiben in Form von nässenden Stellen oder Krusten, da und dort Bläschen. Neben diesen so veränderten Hautpartien finden sich grössere Stellen, wo die Haut ganz glatt erscheint. Die Nackenregion ist ebenfalls frei.

4./XII. Am Rücken und den Scapularpartien mehr minder grosse Blasen, zumeist aber nässende Stellen, an denen deutlich zu sehen ist, dass sie aus Blasen entstanden, die durch Kratzen die Blasendecke verloren haben. Da, wo die Basis frei liegt, ist das Serum zu gelben Borken eingetrocknet, die den ganzen Rücken in unregelmässiger Weise bedecken. An den Streckseiten der Extremitäten, in der Cutis sitzende pustulöse Efflorescenzen. Juckgefühl fortdauernd.

12./XII. Am inneren Cornealrande der beiden Augen je ein hanfkorngrosses, wasserhelles Bläschen, von Ciliarinjection begleitet.

31./XII. Am Rücken einige mit blutigem Serum bedeckte, rundliche Stellen; da und dort kleine, stecknadelkopfgrosse, flach in der Haut gelegene Bläschen mit serösem Inhalte.

4./I. Am Rücken zahlreiche Nachschübe, bestehend aus noch nicht zerkratzten Bläschen. Auf der rechten Wade einzelne Pusteln.

Zur Zeit des Austrittes keine neuen Nachschübe, die diffuse oder scheibenförmige Pigmentirung und die Verdickung der Haut fortbestehend. (Excision von 2 Blasen.)

Fall 8. Pemphigus vulgaris et foliaceus — Exitus letalis. J. O. 49 Jahre alter Reisender. Aufgenommen am 14./XII. 1898, sub Journ. Nr. 28.089, gestorben den 19. December 1898.

Krankheitsdauer vor dem Spitalseintritt sechs Wochen. Status praesens: Obere und untere Extremitäten an den Streckseiten und Beugeseiten, ferner der ganze Stamm dicht mit folgenden Effloreszenzen besetzt. Die Primäreffloreszenz der Affection stellen meist haselnussgrosse mit klarem Serum erfüllte Blasen dar. Dieselben gehen an vielen Stellen über obige Grösse hinaus und zeigen bei längerem Bestande einen trüb serösen oder direct eitrigen Inhalt. An vielen Stellen ist die Blasendecke bereits eingerissen, der Inhalt ausgeflossen oder zu einer gelben Borke eingetrocknet. An manchen Stellen, wo die Blasendecke sehr bald abgerissen wurde, liegt das rothe, serös feuchte, leicht blutende Cornium bloss. Diese epithellosen Stellen sind an den Extremitäten klein und umschrieben, am Stamm, namentlich über der Brust und am Rücken finden sich handtellergrosse Herde von gleicher Beschaffenheit; die Herde sind meist in runden, serpiginösen Linien begrenzt und die rothe, nässende Fläche ist von einem feinen unterminirten Epidermissaume umgrenzt. Das Capillitium zeigt scheibenförmige gelbe Krustenauflagerungen. Im Gesicht Blasen und mit Borken bedeckte Stellen abwechselnd. Ober- und Unterlippe mit dicken, blutigen, braunen Borkenmassen bedeckt, desgleichen der Naseneingang. An beiden Zungenrändern kreuzergrosse, lebhaft rothe, leicht blutende, von einem Epithelsaume umgrenzte Stellen. Stimme heiser. Nachdem sich in den nächsten Tagen noch an verschiedenen Körperstellen meist auf leicht gerötheter Haut neue Blasen gebildet hatten und der Inhalt der früheren Blasen zum Theil eitrig trüb geworden, zum Theil eintrocknete, trat am fünften Tage unter Collaps ähnlichen Erscheinungen der Exitus letalis ein. Sectionsbefund: P. vulgaris et foliaceus, P. linguae et laryngis, Degeneratio parenchymatosa cordis et renum.

Fall 9. Pemphigus (Erythema septicum?) Exitus letalis. Der Fall wurde trotz der nicht vollständig sicheren Diagnose in die Untersuchungsreihe aufgenommen, weil die anatomischen Veränderungen denen bei Pemphigus vollständig glichen. E. J, 21 Jahre alt. Aufgenommen am 25./XII. 1898, sub Journ.-Nr. 28.912.

Krankheitsdauer beim Spitalseintritt acht Tage. Status praesens: Ueber der Brust, Abdomen und Rücken ausgebreitete, meist in serpiginösen Linien angeordnete, leicht elevirte, lebhaft rothe Erytheme; da und dort die Epidermis zu einer Blase abgehoben. Die Halshaut dicht besetzt mit zahlreichen Blasen, von Stecknadelkopf- bis Taubeneigrösse. Ueber der linken Clavicula eine hühnereigrosse Blase mit milchig trübem Inhalt. Auch das Gesicht dicht besetzt mit lebhaft rothen Erythemen, in welchen da und dort sich Blasen finden. Obere und untere Extremitäten, sowohl an den Streckseiten wie auch auf den Beugeflächen mit zahlreichen Erythemflecken und Blasen bedeckt. Der Inhalt der Blasen meist serös, an manchen Stellen hämorrhagisch, röthlich gefärbt. In der Folgezeit

bildeten sich zahlreiche Erythemflecke zurück, ohne dass über ihnen Blasen zur Entwickelung kamen. Der Inhalt der grossen Blasen entleerte sich und ihre Basis bedeckte sich allmälig mit neuer Epidermis. Es traten nur ganz vereinzelte neue Erythemflecke auf, hie und da mit einer verschieden grossen Blase. Während der ganzen Zeit bestanden namentlich abendliche Fiebersteigerungen, Patient verfiel. Am 31./XII. wurden klinisch die Erscheinungen einer Pneumonie des rechten Unterlappens, Pleuritis dentra und Pericarditis constatirt. Am 5./I. 99 Exitus letalis. Die Section ergab: Pleuritis purulenta sinistra. Pneumonia lobularis lobi inf. Dent. Pericarditis purulenta Degeneratio parenchymatosa cordis, hepatis renum.

Fall 10. Pemphigus foliaceus. Exitus letalis. H. Fr. 51 Jahre alt. Aufgenommen am 22/IV. 1897, gestorben am 30./8. 1898.

Beginn der Erkrankung 3 Monate vor dem Spitalseintritt am Rücken unter Auftreten von Blasen, die später auch am übrigen Körper auftraten, rasch confluirten und ziemlich intensives Jucken und Brennen verursachten. Patientin klein, stark abgemagert; Infiltration der rechten Lungenspitze.

Die ganze Körperhaut mit kreuzergrossen, zerstreuten oder grösseren confluirten, mit schmutziggelben Borken bedeckten Stellen besetzt. Nach Ablösung der Borken tritt eine zartrothe Epidermis zu Tage, die feuchtglänzend ist und spärliches Serum austreten lässt. Namentlich am Rücken mehrere handtellergrosse, confluirte Herde mit den gleichen Veränderungen. Neben diesen frischen Veränderungen zahlreiche Pigmentationen, theils mehr röthlichbraun, theils gelbbraun. An den Extremitäten zahlreiche stecknadelkopfgrosse Bläschen — Schleimhäute, Gesicht und Capilitium frei. In der Folgezeit etwa bis zum 28./V. traten bald hier bald dort neue, in der letzteren Zeit meist grosse Blasen auf; das Allgemeinbefinden der Patientin zur Zeit stärkerer Blasennachschübe erheblich zerstört. Durch die reichlich auftretenden Blasen erscheint fast die gesammte Haut krankhaft verändert und es wird die Patientin in das permanente Wasserbad gelegt. Daselbst zeigt sich nach Ablösung der Borken und Schuppen die Haut an zahlreichen Stellen meist in serpiginösen Linien in der Art verändert, dass lebhaft rothe, scheinbar epithellose Stellen von schmäleren oder breiten im Wasser flottirenden Epidermisfetzen begrenzt werden, zwischen welchen Stellen wieder normal überhäutete aber geröthete Haut sich findet. In den weiteren Monaten treten schubweise die gleichen Veränderungen am ganzen Körper auf, so dass auch das Gesicht und das Capillitium befallen erscheint. Auf Zeiten wo die ganze Haut, mit einer wenn auch dünnen und stärker schilfernden Epidermis überzogen erscheint, folgen Perioden, wo durch reiche Exsudation die Epidermis in handtellergrossen Lamellen abgehoben wird, die Haut darunter lebhaft roth und nässend erscheint, sich aber bald wieder überhäutet, während am Rand der Herde der Abhebungsprocess meist in serpiginösen Linien weiter fortschreitet. Patientin befand sich zur Zeit solcher Nachschübe meist im permanenten Wasserbad; in der Zwischenzeit wurde der ganze Körper mit indifferenten Fettsalben verbunden. Mittlerweile fortschreitender Kräfteverfall.

30./VIII. 1898. Exitus letalis: Obductionsdiagnose: Pemphigus foliaceus. Tuberculosis obsoleta lobi super. pulmonis dextrae. Degeneratio adiposa cordis, hepatis, renum.

Fall 11. Pemphigus vulgaris. K. A., 47jährige Wäscherin. Aufgenommen am 3. Februar 1899. J.-Nr. 3032.

Krankheitsdauer angeblich 14 Tage. Die erste Untersuchung der Kranken ergibt das Bild eines universellen Eczemes. Die Haut über den Handrücken mit dicken gelben Krusten und Borken bedeckt, zwischen welchen aus Rhagaden sich reichlich gelbes Serum entleert. An den Oberarmen und am übrigen Körper die Haut diffus geröthet und intensiv schuppend. Unter Burowverbänden und nassen Einhüllungen wird die Haut am Körper glatt, hingegen zeigen beide Handrücken fortdauerndes Nässen — die nässenden Blasen zeigen eine auffallende Grösse — allmälig treten auf der Haut des Stammes da und dort einzelnstehende, meist über haselnussgrosse Blasen auf.

18./II. Am Stamme über linsengrosse, mit gelbbraunen Krusten bedeckte Stellen; dort, wo die Krusten abgefallen sind, umsäumt eine kleine Epidermisfranse das blossliegende Corium. Auf der Streckseite der Unterarme und Hände, über den Knien und Oberschenkeln erbsengrosse, pralle Blasen und solchen entsprechende scharf begrenzte Epidermisverluste.

25./II. Täglich Auftreten mehrerer Blasen.

1./III. Ueber dem Stamme neu aufgetretene Blasen, dieselben zum Theile kleinlinsengross, zum Theil linienförmige Abhebungen darstellend, manchmal einem Kratzeffect entsprechend. Beide Hände besetzt mit streifenförmigen, eitrigen Blasen von schlapper Consistenz und geröthetem Halo.

4./III., 7./III. Auftreten von Blasen auf beiden Armen, besonders den Streckseiten, theils einzeln, theils confluirend.

14./III. Neuerliche Eruptionen von mit hellem Serum gefüllten, erbsen- bis wallnussgrossen Blasen.

28./III. Auftreten einzelner haselnussgrosser, mit klarem Serum gefüllter Blasen am Abdomen.

31./III. An den Beugeseiten der Vorderarme zahlreiche neuerliche, linsengrosse, mit klarem Serum gefüllte Blasen. (Excision von drei Blasen.)

Fall 12. Pemphigus vulgaris. K. W., 17 Jahre alt. Aufgenommen am 3./I. 99 Krankheitsdauer acht Monate.

Beide Fussrücken, Sprunggelenke, Streckseiten der oberen und unteren Extremitäten, Mons veneris, Sternalgegend, gesammte Hals- und Nackengegend von einer Affection befallen, die sich aus folgenden Efflorescenzen zusammensetzt. Die primären Efflorescenzen sind meist erbsengrosse Blasen mit serösem Inhalt und erythematöser Umgrenzung. Daneben Blasen mit getrübtem oder direct eitrigem Inhalt und intensiverem entzündlichem Halo. Nach Platzen der Blasen resultiren runde scheibenförmige, mit gelben Borken bedeckte Stellen, die nach Abfallen der Borken sich zu lebhaften rothen aber bereits mit neuer Epidermis überzogenen Stellen

umwandeln. Zwischen obigen Efflorescenzen zahlreiche Pigmentationen theils einzeln stehend und rund begrenzt, oder confluirt und dann meist serpiginös begrenzt. In diesen diffus pigmentirten Stellen da und dort neue Blasen, so dass dadurch an den Streckseiten der Extremität zusammenhängende Krankheitsherde entstehen, während an der Vorderfläche des Stammes mehr einzeln stehende Blasen sich finden. Mundhöhle frei.

19./I. Zahlreiche neue Blasen an den Extremitäten und reichlich Erythemflecke am Rücken, über welchen am nächsten Tage sich da und dort Blasen gebildet haben. Desgleichen am 5./II. an den oben beschriebenen Localisationen Nachschübe neuer Erytheme und Blasen. Abheilen dieser Efflorescenzen in der Folgezeit, so dass am 16./II. zwar zahlreiche Pigmentationen und abgeheilte Blasen, aber keine frischen Nachschübe zu constatiren sind. Erst am 4./III., 16./III., 20./III., 23./III. kleinere Nachschübe meist circinar angeordneter Blasen. Am 29./III. Acuter Nachschub von Erythemen und zahlreichen Blasen am Stamme. Temperatur 38·3. Am 2./IV., 4./IV. An den frei gebliebenen Hautpartien des Stammes zahlreiche Erythemflecke und Blasen, so dass die ganze Körperhaut in eine mit Blasen und Erythemen bedeckte Fläche verwandelt ist. (Excision zweier Blasen.)

Fall 13. Pemphigus vulgaris. J. M., 13 Jahre alt, Schüler, aufgenommen den 10. August 1898 sub J.-Nr. 18.514 auf Z. 60. Krankheitsdauer acht Tage.

Pat. zeigt in der Nackengegend mehrere, etwa erbsengrosse, unregelmässig geformte Blasen, die mit klarem Serum gefüllt sind und von einem rothen Hofe umgeben sind. Ausserdem finden sich ältere Efflorescenzen, mit eingetrockneten, gelbbraunen Borken bedeckt und zahlreiche, lebhaft rothe Flecke. Am Ohrläppchen und an den Mundwinkeln eintrocknende Krusten. In der linken Achselpartie kleine Bläschengruppen, in der rechten seitlichen Thoraxpartie eine nach abwärts sich erstreckende Gruppe von lebhaft rothen Flecken und einzelnen wasserhellen Bläschen. Hie und da finden sich mit Blutborken bedeckte Kratzeffecte, am Kopfe mehrere Krusten und Borken.

30./VIII. 1898. An den oben beschriebenen Stellen, nämlich am Hals, an der hinteren Achselpartie rechts bis zur Spina ilei herab, finden sich neue Efflorescenzen, die zum Theil wie Urticariaquaddeln aussehen, über welchen die Epidermis in kleineren und grösseren wasserhellen Bläschen abgehoben ist. Einige der Blasen sind eitrig und mit einem rothen Hofe umgeben, andere geplatzt. Eine etwa kirschengrosse Blase findet sich am rechten Ohrläppchen. Im Gesichte mit Krusten bedeckte Stellen und eitrige Blasen, über der Dorsalseite des linken Sprunggelenkes eine guldenstückgrosse, eitrige Blase mit einem entzündlichen Hofe.

1./IX. 1898. In der hinteren Achselpartie links einige wasserhelle Blasen, von gesunder Haut umgeben, daneben urticariaähnliche Flecke.

9./IX. Neue Blasen an der Schulter, mehrere hanfkorngrosse am Halse.

11. IX. In der hinteren Axillargegend mehrere grössere Erythemflecke. Die Blasen am Halse geplatzt.

15./IX. Unter den beschriebenen Efflorescenzen am Halse neue Erythemflecke, ebenso in der rechten Achselhöhle, hie und da mit einem centralen Bläschen versehen.

5./X. In beiden Achselhöhlen, sowie in der ganzen Circumferenz des Halses reichliche Erythemflecke und Bläschen von Hirsekorn- bis Haselnussgrösse, stellenweise geplatzt.

10./X. Von der Handwurzel gegen den Daumen ein aus Erythemflecken zusammengesetzter Streifen sichtbar, dessen Centrum in Folge Abhebung der Epidermis etwas weisslich erscheint.

13./X. In der Kniekehle ein epithelloser, nässender Herd, am Rande deutliche Blasenreste zeigend. Sowohl nach oben als nach unten davon Gruppen von erbsengrossen, mit gelblichem Serum gefüllten Bläschen, die Haut dazwischen erythemartig geröthet

23./XII. Zwischen den Schulterblättern und in der Kreuzbeingegend bis kreuzergrosse, erythematöse Herde.

27./XII. Die am Rücken aufgetretenen Erythemflecke bedeutend vergrössert und die ganze Rückenpartie einnehmend. Die Herde sind im Centrum abgeblasst, die Peripherie erscheint aus einzelnen Kreissegmenten zusammengesetzt. Einzelne Herde tragen im Centrum eine etwa erbsengrosse Blase. An den Seitenflächen der Brust kleinere, wenig scharf und unregelmässig begrenzte Erythemflecke mit aufsitzenden Bläschen.

12./I. 1899. Keine neuen Nachschübe.

17./I. 1899. In den Schenkelbeugen und der Abdominalgegend Pigmentflecken nach rückgebildeten Infiltraten. Erytheme der übrigen Körperstellen in Rückbildung begriffen.

Fall 14. Pemphigus circinnatus. R. F., 20 Jahre alt, aufgenommen am 17./XI. 1898 sub J.-Nr. 25.867. Krankheitsdauer 3½ Jahre.

Die Krankheitsherde zeigen sich als linsen- bis gulden- und handtellergrosse zackige Kreise; die centrale Area ist braun pigmentirt, die Ränder von kleinen Bogensegmenten gebildet. Der Rand besteht aus einer inneren, wunden, zum Theil mit Krusten bedeckten Zone und einem äusseren Saum, der von fransenartig abgehobener Epidermis bedeckt ist. An einzelnen Stellen des Randes finden sich Bläschen, zum Theil eben krustig eintrocknend. Diese Herde finden sich am oberen Theil der rechten Mamma und am Bauche. Nebenbei sieht man isolirte stecknadelkopf- bis linsengrosse Knötchen, Bläschen, Krusten, zahlreiche Pigmentflecke und dunkel-sepiabraune Scheiben. Die ganze rechte Ellenbogengegend blassrosaroth aber glatt, der distale Rand gezackt, zum Theil mit Krusten besetzt. Schleimhaut frei, Allgemeinbefinden gut, im Harn nichts Abnormes. Therapie: Theerbäder.

23./XI. Unterhalb der l. Mamma eine erbsengrosse, mit Eiter gefüllte Blase. Die Krankheitsherde zeigen an vielen Stellen nunmehr nur einen bogenförmigen, pigmentirten Rand, doch sind im Uebrigen noch Krusten und fransenartig abgehobene Epidermis zu sehen.

25./XI. Krusten und randständige Epidermis fast überall abgehoben und nunmehr landkartenartige, überhäutete, braun pigmentirte, Herde zu sehen.

Im weiteren Verlaufe treten neuerdings am Hals und an der Brust erbsengrosse Blasen auf, deren Decken sehr dünn sind und deren Inhalt anfangs klar ist, sich aber rasch eitrig trübt. Durch die Aneinanderreihung dieser schlappen Blasen entstehen serpiginöse Linien. Daneben an manchen Stellen die Epidermis in Fetzen abgehoben.

27./XII. Eruption erbsengrosser Pusteln in der Glutealgegend.

30./XII. In der r. Inguinalbeuge frische, erbsengrosse Pusteln.

4./I. 1899. Neue Blaseneruption an der Brust und am Bauch, daselbst in serpiginösen Linien. Wo die Blasen platzen, bleiben landkartenförmige Pigmentirungen zurück.

Im Laufe der nächsten Woche treten wiederholt neue Eruptionen von gruppirten Blasen an den verschiedensten Stellen des Körpers auf.

Am 19./IV. 1899. Der ganze Körper bedeckt mit dicht aneinanderstehenden, scharf contourirten, rundlichen, haselnussgrossen Pigmentflecken von blassröthlicher und leicht livider Farbe. An der r. Halsgegend, unter den Achseln und am Abdomen vereinzelt oder in Gruppen stehende stecknadelkopfgrosse Knötchen, von denen manche an ihrer Spitze ein mit Serum gefülltes Bläschen tragen. Gebessert entlassen.

Nach 8 Tagen neuerliche Aufnahme. Die Haut am Halse, Brust und Abdomen dicht besetzt, mit theils einzeln stehenden eitrigen Bläschen, theils zu serpiginös begrenzten Herden angeordnete Blasengruppen. (Excision von 2 Blasen.)

Wie aus obigen Protokollen hervorgeht, stellen sich die Fälle 1, 6, 8 als Pemphigus malignus dar, wegen ihres raschen Verlaufes, wegen der grossen Menge fast continuirlich nachschübender Blasen, wegen des andauernden Fiebers und des raschen Verfalles der Kranken, endlich wegen des Ueberganges in die Form des Pemphigus foliaceus, den alle drei Patienten neben den Erscheinungen des P. vulgaris in Form von grossen, rothen, enfoliirten Flächen darboten.

In gleicher Weise wie in diesen drei Fällen fanden sich auch bei den übrigen Pemphiguskranken fieberhafte Perioden, den Ausbruch neuer Blasen begleitend, und alle Kranke boten während dieser Zeit jenes schwere Krankheitsbild dar, welches für Pemphigus zur Zeit frischer Blaseneruptionen charakteristisch ist und welches keineswegs durch die mässigen Fieberbewegungen (38—38·5) vollständig erklärt werden kann.

Circinäre Anordnung der Bläschen fand sich im Falle 5 und 14, in beiden Fällen rasche Umwandlung der serösen Blasen in Pusteln; die Pusteln im Falle 5 dann aufsitzend auf einer ziemlich stark entzündlich infiltrirten Basis. Ein Fall (7) charakterisirte sich durch intensiven Juckreiz, mit den objectiven Symptomen der durch jahrelanges Kratzen erzeugten Hautveränderung, in Form von schmutzig brauner Pigmentation, Verdickung und mehr minder reichlichen Excoriationen. Die scheibenförmigen Excoriationen, die von Zeit zu Zeit vorhandenen kleinen serösen Blasen kennzeichneten diesen Fall als Pemphigus pruriginosus. Fall 10, der durch 2 Jahre in klinischer Beobachtung stand, kann als Typus eines P. foliaceus gelten. Zum Studium der präcussorischen Erytheme und frisch entstandener Blasen wurden Hautstücke unter localer Aethylchloridanästhesie excidirt, deren Zahl in obigen Protokollen bemerkt ist.

Frage: Geht der Blasenbildung immer erythematöse Entzündung voraus oder finden sich auch Blasen über vollkommen normaler Haut?

Die Klinik des Pemphigus trägt zur Beantwortung dieser Frage Folgendes bei: Es finden sich bei Pemphigus vulgaris Krankheitsperioden, innerhalb welcher bei dem betreffenden Kranken nur Erytheme auftreten, die in Form von rothen Flecken gruppirt oft auch annulär angeordnet sind, aber ohne Blasenbildung abortiv verlaufen. Bei dem gleichen oder einem anderen Pemphigusfalle treten innerhalb eines Hautbezirkes z. B. über Nacht reichliche Erytheme auf, bei genauerer Besichtigung erkennt man aber an dieser Stelle kleinste Bläschen, die sich dann im Verlaufe von Stunden vergrössern eventuell zu grösseren Blasen confluiren und natürlich dann in erythematöser Haut sitzen, so dass ihre erythematöse Umrandung auch schon klinisch leicht zu constatiren ist.

Diesen Blasen gegenüber gibt es nun allerdings andere, die beim ersten Anblick über scheinbar gesunder Haut entstanden sind. Bei genauer Untersuchung reducirt sich deren Zahl bedeutend. Denn hierher gehören Blasen, die bereits einige Zeit bestanden, deren erythematöser Rand bereits abgeblasst ist, zu einer Zeit natürlich, wo der Inhalt

der Blase noch rein serös ist. Später nämlich, wenn der Blaseninhalt bereits eitrig geworden ist, hat der entzündliche Rand eine vollkommen andere Bedeutung. Die Zahl reducirt sich ferner noch um jene Blasen, wo in rascher Entwickelung sich über Nacht der Erythemfleck entwickelt hat und zu gleicher Zeit durch rasche Exsudation im Bereiche des ganzen Erythemfleckes sich die Blase ausgebildet hat, den ersteren vollständig bedeckend.

Immerhin verbleiben nach Ausschluss obiger Formen noch Pemphigusfälle, wo sich Blasen auf scheinbar vollständig gesunder Haut finden. Da nun gerade diese Fälle „als wahrer Pemphigus“ bezeichnet wurden, genügt zur stricten Beantwortung obiger Frage nicht die klinische Erwägung, dass die Exsudation eine Folge der Gefässdilatation, letztere wieder wahrscheinlich eine Folge der Entzündung, ist, es genügt auch nicht, die Flüchtigkeit und geringere Ausprägung der erythematösen Erscheinungen zur Erklärung heranzuziehen, sondern in diesen Fällen hat die mikroskopische Untersuchung in der Umgebung und Basis der Blasen nach den Symptomen der Entzündung Hyperämie, Oedem, kleinzelliges Infiltrat zu suchen.

In diesem Sinne mag im folgenden das Untersuchungsergebniss der Umgebung eben frisch entstandener oder auf scheinbar normaler Haut aufsitzender Blasen, sowie der Befund abortiv verlaufender, erythematöser Hautpartien wiedergegeben werden.

Hyperämie als Symptom der Entzündung lässt sich an gut fixirten Hautstücken an der strotzenden Füllung der Papillargefässe, an ihrem mehr gestreckten Verlauf gewöhnlich leicht constatiren, in manchen Fällen allerdings und namentlich an Alkoholpräparaten ist die Diagnose schwierig oder überhaupt nicht zu stellen, eine Thatsache, die übrigens für die mikroskopische Untersuchung hyperämischer Processe der Haut bekannt ist. In 3 Fällen (2, 4, 11) fanden sich neben den Zeichen der Hyperämie auch Blutungen in Form von Blutaustritten im Bereich der Papillargefässe, meist dicht unter der Epidermis gelegen, sowohl in der Blasenbasis als auch in der Umgebung der Blase.

Das entzündliche Oedem äussert sich in der Aus-

dehnung und Füllung der mit Endothel ausgekleideten Lymphgefässe der Cutis, ferner in der freien Ansammlung von feinkörnig geronnenen oder homogenen Flüssigkeitsmengen zwischen den Cutisbündeln. Das zweite Sympton der ödematösen Durchtränkung ist eine bedeutende Verbreiterung der Papillen, bedingt durch Quellung der collagenen Fasern und des gesammten Papillarbindegewebes. Diese nach Abhebung der Retezapfen zur gegenseitigen Berührung führende Quellung der Papille vermisste ich nur in dem Falle 11, dessen Blasen scheinbar auf gesunder Haut entstanden schienen und bei welchen die normal breiten Papillen nach Abhebung der Epidermis fingerförmig in den Blasenraum emporragten, während die Cutis ausgedehnte Lymphgefässe und Blutaustritte aufwies.

Das constanteste Symptom einer im Papillarkörper vorhandenen Entzündung stellt allerdings mit schwankenden Intensitätsgraden das kleinzellige Infiltrat dar. In dieser Richtung fanden sich Fälle mit äusserst reichem und dichten Infiltrat, in der Umgebung der Blase den subepithelialen Antheil durchsetzend; oder das Infiltrat war geringer, entweder mehr streifenförmig an die Gefässe sich haltend oder nur den Papillengrund dichter durchsetzend; immer nahm das Infiltrat von der Blasenbasis gegen die Peripherie an Intensität ab. Das Infiltrat bestand grösstentheils aus runden, polynucleären Zellelementen, mit deutlich färbbarem Kern und schmalem Protoplasmasaum; in einigen Fällen war die Zellform und die Form des Kernes eine längliche, comprimirte.

Neben neutrophilen Zellen fanden sich mit Ausnahme der Fälle 6, 8, 9, 11, 14 überall polynucleäre Leukocyten mit eosinophiler Granulation. Dieselben waren entweder in äusserst reicher Menge vorhanden (Fall 4 und 5) oder ihre Menge war geringer, immerhin aber oft noch ein Drittel der gesammten Leukocyten betragend. Sie fanden sich nicht bloss im Blaseninhalt, sondern auch zahlreich im Cutisinfiltrat in der Umgebung der oberflächlichen und auch der tiefen Gefässe. Gegen die Oberfläche, namentlich gegen die Blasenbasis zu, nahm ihre Zahl gewöhnlich zu, so dass sie daselbst und im Blaseninhalt ganz frischer Blasen die ausschliessliche Zellform darstellten.

Wie in der Umgebung der Gefässe fanden sich eosinophile Zellen auch zerstreut zwischen den Cutisbündeln oft in grosser Entfernung von Gefässen. Alle diese Verhältnisse liessen sich leicht an in Müller-Formol gehärteten Präparaten constatiren, schwieriger war deren Deutung.

Seit den von Gollasch und Lukasiewicz an unserer Klinik angestellten Untersuchungen ist das Vorhandensein von eosinophilen Zellen im Pemphigusblaseninhalte und ihre Vermehrung im Blute von Pemphiguskranken eine umso mehr bekannte Thatsache, als nachher Kaposi über die Constanz dieser Befunde bei 14 Pemphiguskranken berichtet.

Diese Befunde und namentlich die experimentell gewonnene Thatsache, dass trotz reichlicher eosinophiler Zellen im Blute die Vesicansblase bei Pemphiguskranken nur vereinzelte gleiche Zellen aufweist, während die specifische Pemphigusblase bei demselben Kranken dieselben in grosser Menge enthält, zusammen mit der Thatsache, dass die Section eines Pemphiguskranken mit bedeutender Eosinophilie ein vollkommen normales Knochenmark ergab, führten Neusser zu dem Schlusse, dass die Haut selbst die Bildungsstätte der eosinophilen Elemente abgeben kann.

Zu gleichem Schlusse gelangt später Rille. Dieser Ansicht gegenüber erklärt Ehrlich den Versuch Neusser's in folgender Weise:

„In den Blasen des Pemphigus ist ein Stoff vorhanden, der die Eosinophilen chemotaktisch heranlockt; daher wandern die normaler Weise im Blute vorhandenen Zellen hierbei aus und erzeugen das Bild einer eosinophilen Eiterung. Tritt die Krankheit von vornherein nur in geringer Ausdehnung auf, so ist das Wesentliche des Vorganges mit diesen localisirten Erscheinungen abgeschlossen. Ein ganz anderes Bild aber entwickelt sich, wenn die Erkrankung grosse Bezirke ergriffen hat; unter diesen Umständen gerathen durch Resorption und Diffusion grosse Mengen des specifischen wirksamen Agens in die Blutbahn selbst und üben von hier aus starke chemotaktische Wirkungen auf die physiologische Ablagerungsstätte der Eosinophilen, das Knochenmark, aus, die zu einer mehr weniger

hochgradigen Vermehrung der Eosinophilen im Blute selbst führen."

Auch Canon glaubt, dass weniger die Intensität der Erkrankung als ihre locale Ausdehnung für den Grad der Eosinophilie massgebend ist.

Eine weitere Einschränkung erfuhr die Beweiskraft Neusser's Vesicansexperimentes durch die Untersuchungen Bettmann's. Derselbe bestätigt zunächst durch eigene Untersuchungen die fast constante Vermehrung der Eosinophilen in Pemphigusblasen und deren Seltenheit in Blasen von Verbrennungen, Eczem, Varicellen etc. Entgegen aber der Ansicht vom Fehlen der Eosinophilen in Vesicansblasen fand er in 50 untersuchten derartigen Blasen dieselben ausnahmslos in Zahlen von 2—29. Er fand weiter, dass gerade die junge, frisch entstandene Vesicansblase viel mehr Eosinophile enthält als die ältere, dass ihr somit, gerade so wie der Pemphigusblase ein eosinophiles Frühstadium und ein neutrophiles Spätstadium zukommt und er erklärt den Ausfall des Neusser'schen Versuches durch den Umstand, dass der Blaseninhalt erst nach längerem Bestande der Blase, also bereits im neutrophilen Stadium untersucht wurde. Seine Vermuthung, dass es auch bei anderen blasenbildenden Affectionen der Haut gelingen wird im Frühstadium der Blasen Eosinophile nachzuweisen, konnte ich durch eigene Untersuchungen bestätigen.

Zum Vergleiche der Blasenanatomie wurden nämlich 5 Fälle von typischen Erythema multiforme untersucht. Es handelte sich in allen Fällen um streng an die Strecksciten localisirte Affectionen mit lebhaft rothen, papulösen Efflorescenzen, deren centraler Antheil meist zu kleineren oder grösseren, wasserhellen Blasen abgehoben war. Rascher, klinischer Verlauf, Mangel an Recidiven bestätigten die Diagnose Erythema multiforme. In den Schnitten dieser Bläschen fanden sich nun bei zwei Fällen, im Blaseninhalt und in der Cutis in gleicher Weise wie bei den Pemphigusfällen 4 und 5 eosinophile Zellen in sehr grosser Anzahl; in zwei Fällen war ihre Zahl geringer, aber immer noch so gross wie in den meisten Pemphigusfällen, nur in einem Falle fehlten sie vollständig. In gleicher Weise fand Bettmann bei einem Herpes zoster in den frisch

entstandenen Blasen 86% eosinophile Zellen. Aus diesen Befunden ergibt sich somit die Thatsache, dass der Befund von Eosinophilen keineswegs für Pemphigus allein charakteristisch ist; dass sich vielmehr, abgesehen davon, dass in manchen Pemphigusfällen eine Vermehrung derselben nicht zu constatiren ist, deren Vermehrung auch bei anderen blasenbildenden Processen nachweisen lässt.

Es gilt somit die Frage nach dem Orte der Entstehung dieser Zellen, die von Neusser und Ehrlich in so verschiedener Weise beantwortet wird, ausser für Pemphigus auch für letztere Affectionen.

Da sich Neusser und Rille über die Art der localen Entstehung der Eosinophilen nicht näher aussprechen, zieht Ehrlich selbst die drei Möglichkeiten in Betracht. Nach diesen könnten dieselben hervorgehen aus fixen Bindegewebselementen oder durch rasche Theilung aus präformirten Eosinophilen der Cutis, zwei Möglichkeiten, die sich mit Rücksicht auf die Acuität der Processe, mit Rücksicht auf die leukocytare Form der Zelle und ihrem gelappten Kern, sowie Mangels des constanten Nachweises der Eosinophilen in normaler Haut leicht ausschliessen lassen.

Es bliebe somit nur die dritte Möglichkeit übrig, dass die Eosinophilen zwar aus dem Blute stammen, aber erst in der Haut ihre charakteristischen Granula aufnehmen.

Um diese Möglichkeit zu beweisen, hält Ehrlich den Nachweis von Zellen, welche neutro- und eosinophile Granula besitzen, für nothwendig, ein Nachweis, der offenbar im Schnitte schwer gelingt, aber selbst im Falle des Gelingens nicht vollständig ausreichend wäre, zumal solche Zellen im Sinne Ehrlich's noch immer als in Reifung begriffene Eosinophile aufgefasst werden könnten. So fand Bettmann ähnliche Zellen, in welchen eosinophile und basische Granula zu gleicher Zeit vorhanden waren, spricht sich aber über deren Deutung nicht genauer aus. Im Anschlusse an die von Bettmann constatirten Thatsache möchte ich an dieser Stelle auf eine eventuelle, irrige Deutung aufmerksam machen, die durch intracellulär eingeschlossene Coccen hervorgerufen werden kann, wie ich solche einmal im Blaseninhalt einer länger bestehenden Vesicansblase

constatiren konnte. (Die Blase bestand circa 8 Stunden und war zur Zeit der Untersuchung bereits eingerissen.)

Insolange es also nicht gelingt, mit Sicherheit Uebergangsformen obiger Art in der Cutis und namentlich um die Gefässe nachzuweisen, insolange nicht genaue Paralleluntersuchungen zwischen Blut und Gewebe, oder experimentelle Untersuchungen, wie die Erzeugung von localer Cyanose oder Anaemie neue Aufschlüsse geben werden, lässt sich die Thatsache der Eosinophilie bei Pemphigus und blasenbildenden Hauterkrankungen derzeit noch leichter nach den Principien Ehrlich's erklären. Bezüglich des Schicksales der eosinophilen Zellen geben die Schnittpräparate, namentlich ältere Blasen genauere Auskunft.

Man sieht in letzteren neben zahlreichen neutrophilen Zellen Eosinophile, deren Kern bei Hämatoxylinfärbung jene blassbläuliche Farbe zeigt, wie sie zu Grunde gehende Kerne gewöhnlich zeigen. Daneben finden sich Zellen, deren Kern vollständig ungefärbt, als weisser Schatten von den noch immer distinct gefärbten eosinophilen Granulis umgeben erscheint.

Schliesslich finden sich in der Flüssigkeit freie, mit Eosin intensiv gefärbte Körnchen, die nach Bersten des Zellmantels freigewordenen eosinophilen Granula. Diese Stadien zeigen zur Genüge das Zugrundegehen der Eosinophilen an, ein, wie ich glaube, noch nicht erhobener Befund.

Ob man nun annimmt, dass die Eosinophilen ihre Granula erst in der Haut aufnehmen oder was das wahrscheinlichere ist, bereits als solche das Blut verlassen, das eine ergibt sich aus Form und Lagerung derselben, dass es sich um Elemente des Blutes handelt.

Wenn man somit kurz das Untersuchungsergebniss der Umgebung von Pemphigusblasen recapitulirt, so constatirt man Hyperämie, in manchen Fällen Blutungen, deutliche Füllung der Lymphgefässe der Haut, Ansammlung seröser Flüssigkeit zwischen den Cutisbündeln und in allen Fällen ein mehr minder reiches kleinzelliges Infiltrat hauptsächlich des oberen Cutisantheiles. Aus diesen Thatsachen ergibt sich der Schluss, „die Pemphigusblase entsteht auf vorher entzündeter Haut".

(Schluss folgt.)

Aus Prof. Welander's Klinik am Krankenhause St. Göran zu Stockholm.

Ueber die Behandlung einiger Fälle von Augenblennorrhoe mit Largin.

Von

Johan Almkvist,
Assistenzarzt am Krankenhause St. Göran zu Stockholm.

Seit ungefähr einem Jahre habe ich auf Anregung meines Chefs, des Herrn Professors E. Welander, bei Fällen von Augenblennorhoe im Krankenhause St. Göran das von Pezzoli in Finger's Ambulatorium[1]) geprüfte Largin angewendet. Ueber diese Fälle erstatte ich hier einen kurzen Bericht.

Einer dieser Fälle, der ein besonderes Interesse darbot, da Professor Welander hier eine gonorrhoische Infection der Canaliculi lacrymales — eine meines Wissens von den Ophthalmologen bisher nicht beobachtete Krankheit — nachzuweisen vermochte, ist von Professor Welander selbst im December 1898 im Archiv für Dermat. u. Syph. beschrieben worden.

Fall I. E. L. S., 25 Jahre, Witwe, glaubte nicht venerisch infectirt zu sein, hatte aber die letzten 5 Jahre an Ausfluss aus den Genitalien gelitten. Den 3. Juli 1898 traten bei ihr Röthung und Schmerzen im rechten Auge auf, wozu bald Anschwellung der Augenlider kam. Sie wurde in das Krankenhaus St. Göran den 6. Juli aufgenommen, an welchem Tage der Status folgender war.

Die Lider des rechten Auges stark ödematös angeschwollen. Aus der Rima palpebrar. ein purulenter Ausfluss, Gonococcen in reichlicher Menge enthaltend. Die ganze Conjunctiva geröthet und mit Eiter bedeckt. Keine Affection der Cornea oder der Iris und keine Chemosis.

[1]) C. Pezzoli, Ueber das Largin. ein neues Antigonorrhoicum. Wiener klin. Wochenschr. 1898.

Bei der Untersuchung der Genitalien in dem mässigen Urethralsecret Gonococcen in geringer Menge. Sonst nichts Abnormes in den Genitalien zu bemerken.

Die Patientin wurde im Auge mit Einpinselungen von 2proc. Larginlösung behandelt. Dabei wurde der Eiter mittelst lauer Borsäurelösung oder lauem sterilen Wasser so sorgfältig wie möglich aus dem Auge weggespült, darnach die Spülflüssigkeit, so gut sich dieses thun liess, abgetrocknet und dann ungefähr 10 Minuten zwischen die angeschwollenen Augenlider wiederholt 2proc. Larginlösung eingepinselt. Hierauf wurde, unter sorgfältiger Vermeidung von Druck und allem, was das Herausfliessen der Larginlösung aus dem Conjunctivalsacke begünstigen konnte, ein leichter Schutzverband angelegt. Eine solche Einpinselung wurde viermal täglich gemacht und ausserdem das Auge dreimal täglich mit $^1/_2$ proc. Larginlösung gespült. Ausser dieser Behandlung mit Largin und Schutzverband wurde für das Auge keine andere Behandlung angewandt. Dass das gesunde Auge in geeigneter Weise vor Ansteckung geschützt wurde ist selbstverständlich. Die Urethra wurde mehrere Male des Tages mit Einspritzungen von 4proc. Larginlösung behandelt.

Am folgenden Tage, den 7./VII., hatte sich die Anschwellung bedeutend vermindert, und in dem purulenten Ausfluss aus dem Auge waren Gonococcen nur in sehr spärlicher Menge zu entdecken.

Den 8./VII. Die Anschwellung der Augenlider noch mehr vermindert. Im Secret keine Gonococcen zu entdecken.

Den 9./VII. Die Anschwellung der Augenlider verschwunden; die Patientin kann das Auge unbehindert öffnen. Die Conjunctiva palpebr. et oculi noch geröthet, aber mit nur unbedeutend schleimiger Secretion, in der sich keine Gonococcen entdecken lassen.

Den 10./VII. Keine Secretion aus dem rechten Auge. Die Röthung der Conjunctiva vermindert.

Den 15./VII. Keine Röthung mehr vorhanden. Die Behandlung des Auges wird eingestellt. Die Patientin wird, ungeachtet die Krankheit in der Urethra noch nicht gehoben ist, auf ihr Verlangen aus dem Krankenhause entlassen.

Ungefähr eine Woche später fand sich die Patientin in Prof. Welander's Sprechstunde ein; ihr Auge war vollkommen normal.

Fall II. Mädchen, H. K. V. A., $1^1/_2$ Jahre, wurde, da sein linkes Auge am 10./VII. 1898 angefangen hatte sich zu röthen und anzuschwellen, am 12./VII. nebst seiner Mutter in das Krankenhaus St. Göran aufgenommen. Auf Befragen gab die Mutter an, dass sie seit 3 Wochen einen Ausfluss aus den Genitalien des Mädchens bemerkt habe.

Status praes. den 12./VII. In der Vulva die Schleimhaut geröthet; reichliche purulente Secretion aus der Urethra und der Vagina, beide Massen von Gonococcen enthaltend.

Im linken Auge sind beide Augenlider ödematös angeschwollen. Die Conjunctiva palpebr. et oculi stark geröthet und mit purulentem Secret bedeckt, welches Gonococcen in spärlicher Menge enthält·

Keine Chemosis. Die Cornea und die Iris zeigen nichts Abnormes. Die Mutter litt an Gonorrhoe des Cervicalcanals.

Die Behandlung, die durch einen Zufall erst am folgenden Tage, den 13./VII., ihren Anfang nahm, war, was das Auge betrifft, ganz dieselbe wie im vorigen Fall. In die Vagina und die Urethra wurden Einspritzungen mit 4proc. Larginlösung gemacht und dabei die Lösung einige Minuten zurückgehalten.

Den 14./VII. Die Geschwulst an den Augenlidern vermindert und im Secret nur einzelne Gonococcengruppen zu sehen.

Den 15./VII. Die Geschwulst noch mehr vermindert. Die Patientin blickt mit dem Auge auf. In der Secretion keine Gonococcen zu finden.

Den 17./VII. Keine Secretion aus dem Auge und die Röthung der Conjunctiva bedeutend vermindert. Die Behandlung des Genitales erfährt insofern eine Veränderung, als nach jeder Einspritzung, um eine längere Einwirkung des Largins zu erzielen, mit Larginlösung getränkte Tampons von Gaze in die Vagina eingeführt werden.

Den 19./VII. Die Röthung der Conjunctiva palpebral. unbedeutend. In dem Secret aus der Vagina und der Urethra nur einzelne Gonococcengruppen zu finden.

Den 23./VII. In dem Secret aus der Vagina und der Urethra keine Gonococcen nachzuweisen.

Den 24./VII. Das linke Auge vollständig ohne Reizung. Die Behandlung desselben wird eingestellt.

Den 29./VII. Bei der Patientin, bei der schon am 24./VII. eine Temperatursteigerung zu beobachten war, zeigt sich heute der Beginn eines Morbillenausschlages. Im Conjunctivalsacke werden bei bakteriologischer Untersuchung eine Anzahl kurze Stäbchen, aber keine Gonococcen angetroffen.

Den 30./VII. In der Secretion aus der Urethra und der Vagina lassen sich keine Gonococcen nachweisen.

Den 12./VIII. Keine Gonococcen in der Urethra und der Vagina nachzuweisen. Die Patientin wird heute ohne jedes krankhaftes Symptom aus dem Krankenhause entlassen.

Den 1./IX. fand sich die Patientin wegen beginnendem purulenten Ausfluss aus der Vulva wieder im Krankenhause ein, doch ist es möglich, dass hier eine neue Infection vorlag, da die Mutter noch an Gonorrhoea litt. In dem Ausfluss fanden sich zahlreiche Gonococcen. Das linke Auge war vollständig gesund

Die Patientin wurde in der Urethra und der Vagina in derselben Weise wie vorher behandelt. Den 27./IX. und auch bei späteren Untersuchungen waren keine Gonococcen mehr nachzuweisen. Die Kranke wurde den 10./X. 1898 ohne krankhafte Symptome aus dem Krankenhause entlassen. Seit dem 27./VI. 1899 befindet sich die Patientin wegen gonorrhoischer Vulvo vaginitis wieder im Krankenhause. Das linke Auge andauernd völlig gesund.

Fall III. C. A. A. A. B., 34 Jahre, Fleischhauer, wurde in das Krankenhaus St. Göran am 22./IX. 1898 aufgenommen. Er hatte seit 14 Tagen an Ausfluss aus der Urethra gelitten. Am 16./IX. hatte das rechte Auge angefangen sich zu röthen, und einige Tage später stellte sich an ihm Anschwellung ein.

Status praes. den 22./IX. Reichliche purulente Urethralsecretion mit zahlreichen Gonococcen. Bei der Glasprobe Eiter in beiden Portionen. Beide Lider des rechten Auges stark angeschwollen und geröthet. Die Conjunctiva pulpebr. et oculi stark geröthet und mit purulentem Secret bedeckt, das Gonococcen in reichlicher Menge enthält. Starke Chemosis. Auf der Cornea nach oben und aussen eine kleinere Ulceration und ausserdem hier und da äusserst feine Trübungen. Aus den Thränenpunkten eine geringe Menge Secret ohne Gonococcen.

Behandlung: Pinselung mit 2proc. Larginlösung in der bei den vorhergehenden Fällen beschriebenen Weise fünfmal täglich. Die Urethritis wurde nach Janet's Methode behandelt.

Den 24./IX. Die Chemosis vermindert. Das Secret enthält Gonococcen in reichlicher Menge. In dem unteren Theil der Cornea eine sichelförmige Trübung. Die Iris sieht etwas trübe aus. Ordination: Atropin.

Den 25./IX. In dem Secret aus dem rechten Auge lassen sich nur einzelne Gonococcengruppen nachweisen. Die Trübung in dem unteren Theil der Cornea hat sich etwas ausgebreitet.

Den 26./IX. Die Eiterserection aus dem Auge vermindert. In derselben können keine Gonococcen nachgewiesen werden. Die Trübung in dem unteren Theil der Cornea vermehrt.

Den 2./X. Wiederholt keine Gonococcen im Secret aus dem rechten Auge nachzuweisen. Die Trübung in dem unteren Theil der Cornea in den letzten Tagen nicht vermehrt. Die Ulceration nach oben und aussen seit der Aufnahme des Patienten in das Krankenhaus nicht grösser geworden.

Den 18./X. Die Trübung in dem unteren Theil der Cornea hat sich nach und nach etwas geklärt. Die Behandlung mit Largin wird eingestellt.

Den 26./X. Der Patient wird aus dem Krankenhause entlassen. Das Auge ist vollständig frei von Reizung, aber in der Cornea findet sich im unteren Theil noch eine kleinere und nach oben und aussen eine unbedeutende Trübung.

Fall IV. Mädchen, D. J. Ö., geboren den 18./VI. 1898, wurde nebst seiner Mutter in das Krankenhaus St. Göran am 21./VII. 1898 aufgenommen. Die Mutter gab an, dass den 5./VII. das linke und den 9./VII. auch das rechte Auge des Mädchens angefangen hatte anzuschwellen. Einen Ausfluss aus den Genitalien des Mädchens hatte die Mutter nicht beobachtet, auch glaubte sie nicht, dass sie selbst infectirt sei.

Status praes. den 21./VII. Die Lider beider Augen angeschwollen, obschon nicht hochgradig, und die Conjunctiva palpebr. et oculi beider Augen stark geröthtet und reichlich mit Secret bedeckt, in dem sich

zahlreiche Gonococcen nachweisen lassen. Die Cornea des linken Auges stark getrübt, zum Theil durch gesättigte weisse Flecke. Die Iris kann nicht gesehen werden. Keine Chemosis. Die Cornea des rechten Auges schwach getrübt. Durch dieselbe kann in der Iris nichts Abnormes entdeckt werden. Keine Chemosis.

Die Schleimhaut der Vulva geröthet und aus der Vagina und der Urethra ein purulenter Ausfluss, der Gonococcen in reichlicher Menge enthält.

Die Mutter litt, wie es sich zeigte, an Gonorrhöe in der Urethra und dem Cervix uteri.

Die Behandlung bestand in Pinselungen und Spülungen der Augen sowie in Einspritzungen und in Einführungen von Tampons in die Vulva, wie im Fall II.

Den 22./VII. Die Gonococcen in dem Augen-Secret nicht mehr so zahlreich.

Den 23./VII. Die Geschwulst in den Augenlidern und die Secretion aus den Augen vermindert. In dem Secret Gonococcen nur in spärlicher Menge. Um die Einwirkung des Largins zu verlängern, wurden nach jeder Einpinselung Largin-Gelatinetabletten von der von Professor Welander in dem von ihm beschriebenen Falle[1]) angewendeten Art in die Augen gelegt. Die Trübungen der Cornea haben sich beiderseits vergrössert.

Den 25./VII. Im Secret beider Augen können Gonococcen nicht nachgewiesen werden. In der Urethra und der Vagina Gonococcen in weniger reichlicher Menge.

Den 28./VII. Keine Gonococcen im Augensecret nachzuweisen. Die Patientin fängt an aufzublicken. An beiden Corneae die Trübungen vergrössert; in der linken ein kleineres, vorderes Staphyloma.

Den 29./VII. In der Urethra und der Vagina Gonococcen in zahlreicher Menge. In den Augen keine Gonococcen nachzuweisen.

Den 30./VII. Nur eine unbedeutende Schwellung der Augenlider; die Patientin blickt leicht auf.

Den 4./VIII. Beide Augen ohne Reizung. Die Cornea des linken Auges undurchsichtig und mit einem hanfkorngrossen Staphylom in ihrer Mitte. Die Cornea des rechten Auges getrübt und die Iris in eine glatte Narbe eingesenkt. Die Behandlung der Augen eingestellt.

Den 6./VIII. In keinem Auge Gonococcen nachzuweisen.

Den 9./VIII. In der Vulva keine Gonococcen zu finden.

Den 14./VIII. In der Vulva keine Gonococcen anzutreffen.

Den 25./VIII. In der Vulva keine Gonococcen vorhanden. Die Behandlung wird eingestellt.

---

[1]) E. Welander, Zur Frage von der Behandlung der Augenblennorrhoe. Archiv für Derm. u. Syph., 1898, Bd. XLVI, Heft 3, S. 429.

Den 26./VIII. Die Patientin wird bezüglich der Augen in demselben Zustande wie am 4./VIII. aus dem Krankenhause entlassen.

Fall V. Mädchen H. B., 3 Wochen alt, wurde in das Krankenhaus St. Göran am 15./VIII. 1898 zusammen mit seiner Mutter aufgenommen. Das Kind, das von einer Hebamme, aber nicht in einem Entbindungshause, gepflegt worden war, hatte gleich nach der Geburt an Ausfluss aus den Augen gelitten.

Status praes. den 15./VIII. Aus der Conjunctiva beider Augen purulenter Ausfluss mit zahlreichen Gonococcen. Keine starke Anschwellung der Augenlider. Die Cornea des rechten Auges in grosser Ausdehnung ulcerirt. Deutliche Chemosis. Die Cornea des linken Auges klar mit einer bedeutenden Ulceration.

Die Mutter litt, wie es sich zeigte, an Gonorrhöe sowohl in der Urethra, wie im Cervix uteri.

Die Behandlung bestand, wie im vorigen Falle, in Einpinselungen von Largin und Einlegungen von Largingelatinetabletten.

Den 25./VIII. Gonococcen in beiden Augen.

Den 30./VIII. Im linken Auge Gonococcen nicht mehr nachzuweisen, die Ulceration aber noch mehr vergrössert. Im rechten Auge noch Gonococcen nachzuweisen, auch hat sich in ihm ein vorderes Staphyloma gebildet und die Ulceration ist noch etwas mehr vergrössert.

Den 5./IX. konnten in den Augen keine Gonococcen mehr nachgewiesen werden, und auch bei den folgenden Untersuchungen zeigten sich keine mehr, weshalb

den 26./IX. die Behandlung mit Largin eingestellt wurde.

Den 14./X. waren keine Gonococcen nachzuweisen, aber

den 15./X. zeigte sich wieder purulenter Ausfluss aus dem linken Auge, der Gonococcen in ziemlich reichlicher Menge enthielt.

Da indessen das linke Auge am wenigsten ergriffen gewesen war und es sich auch zuerst wieder frei von Gonococcen gezeigt hatte, überdies nach dem Abschluss der Behandlung jetzt schon 19 Tage verflossen waren, dürfte dieser Ausfluss, da sich in den Genitalien der Mutter, einer äusserst unsauberen und nachlässigen Person, die es nie lernen konnte, ihr Kind mit der erforderlichen Reinlichkeit zu pflegen, andauernd zahlreiche Gonococcen fanden, in einer neuen Infection von dorther seinen Grund gehabt haben. Es wurde die vorher angewandte Behandlung wieder aufgenommen.

Den 26./X. In dem linken Auge keine Gonococcen mehr nachzuweisen, aber die Ulceration vergrössert.

Den 18./XI. Die Patientin wurde heute mit folgendem Status aus dem Krankenhause entlassen: An dem linken Auge ist die Cornea gänzlich ulcerirt und ein vollständiger Prolapsus der Iris vorhanden; am rechten Auge ist ein kleineres, vorderes Staphyloma zu sehen. Beide Augen sind frei von Reizung. Die Patientin wurde zur Aufnahme an eine ophthalmologische Klinik empfohlen.

Fall VI. E. H., 36 Jahre, Diener. Wurde in das Krankenhaus St. Göran am 13./IX. 1898 aufgenommen und war da nach seiner Angabe nur seit einigen Tagen im linken Auge krank gewesen. Bei der Untersuchung dieses Auges zeigte sich ein purulenter Ausfluss mit zahlreichen Gonococcen, eine heftige Chemosis und einige Ulcerationen auf den lateralen Theilen der Cornea. Das rechte Auge war von normaler Beschaffenheit.

Behandlung. Bepinselung mit 4procentiger Larginlösung, in der bereits beschriebenen Weise.

Den 17./IX. Gonococcen im linken Auge nicht mehr nachzuweisen, die Ulceration auf der Cornea aber bedeutend vergrössert.

Den 19./IX. Die ganze Cornea ulcerirt, aber keine Gonococcen nachzuweisen.

Den 4./X. Der Patient wurde heute mit nicht ganz von Reizung, aber von Gonococcen freiem Auge, in dem sich ein totaler, bedeutend ausgebuchteter Irisprolaps fand, aus dem Krankenhause St. Göran nach einer ophthalmologischen Klinik entlassen.

Fall VII. G. P. J., 33 Jahre, Arbeiter. Wurde in das Krankenhaus St. Göran am 19./XI. wegen einer purulenten Urethritis aufgenommen, die er seit mehreren Monaten gehabt hatte. Der Patient hatte das linke Ange durch ein künstliches Auge ersetzt und gab an, seit zwei Tagen an einer Eitersecretion aus der Höhle dieses Auges gelitten zu haben.

Bei der Untersuchung zeigte es sich, dass der Patient an einer mit Phimosis complicirten vorderen und hinteren gonorrhoischen Urethritis litt. Die leere linke Augenhöhle sonderte aus ihrem Grunde und der gerötheten Conj. palpebr. einen reichlichen Eiter ab, der in ziemlich spärlicher Menge Gonococcen enthielt. In den Thränenröhrchen liess sich nichts Abnormes beobachten.

Behandlung. Bepinselung mit 2procentiger Larginlösung in der bereits beschriebenen Weise fünfmal täglich. Die Urethritis wurde nach Janet's Methode behandelt.

Den 21./XI. In dem Secret aus der Höhle des linken Auges keine Gonococcen mehr nachzuweisen, dagegen eine Anschwellung der oberen Papilla lacrymalis zu sehen, aus dem bei Druck durch die Thränenpunkte kleine Eiterklümpchen hervortreten, die, wie die Untersuchung zeigt, Eiter und einzelne typische Gonococcengruppen enthalten. Im unteren Thränencanal nichts Abnormes.

Den 24./XI. Es wurde der aus dem oberen Thränenröhrchen herausgepresste Eiter zu einer Cultur auf Ascitesagar (bereitet nach Kiefer's Methode) gebracht, auf welchem sich nach zwei Tagen Colonien zeigten, die vollständig Gonococcencolonien glichen, aber, wie durch die mikroskopische Untersuchung dargethan wurde, theils Coccen, theils Stäbchen enthielten, von denen sich die erstgenannten bei Färbung nach Gram's Methode entfärbten, die letztgenannten sich färbten. Von den Coccen wurden neue Culturen angelegt und von ihnen typische Reinculturen

mit den für den Gonococcus eigenthümlichen Farbenreactionen erhalten.

Den 25.|XI. Sowohl am oberen, wie am unteren Thränenröhrchen wurde Bowman's Operation ausgeführt und dann, wie in dem von Prof. Welander beschriebenen Falle, die Thränenwege mit Larginlösung mehrmals täglich ausgespült.

Den 1.|XII. Der Patient hörte mit der Larginbehandlung auf, da Gonococcen seit dem 27.|XI. nicht nachzuweisen waren.

Den 5.|XII. Der Patient wurde frei von Reizung in der Augenhöhle aus dem Krankenhause entlassen.

Das Ergebnis der Behandlung mit Largin ist in den hier angeführten Fällen insofern verschieden ausgefallen, als mehrere derselben (IV, V, VI) mit bedeutenden Zerstörungen in den ergriffenen Augen aus dem Krankenhause entlassen wurden, doch sind diese Fälle erst in einem weit vorgeschrittenen Stadium des Leidens, mit schon bedeutenden krankhaften Veränderungen in der Cornea, in Behandlung gekommen, welche Veränderungen sich dann, ehe ihre Entwickelung durch die Behandlung gehemmt werden konnte, mehr oder weniger vergrössert haben. In Fall III dagegen, wo die Veränderungen in der Cornea, als dieser Fall in Behandlung kam, nur unbedeutend entwickelt waren, hat der krankhafte Process nur unbedeutende Veränderungen hinterlassen, und in den beiden ersten Fällen, wo die Patienten unter Behandlung gekommen sind, noch ehe die Cornea ergriffen war, ist das Ergebnis der Behandlung ein besonders günstiges gewesen, indem der krankhafte Process in seinem Weiterschreiten gehemmt und zur Heilung gebracht wurde, ehe er bleibende Veränderungen zu verursachen vermochte.

Das Largin scheint deshalb ein ausgezeichnetes Mittel gegen die Augenblennorrhoe zu sein, sobald dieselbe früh unter Behandlung kommt. Ist indessen die Cornea schon ergriffen, scheint der krankhafte Process mit viel grösserer Schwierigkeit in seinem Weiterschreiten zu hemmen zu sein. Dieses mag nun in einer anderen Infection, für welche das Geschwür auf der Cornea die Pforte geöffnet hat und für welche das Largin nicht so specifisch wirksam wie für die Gonorrhoe ist, oder darin seinen Grund haben, dass die Gonococcen tiefer in das Gewebe

des Auges eingedrungen sind, oder in beiden Ursachen liegen genug. je grösser die Veränderungen in der Cornea sind, desto' schwerer ist es den krankhaften Process in seiner Entwickelung zu hemmen. Es ist deshalb sehr wichtig, die Augenblennorhoe früh unter Behandlung kommen zu lassen.

Neulich kam in das Krankenhaus St. Göran ein Fall, der ein grösseres Interesse erhalten hat, da es sich bei seiner Behandlung zeigte, dass das Largin von verschiedener Beschaffenheit sein und dann auch, wie es den Anschein hat, therapeutisch verschieden wirken kann.

Fall VIII. Mädchen H. M. K.P., 2 Jahre alt, wurde in das Krankenhaus St. Göran am 28./IV. 1899 nebst seiner Mutter aufgenommen, welche angab, dass das Mädchen seit etwas mehr als einer Woche an einem eiterigen Ausfluss aus den Genitalien und seit dem 27./IV. des Morgens an Geschwulst des linken Auges und Ausfluss aus demselben gelitten habe.

Status praes. den 28./IV. Beide Lider des linken Auges stark ödematös angeschwollen. Aus dem Conjunctivalsacke purulenter Ausfluss, in ziemlich spärlicher Menge Gonococcen enthaltend. Die Conjunct. palpebr. et oculi stark geröthet. Keine Chemosis. In der Cornea und der Iris keine Veränderungen zu sehen.

Aus der Vagina und der Urethra reichliche purulente Secretion, zahlreiche Gonococcen enthaltend.

Von dem Secret aus dem linken Auge wurden Proben für eine Reincultur auf Ascitesagar (nach Kiefer's Methode bereitet) gebracht, auf dem sich dann nach zwei Tagen eine Menge Colonien von zwei Arten von Coccen zeigten, von denen die einen, die Staphylococcen ähnelten, sich nach Gram's Methode färbten, während die anderen, die in ihrem Aussehen Gonococcen glichen, sich bei Anwendung dieser Färbungsmethode entfärbten. Von dieser letzten Art von Coccen wurde eine neue Cultur angelegt, und nach 24 Stunden zeigte sich nun eine reichliche Reincultur von typischen Gonococcen.

Die Behandlung des Auges bestand in Bepinselung mit 2procentiger Larginlösung, 5 bis 6mal täglich, und die der Vulva in Einspritzung dieser Lösung und Tamponade wie im Fall II, zweimal täglich.

Die kurze Zeit, welche die Krankheit vor dem Beginn ihrer Behandlung bestanden hatte, und der Umstand, dass die Patientin bei ihrer Aufnahme in das Krankenhaus frei von Complicationen und von Chemosis war, machten, dass die Prognose im Anfang, nach den vorhergehenden gleichartigen Fällen, sehr günstig gestellt wurde und die Hoffnung auf eine baldige Wiederherstellung der Kranken gut begründet erschien. Indessen gab das Largin, das seit dem November 1898, wo der letzte Fall von Augenblennorrhöe im Krankenhause St. Göran behandelt worden war, gestanden hatte, obschon in einer Flasche von braunem Glas und in einem finsteren Schrank, offenbar eine dunklere Lösung als im Jahre 1898,

weshalb es fraglich sein konnte, ob seine therapeutische Wirkung nicht eine Verminderung erlitten hatte, was um so wahrscheinlicher war, als Professor Welander bei seiner häufigen Anwendung des dem Largin nahestehenden Protargols die Beobachtung gemacht hatte, dass eine dunklere Lösung eine schwächere Wirkung als eine hellere ausübt. Im Anfange schien jedoch die erhaltene Larginlösung ziemlich gut zu wirken.

Den 29./IV. war das Auge weniger geschwollen und die Anzahl der Gonococcen zeigte sich vermindert.

Den 30./IV. hatte sich die Geschwulst noch mehr vermindert und es waren nur einzelne Gonococcengruppen zu sehen.

Den 2./V. war beinahe alle Geschwulst verschwunden und die Secretion vermindert, doch konnten noch immer einzelne Gonococcengruppen nachgewiesen werden.

Von diesem Tage ab liess sich dagegen keine Besserung mehr wahrnehmen. Die Secretion verminderte sich zwar noch etwas, doch liessen sich in ihr Tag für Tag einzelne Gonococcengruppen nachweisen, auch blieb in den Augenlidern, welche die Patientin aus Lichtscheu beharrlich geschlossen hielt, eine geringe Geschwulst bestehen, und am unteren Theil der Cornea trat eine circumscripte Trübung auf, die erst am 4./V. bemerkt wurde, aber allmälig an Grösse und Sättigung zunahm, so dass sie am 8./V. die Grösse eines Hanfkornes hatte und beinahe von weisser Farbe war. Von dem Auftreten der Trübung an wurde die Patientin gleichzeitig mit Atropineinträufelungen, zweimal täglich, behandelt.

Den 9./V. erhielt das Krankenhaus neues Largin direct von Dr. Lilienfeld & Comp. in Wien, und die Patientin wurde nun mit diesem behandelt. Die 2procentige Lösung von dem neuen Largin zeigte eine viel hellere Farbe als die von dem alten. Von dem Augenblick an, wo die neue Lösung für die Behandlung zur Anwendung kam, trat eine schnelle Besserung ein.

Den 10./V. waren in dem Secret vom Auge keine Gonococcen mehr nachzuweisen und die Patientin fing an aufzublicken.

Den 11./V. Keine Gonococcen im Secret, das sich unter dem Mikroskop nur aus Schleim bestehend zeigte. Die Conjunctiva ist weniger geröthet.

Den 17./V. war das Auge frei von Reizung und der weisse Fleck zeigte sich bedeutend aufgehellt. Die Behandlung des Auges wurde eingestellt. — An diesem Tage konnten zum ersten Mal keine Gonococcen in dem Secret aus der Urethra und der Vagina nachgewiesen werden, und auch in den folgenden Proben zeigten sich keine.

Den 25./V. hörte die Patientin mit der Behandlung der Vulva auf. Der Fleck in der Cornea hatte sich mehr und mehr geklärt, so dass jetzt nur noch ein geringer Rest von ihm zu sehen war.

Den 29./V, den 30./V. und den 1./VI. wurden Proben von dem Secret aus der Urethra und der Vagina genommen, aber in keiner derselben waren Gonococcen nachzuweisen.

Den 2./VI. wurde die Patientin aus dem Krankenhause entlassen. Das Auge war vollständig frei von Reizung und der Cornealfleck trat nur bei schiefer Beleuchtung als eine durchscheinende, hellgraue Trübung hervor.

Den 9./VI. zeigte sich die Patientin im Krankenhause. Das Auge war da frei von Reizung und durchaus normal; aus der Urethra keine Secretion, und weder dort, noch in dem ganz weissen Vaginalsecret liessen sich Gonococcen nachweisen.

Es ist schwer, die Ursache dieses plötzlichen Umschlages in eine schnelle Besserung, die mit der Anwendung der neuen, hellen Larginlösung eintrat, in etwas Anderem als einer stärkeren therapeutischen, d. h. kräftigeren für die Gonococcen tödtlichen Wirkung dieser Lösung zu finden, und da die zuerst angewandte, schwächer wirkende Lösung von einem lange aufbewahrten Präparat herstammte und eine dunklere Farbe hatte, ergibt sich ja die Erklärung ganz ungesucht, dass das Präparat durch die Aufbewahrung eine solche Veränderung erlitten hatte, dass freies Silber reducirt und dadurch die Wirkung des Präparates geschwächt worden war.

In Hinsicht auf die Infection der Augen ist von diesen acht Fällen, von denen sechs (I, II, III, IV, VII und VIII) durch Selbstinfection von den Genitalien aus, einer (V) durch Infection bei der Geburt und einer (VI) in unbekannter Weise entstanden war, Fall VII von besonderem Interesse, weil der Patient hier ein künstliches Auge hatte. Es ist nämlich gewiss, dass ein künstliches Auge viel öfter mit den Händen berührt wird, als ein gewöhnliches Auge, und dass daher bei einem solchen Auge viel leichter eine Infection stattfinden kann. Dieses ist um so mehr zu beachten, als durch mangelnde Reinlichkeit leicht eine Eiterbildung von nicht gonorrhoischer Natur, aber makroskopisch einer solchen ähnelnd, um ein künstliches Auge entstehen kann, wodurch Fälle von Augenblennorrhoe bei einem künstlichen Auge leicht übersehen werden können. Auf diese Verhältnisse hat schon Professor Welander aufmerksam gemacht, als er im Jahre 1896 zwei Fälle von gonorrhoischer Infection bei künstlichen Augen veröffentlichte.[1])

---

[1]) E. Welander, Wiener klinische Rundschau, 1896, Nr. 52. Beiträge zur Frage von der Uebertragung der Gonococcen bei Augenblennorrhoe.

Ich will deshalb hier nur hervorheben, wie wichtig es ist, bei jeder Eiterbildung um ein künstliches Auge den Ausfluss auf Gonococcen zu untersuchen und, wenn eine gonorrhoische Infection vorliegt, die Quelle derselben zu ermitteln zu suchen.

Der hier besprochene Fall ist auch in einer anderen Hinsicht von Interesse, insofern nämlich, als hier eine gonorrhoische Infection der Thränenröhrchen nachgewiesen worden ist. Ein solcher Fall ist meines Wissens, ausser dem oben erwähnten, von Professor Welander beschriebenen,[1]) wo sich eine doppelseitige gonorrhoische Conjunctivitis mit gonorrhoischer Infection der beiden unteren Thränenröhrchen fand und welcher, gleichwie der von mir beschriebene, nach Bowman's Operation und Spülung mit Larginlösung in volle Gesundheit überging, noch nicht veröffentlicht worden.

Ein neuer Fall von Augenblennorrhoe mit gonorrhoischer Infection der beiden unteren Thränenröhrchen wird jetzt seit dem 18./VII. 99 im Krankenhause St. Göran behandelt. Die Patientin ist nun nach Bowman's Operation und gleichartiger Behandlung (doch mit Protargol anstatt Largin) wie in den beiden anderen Fällen frei von Gonococcen geworden und wird bald aus dem Krankenhaus entlassen werden.

Da folglich in der hiesigen Klinik im Laufe eines Jahres unter zusammen 10 Fällen von Augenblennorrhoe drei Fälle von gonorrhoischer Infection der Thränenröhrchen vorgekommen sind, dürfte dieses Leiden wahrscheinlich nicht so selten angetroffen werden, wenn nur die Aufmerksamkeit darauf gerichtet sein wird.

---

[1]) E. Welander, Archiv für Dermatologie und Syphilis, 1898, Band XLVI, Heft 3, pag. 429. Zur Frage von der Behandlung der Augenblennorrhoe.

Die Schnellfärbung des Neisser'schen Diplococcus in frischen nicht fixirten Präparaten.

Von

Dr. **Uhma**, Lemberg.

Die bisher gebrauchten Färbungsmethoden des Gonococcus waren, im Vergleich mit denen für andere Bacterien angegebenen, die einfachsten. Es färbt sich der Gonococcus in fixirten Präparaten sehr leicht mit Kern-färbenden Anilinfarben und besonders die von Pick angegebene Methode der Färbung mit Carbolfuchsin-Methylenblaumischung hat bei minimalem Farbenverbrauch ausserordentlich klare doppeltgefärbte Bilder geliefert. Man kann dazu die Mischung modificiren und durch Anwendung eines grösseren Carbolpercentes erreichen, dass der Schleim auf den Präparaten ungefärbt bleibt, was besonders für die Untersuchung des Uterussecretes von Bedeutung ist.

Trotzdem wollte ich in zwei Richtungen die Ausbildung dieser Färbungsmethoden noch weiterhin verfolgen. Erstens: damit man die Präparate ohne sie zu fixiren färben, zweitens: dass man mittelst der Färbung die Gonococcen von anderen Bacterien unterscheiden könnte.

Dem ersten Punkte entspricht vollkommen die Färbung mit dem für vitale Färbung von Ehrlich angegebenen Neutralroth (Grüblers-Präparat), dem einsäurigen salzsaurem Salze des Dimethyldiamidomethylphenazin, wobei ich auf folgende Art verfahre[1]):

Die Objectgläser werden mit einer alkoholischen[2]) $^1/_2$—$1\,\%$ Neutrallösung benetzt und getrocknet. Nach Bedarf nimmt man

---

[1]) Man kann auch ein Körnchen des Farbstoffes, wie es bei der Blutuntersuchung üblich ist, auf das Objectglas legen und darauf das mit Eiter versehene Deckgläschen aufdrücken.

[2]) Man kann auch Essigsäure statt Alkohol anwenden.

auf ein Deckelgläschen ein kleines Tröpfchen Eiter, legt es auf das früher zubereitete Objectglas, drückt an und untersucht sofort das Präparat. Wird die nöthige Schichte des Farbstoffes richtig getroffen, so entsteht kein Niederschlag und die Gonococcen sind fast die ersten morphotischen Elemente, die in dem mikroskopischen Bilde gefärbt erscheinen. Die in manchen Zellen ebenso schnell sich färbenden kugeligen Elemente können nicht irre führen, wenn man die Unregelmässigkeit ihre Grösse beachtet. Die mit Neutralroth färbbaren Granulationen der Leucocyten werden gelb gefärbt.

Was die zweite Forderung anbelangt, kann ich zwar das Neutralroth nicht als ein nie versagendes Specificum für Gonococcen betrachten, da ich doch in einigen Fällen einen solchen Eiter getroffen habe, in welchem mit diesem Farbstoff andere Bacterien gefärbt wurden. Ich habe aber gewiss das Recht, zu behaupten, dass in der Regel nur die Gonococcen gefärbt erscheinen, auch dort, wo man mit Controlfärbung verschiedene andere Bacterien massenweise aufweisen konnte.

Besonders lehrreich erscheint mir ein in letzter Zeit beobachteter Fall. Anderthalb Wochen nach dem letzten Beischlaf, nach welchem der Patient, der nie früher an Tripper gelitten, öfters ein Stechen in der Harnröhre verspürte, jedoch nie den Eiter ausdrücken konnte, kam er in meine Ordinationsstunde, da er am selben Tage nach einer 24stündigen Eisenbahnfahrt ein wenig Eiter ausgedrückt hatte. Weder damals noch an zwei folgenden Tagen konnte ich in dem Eiter bei der Untersuchung mit Neutralroth irgend welche Bacterien aufweisen. Dagegen habe ich bei der Färbung mit Methylenblau in demselben Eiter neben spärlichen Bacillen ganze Haufen eines dem Gonococcus ähnlichen aber etwas grösseren und mehr rundlich gestalteten Diplococcus gefunden, der sich zwar hie und da sogar in Gruppen zu vier zusammenstellte, aber nirgends in der dem Gonococcus üblichen Weise die Zellen occupirte.

Da nur weitere womöglichst zahlreiche Beobachtungen über die Specifität des angegebenen Farbstoffes für Gonococus aufklären können, so ersuche ich die geehrten Herren Collegen, meine Proben weiter fortführen zu wollen.

Bericht über die Leistungen

auf dem

Gebiete der Dermatologie und Syphilis.

Verhandlungen des Vereines Ungarischer Dermatologen und Urologen.

Sitzung vom 27. October 1898.

Vorsitzender: Róna. Schriftführer: Basch.

1. **Deutsch**, A.: Mischform von Purpura simplex und Erythema exsudativum.

In Anknüpfung an obige Demonstration bemerkt Török, dass er die Diagnose betreffend derselben Ansicht sei, nur betont Török, dass das Hebra'sche Erythema exsud. multiforme eine durch die Localisation, die Recidiven etc. gut charakterisirte selbständige Krankheitsform sei, welche von den übrigen Erythemen und Purpura-Formen getrennt werden muss und wahrscheinlich ihre einheitliche Aetiologie hat. Deutsch hat Recht, wenn er betont, dass es toxische, bacterielle, nervöse Erytheme und Purpurae gibt, nur sind dieselben nicht mit dem Hebra'schen Erythema exsud. multiforme zu verwechseln.

2. **Török**, L. demonstrirt an einer Seborrhoea corp. Duhring die Blutpunkte, welche nach Abkratzen der Läsionen entstehen.

Róna bemerkt hierauf, dass er das punktförmige Bluten auch bei einem psoriasiformen Syphilid, welches an den Streckseiten der Unterarme localisirt war, mit Leichtigkeit hervorbringen konnte.

Havas meint, dass man in allen Fällen punktförmige Blutung demonstriren kann, wo das Epithel gelockert und erweicht ist, wodurch man leicht zu dem Corpus papillare cutis gelangt. Dieses Symptom darf man jedoch nicht mit der für Psoriasis charakteristischen Blutung verwechseln, nachdem die anatomischen Veränderungen fehlen und es würde zu Irrthümern führen, wenn man aus dem punktförmigen Bluten auf die Identität von Erkrankungen folgern würde.

Török erwidert hierauf, dass das genannte Symptom bei trockenen, schuppenden Processen eine entschiedene Bedeutung habe, nämlich, dass man in solchen Fällen sehr leicht das Corpus papillare erreicht. Die Blutpunkte kann man daher in allen jenen Fällen demonstriren, wo die das Corpus papillare bedeckende Epithelschichte verdünnt ist. Daher das Vorkommen bei Syphilis oder bei Lupus erythematosus. Bei Pso-

riasis vulgaris ist jedoch das Symptom typisch und daher charakteristisch, weil es in jedem Fall ausnahmslos hervorgebracht werden kann, während es bei anderen Erkrankungen, wie z. B. bei Syphilis nur ausnahmsweise erzeugt werden kann. Uebrigens bemerkt Török, dass er bei seiner Ansicht, wonach er die Seborrhoea corp. Duhring zur Psoriasis rechnet, sich nicht nur auf dieses eine Factum stützt.

3. **Huber,** A. (Abtheilung des Primarius Docent S. Róna.) Ein interessanter Fall von Hautpigmentation.

Der Kranke, welchen der Vortragende demonstrirt, ist wieder ein Beispiel dafür, wie schwierig es in einigen Fällen zu eruiren ist, ob von zwei gleichzeitig vorhandenen Dermatosen, die eine sich zur anderen ganz unabhängig von einander gesellt hat, oder ob sie in Folge der bei der Heilung der anderen Hautkrankheit gebrauchten Medication entstanden ist, d. h. als medicamentöse Intoxication aufzufassen ist.

Am schwierigsten kann man aber die Sache aufklären — wie in dem concreten Falle — wenn nämlich der Kranke so wenig Intelligenz besitzt und man deshalb von einer pünktlichen Anamnese schon im Vorhinein absehen muss.

Der 43jährige Taglöhner leidet seit 20 Jahren an Psoriasis vulgaris, die am Bauche und am Rücken, in Form von kleinen juckenden Flecken begann. Die Psoriasis heilte auf therapeutische Eingriffe binnen einem halben Jahr; der Patient war nunmehr 3 Jahre hindurch vollständig gesund, als die Psoriasis neuerdings auftrat; die ersten Plaques entstanden am Rücken, am Bauch, am Kopfe und später auf den Extremitäten. Patient wurde jetzt von neuem behandelt, sah aber nie mehr eine vollständige Heilung. Zu dieser Zeit wurde sein Leiden mit Theerpräparaten und mit Arsen behandelt: von dieser letzten Medicin verbrauchte er 20 kleine Flaschen. In der Familie ist kein ähnliches Leiden. Die auf dem ganzen Körper sichtbaren Pigmentationen sollen von der Kindheit an bestehen, ein anderesmal aber über Herkunft der Pigmentationen befragt, sagt der Kranke hinwieder, dass dieselben nur 2 Jahre nach der Arsen-Cur entstanden sind. Eine vollständige Klärung dieser Frage ist wegen der mangelhaften Intelligenz des Patienten nicht zu bewerkstelligen. Die Pigmentationen sind seit ihrem Erscheinen ununterbrochen vorhanden und haben beständig die gleiche Intensität. Lues ist nicht vorhanden.

Status pr. Am ganzen Körper disseminirte kleinere — grössere typische Psoriasisherde. Die Nägel sind intact. Polyadenitis.

Am ganzen Körper sind diffus zerstreute, linsengrosse aber auch kleinere, selbst punktförmige, schmutzig bräunlich-schwarze, unregelmässig geformte, auf Druck nicht verschwindende Pigmentationen sichtbar. Die Farbenintensität dieser Pigmentationen ist verschieden: die meisten machen den Eindruck, als wenn sie in verschiedenen Tiefen sitzen würden. Am dichtesten sind die Pigmentationen am Rücken, unter dem Schulterblatte, sowie auf den seitlichen Theilen des Thorax und auf der hinteren Fläche der oberen Extremitäten; an dieser letztgenannten Stelle

sind die Pigmentationen am allergrössten. Die Pigmentflecke fehlen vollständig in beiden Axillarhöhlen in circa Handteller-Grösse, am Präputium, an der Eichel, an der hinteren Fläche der unteren Extremitäten und an den Volarflächen der Hände. An den Handrücken sind die Pigmentationen nur in sehr geringer Zahl vorhanden. Das Gesicht ist mit Ausnahme der Stirne, wo Pigmentflecke nur in sehr kleiner Zahl vorhanden sind, vollständig frei. Der Harn enthält keine fremden Bestandtheile. Es ist wahrscheinlicher, dass die Pigmentanomalie, unabhängig von der Arsen-Medication, schon seit der Kindheit besteht.

Deutsch bemerkt, dass Patient auch auf weil. Prof. Schwimmer's Abtheilung gelegen war und damals eine stark ausgebreitete Psoriasis hatte und in Folge der Theerbehandlung an Nierenentzündung litt.

Török betont, dass man in diesem Fall auch an Epheliden denken müsse, kann jedoch kein bestimmtes Urtheil abgeben.

4. **Csillag,** J. (Abtheilung des Primarius Docent S. Róna) Xanthoma?

Die zwanzigjährige Patientin wurde am 8. September 1898 im Spital wegen eines seit einem Jahr bestehenden Fluor und wegen genitalen Ausschlägen, die seit zwei Wochen bestanden, aufgenommen. Gegen Fluor wurde dieselbe schon vor einem Jahr auf einer anderen Abtheilung behandelt, wo sie auch 30 Hg-Einreibungen, angeblich wegen der später zu beschreibenden Ausschläge vollzog. Vor vier Jahren Gravidität, normale Geburt; das Kind im ersten Lebensjahr an Halsleiden gestorben. Menstruation normal, die letzte vor drei Wochen.

Status präsens: Am Gesichte der gut conservirten Frau typische Epheliden, ober und zwischen den Brustdrüsen in mässiger Anzahl, an den inneren und äusseren Flächen beider Unterarme in dichter Menge, spärlicher an den oberen Extremitäten, in der Bauch- und Lendengegend, als auch den Oberschenkeln, wieder in grösserer Anzahl um die Kniegelenke herum, als auch besonders am unteren Drittel der Unterschenkel sieht man hirsekorn- bis hanfsamengrosse, hie und da linsengrosse licht- oder dunkelbraun gelbe, auf Fingerdruck nicht verschwindende Flecken, welche theils allein stehen, theils am unteren Drittel der Unterarme und Unterschenkel zusammenfliessen, oder aus dem Niveau der Haut flach herausstehend das Gefühl etwas consistenterer Papeln geben. An beiden Labiis majoribus fingernagelgrosse, nieren- und kreisförmige erodirte hypertrophische Papeln; ähnliche sieht man auch an der Innenfläche des linken Labium minus und der linken Oberschenkelfalte. Polyadenitis inguinalis, nuchae, fossae axillarum. An der rechten Mandel eine erodirte Plaque. Der Urin enthält keine krankhaften Stoffe, spec. Gew. 1·012.

Die Diagnose war Lues recens und Gonorrhoea urethralis et cervicalis. Nach 40 Hg-Einreibungen à 3 Gr. verschwanden die genitalen Papeln, als auch die tonsilläre Plaque, während die oben beschriebenen Flecke und syphilitischen Papeln ähnliche Veränderungen absolut keine Tendenz zur Rückbildung zeigten. Hierauf aufmerksam gemacht, berichtete die Patientin, dass sie diese Ausschläge schon vor vier Jahren

bemerkte und dass dieselben sich seit dieser Zeit nicht verändert hatten, und keine subjectiven Beschwerden verursachten. Patientin litt nie an einer bedeutenderen Krankheit, hatte nie Icterus, nie Gelenksschmerzen. Angeblich soll ihre Mutter am Fusse ähnliche Ausschläge gehabt haben.

Diese Flecke und flachen Papeln zeigten eine auffallende Aehnlichkeit mit luetischen Papeln und Roseola. Gegen den luetischen Ursprung spricht jedoch sowohl ihr Unverändertsein nach den 40 Einreibungen, als auch die histologischen Präparate, deren Bild absolut keine Aehnlichkeit mit luetischen Papeln zeigt. Ich konnte keine Diagnose stellen; wir dachten an Xanthom, die histologische Untersuchung gab uns jedoch keinen Stützpunkt in dieser Richtung.

Havas hält das Leiden nicht für Xanthom, denn in diesem Falle müsste man an den Handflächen, den Augenlidern, also an den typischen Stellen Tuberkeln oder flache Infiltrationen mit Gelbfärbung sehen.

Török würde eher eine einfache Hypertrophie annehmen, welche nur das Bindegewebe betrifft. Seine Auffassung, dass das Xanthom eine Entwicklungsanomalie sei, wurde durch einen schon früher von Havas vorgestellten Fall illustrirt, wo Pigment-Anhäufungen und erweiterte Blutgefässe vorhanden waren, während in diesem Fall nichts dergleichen zu sehen ist.

Róna dachte nur auf den ersten Blick an Xanthom; der histologische Befund fiel jedoch negativ aus.

5. **Csillag**, J. (Abtheilung des Primarius Docent S. Róna) Prurigo-Gruppe.

1 N. J., achtjähriger Sohn eines Maurers, leidet seit seinem zweiten Lebensjahr an typischem Prurigo-Hebra, und schon seit mehreren Jahren an zwei Complicationen des Grundleidens u. zw. Eczematisation und eine eigenthümliche Veränderung der letzten Phalangen und Nägel der Hände. Die Farbe und Consistenz der Haut ist verändert, der subcutane Fettpolster mangelhaft, die oberflächlichen Drüsen vergrössert; an der Stirne und Gesichtshaut, dem unteren Theil der Ohrläppchen, der Nackenhaut, der behaarten Kopfhaut, am Brustkorb in der Gegend der Schlüsselbeine, am Rücken ober den Schulterblättern sieht man an kreuzer- bis thalergrossen, als auch diffuse, theils mit Borken bedeckte, theils nässende Eczematisation, ebenso an den oberen Extremitäten, den Nates und den unteren Extremitäten, sogar bis an den Fussrücken. An beiden Händen sind die letzten Phalangen des kleinen, des grossen und des Ringfingers verdickt, nahezu würfelförmig, wie Trommelschläger; die Nagelränder sind wie concav ausgeschnitten, verdickt, zerstückelt; man kann jedoch unter dem Nagel eine lichtgraue Masse entfernen, welche unter dem Mikroskop nichts weiter als pilzfreie Epithelzellen zeigt. Die Zeigefinger zeigen weniger, die Daumen gar keine Veränderungen. Diese Veränderungen sind zuversichtlich mit dem seit den ersten Entwicklungs-Jahren bestehenden Kratzen im ursächlichen Zusammenhang.

2. M. G., dreissigjähriger Buchbinder, leidet neben recenter Syphilis seit 5 Jahren an einem juckenden Ausschlag, welcher nur an beiden oberen Extremitäten im Winter und Sommer gleichförmig besteht, und welcher bisher jeder Behandlung trotzte. Allgemeinbefinden sonst gut, nur von etwas aufbrausender Natur; ein Bruder irrsinnig geworden, Vater mit 82 Jahren gestorben.

Status präsens: Der robuste, mittelgrosse Patient ist an der Streckseite beider oberer Extremitäten mit thaler- bis flachhandgrossen Exanthemen bedeckt, welche aus ziemlich dicht aneinander gereihten hirsekorn- bis hanfkorngrossen, blassrothen, mit kleinen Schüppchen, eingetrocknetem Blut oder Krusten bedeckten Papeln bestehen, deren Grund ein wenig ödematös ist; zwischen den Papeln, sowie am Rande der Papelgruppen sieht man licht- oder dunkelkaffeebraune, hanfkorn-, linsen- als auch etwas grössere Flecken. Aehnliche Läsionen sieht man auch zerstreut an den Beugeflächen. Die übrige Haut ist intact. Nach 1monatlicher täglich wiederholter Einpinselung mit Zink-Gelatin ist das seit 5 Jahren bestehende Leiden vollständig verschwunden.

Dieses Krankheitsbild entspricht dem Lichen simpl. acut. Vidal = Prurigo simpl. Brocq = Prurigo temporane Tommasoli; oder Unna's Prurigo mitis = Prurigo Willan. Brocq bemerkt sogar bei seinem Prurigo simpl., dass ähnliche Krankheitsbilder bei Erwachsenen als Urticaria, Prurigo atypica, Eczema papulosum disseminatum, Erythema papulosum, bei Kindern als Strophulus, Urticaria infantilis etc. beschrieben werden.

3. Cs. M., 16jährige Dienstmagd, leidet angeblich seit ihrem dritten Lebensjahre an einem juckenden Hautleiden, welches, in den Kniebeugen angefangen, sich auf die Ellenbeugen, als auch ober das Knie und den Ellbogen sich verbreitete und endlich den ganzen Körper bedeckte. Es bildete sich angeblich zuerst ein kleines juckendes Wimmerl, welches sie beinahe blutig kratzte; hierauf bildeten sich kleine Bläschen, welche sie wieder aufkratzte und so weiter; die Bläschen fliessen zu einer grösseren Fläche zusammen, welche weiter juckt; an diesen Flächen treten wieder kleine Blasen auf, aus denen eine wasserhelle Flüssigkeit entfliesst. In der Umgebung dieser Flächen bilden sich nicht wieder Bläschen. Pat. fühlt sich sonst gesund, Mutter an Wassersucht gestorben, Vater und drei Geschwister leben und sind gesund.

Status präsens: Das mässig entwickelte Mädchen hat am Kopf Pediculi capitis, Gesichtshaut, Handflächen, Fusssohlen und Brusthaut normal; an der Dorsalfläche der Finger, an der Streck- und Beugeseite der oberen Extremitäten, am Rücken, an beiden Brustseiten, am Gefäss und den unteren Extremitäten befinden sich unregelmässig vertheilt handtellergrosse, scharf umschriebene, blass lividröthliche, kaum bemerkbar oder einige Mm. aus dem Niveau hervortretende infiltrirte Plaques, welche mit bräunlichgelben Krusten bedeckt sind, nach deren Entfernung stecknadelkopfgrosse Papeln sichtbar werden. Die kleinsten Plaques sind aus 4 bis 8 Papeln zusammengesetzt. Ausserdem sieht man hell- bis dunkel-

braune Pigmentationen als Rückbildungsformen. Die zwischen den Fingern und am Handrücken bestehenden Plaques zeigen mit Blutkrusten bedeckte Ritze. Nirgends sieht man ein Nässen. Die übrige Haut ist normal mit gut erhaltenem Fettpolster. In den Achselhöhlen haselnussgrosse, am Hals bohnengrosse Drüsen.

Das Bild entspricht dem Èczème en plaque und ist vielleicht identisch mit dem Lichen polymorphe mitis Vidal und gehört wahrscheinlich zu der Prurigo diathesique Besnier's.

4. L. J., 43jähr. Kellner, leidet seit 6 Jahren an einer Hautkrankheit, welche an sämmtlichen Budapester und Wiener dermatologischen Abtheilungen unter dem Namen Eczema chron., Urticaria chron., Lichen ruber etc. in Behandlung stand. Das Leiden war bis vor 2 Jahren auf der ganzen Hautoberfläche verbreitet; seither tritt es nur an einzelnen Stellen auf und verschwindet hie und da ohne Rücksicht auf die Jahreszeit vollständig; zuerst spürt Patient ein Jucken, dann reibt er die juckende Stelle, worauf eine linsengrosse, in der Farbe nicht veränderte Erhebung entsteht, welche, wenn sie nicht durch Reiben irritirt wird, nach 1—2 Tagen wieder verschwindet, wenn sie jedoch aufgerieben wird, so kommt etwas Blut heraus, welches dann eintrocknet, die Stelle wird immer dünkler, flacher und zuletzt bleibt nur ein dunkelbrauner Flecken zurück. Pat. sonst nie krank gewesen. Vater an Apoplexie jung gestorben, Mutter an Altersschwäche mit 82 Jahren, ein Bruder an Brustkrankheit, einer als Selbstmörder gestorben; von 2 lebenden Geschwistern ist der eine brustkrank. Patient war immer von zorniger Natur, durch jede Kleinigkeit aufgeregt.

Das Leiden entspricht dem Lichen simpl. chron. Vidal = Neurodermitis chron. circumscripta Brocq. Vortragender führte diese Gruppe deshalb vor, um die Prurigo Hebra mit den andern 3 Fällen zu vergleichen.

Havas zollt dem Docenten Róna und Collegen Csillag Dank für diese Demonstration und bemerkt, dass der Fall 2 und 3 wirklich Prurigo ist, während 1. und 4. eine andere Erkrankung vorstellt. Es ist schade, dass man in der dermatologischen Nomenclatur sich noch nicht einigen konnte, und viele ihr Wissen nur zur Erfindung neuer Namen benützen. Fall 3 zeigt das classische Bild der Prurigo Hebra, welche mit keiner anderen Erkrankung verwechselt werden kann und darf. Beide Formen derselben, sowohl die P. mitis, als auch die P. ferox pflegen, wenn dieselben zu rechter Zeit in Behandlung kommen, bis zur Pubertätszeit zu verschwinden; wenn jedoch tiefere Alterationen entstehen, und in Folge von Dermatitiden Narben, Contracturen auftreten, so kann man natürlich nichts mehr daran verbessern. Fall 1 ist eine Neurodermitis, Fall 2 eine Prurigo ferox, Fall 3 Prurigo mitis mit contemporärem Eczeme en plaque, welches durch Kratzen entstanden ist. Dieses Eczem kann sich reflectorisch auf den ganzen Körper ausbreiten und Hebra nannte es Eczema in pruriginoso. Fall 4 ist wahrscheinlich Neurodermitis, ein urticariaähnlicher Ausschlag, weil linsengrosse und auch grössere

Efflorescenzen zugegen sind, was bei Lichenisation nicht vorkommt. Halten wir nur das für Prurigo, was Hebra so benannte und verwechseln wir es nicht, wie die Franzosen, mit Pruritus, welcher bei Erwachsenen entsteht.

Török meint, dass Havas Unrecht hat, wenn er die Franzosen angreift, und sich streng an die Wiener Schule hält. Die Prurigo-Gruppe muss erweitert werden und in derselben bildet die Prurigo Hebra einen Typus. Es gibt übrigens Fälle, wo der Hebra'sche P. in den späteren Jahren auftritt und trotzdem eine typische Localisation zeigt. Kürzlich sah eben T. an der Poliklinik zwei Fälle, wo das Leiden nach dem 16. Jahr auftrat.

6. **Alpár**, A. Urethritis externa. Der 19jährige Patient zeigt das Bild einer Urethritis totalis chronica. Er acquirirte vor einem Jahre die erste Gonorrhoe mit den Symptomen einer Urethritis totalis acuta, es wurde jedoch immer nur die Pars anterior urethrae behandelt. Er hatte daher constant einen Ausfluss, welcher bald stärker, bald schwächer war. Zur selben Zeit, als die acuten Symptome des Trippers vorhanden waren, bemerkte Patient an der Lamina externa praeputii ein hirsekorngrosses Bläschen, welches nach einigen Tagen bis zur Haselnussgrösse anschwoll, und dann von selbst aufbrach. Seit dieser Zeit sickert von dieser Stelle immer Eiter heraus. Die Untersuchung zeigte, dass am Rande des Präputiums eine stecknadelkopfgrosse Oeffnung sei, welche durch einen 4 Cm. langen und ca. 2 Mm. dicken Strang in schiefer Richtung mit dem Frenulum verbunden ist. Der Strang entspricht einem Hohlgang, welcher mit der Harnröhre nicht communicirt und aus welchem durch Druck 1 bis 2 Tropfen dicker Eiter an der früher erwähnten Oeffnung hervortritt. Mikroskopisch enthält der Eiter sehr viele intracelluläre Gonococcen. Diese Hohlgänge verdienen in der Praxis nur insoferne eine gewisse Aufmerksamkeit, da dieselben sonst die Quelle einer fortwährenden Infection oder Autoinfection bilden. Als Therapie entspricht nur die radicale Operation.

Feleki hält die Benennung nicht für richtig, weil das Präputium gar nichts mit der Urethra zu thun habe. Als Urethritis externa wurden jene Fälle benannt, in denen die Gonorrhoe in paraurethralen Gängen sich eingenistet hatte, die gonorrhoische Erkrankung eines präformirten Hohlganges darf man jedoch nicht mit diesem Namen bezeichnen. Auch Tysonitis entspricht dieser Erkrankung nicht, denn die tysonischen Drüsen befinden sich an der Lamina interna praeputii um die Glans herum.

Meisels bemerkt, dass sowohl er als auch Engel mehrere Fälle von Urethritis externa beschrieben hatten, bei denen jedoch die durch die Oeffnung eingespritzte Flüssigkeit in die Blase gelang. Die Bezeichnung Urethra externa möchte M. für diese Fälle reserviren, wo dann auch das Sperma durch diese Oeffnung abfliesse.

Alpár wollte nur den Charakter dieser Erkrankung durch obige Benennung bezeichnen. Uebrigens bedienen sich dieser Benennung sowohl Touton im Archiv f. Derm. u. Syph. 1889 als auch Finger in der

neuesten Ausgabe seines Handbuches. A. hält auch die Bezeichnung Gonorrhoea externa für richtiger.

7. **Róna,** S. stellt einen 46jährigen Mann mit Acne cheloidienne nuchae und universeller Perifolliculites suppurées et conglomerées en plaquardes (Leloir) vor. (Der Fall wird ausführlich veröffentlicht werden.)

Havas dachte im ersten Moment an eine Syphilis ulcerosa serpiginosa, bei genauerer Prüfung muss man jedoch den Fall für einen pyogenen Process halten, vielleicht Pyodermitis vegetans. Török bemerkt, dass weil. Prof. Schwimmer im vorigen Jahr einen ähnlichen Fall als Granuloma spurium vorstellte, welcher seiner Ansicht nach eine zur Acne sich gesellten framboesiforme Erkrankung darstellte.

8. **Roth** Trichophytiasis. Vor 4 Wochen entstanden an der scrotalen Fläche beider Oberschenkel schuppende Ausschläge, welche seit dieser Zeit sich verbreiteten. Vor 3 Wochen musste Patient wegen einer kleinen Verletzung auf den Daumen kalte Wasserumschläge legen, worunter vor 8 Tagen linsen- bis kreuzergrosse Läsionen entstanden. Nachher zeigten sich ähnliche am Nacken, am Rumpf und an der Regio pubica.

Status präsens: An den Scrotalflächen beider Oberschenkel, besonders des linken, ist eine kaffeebraunfarbene flache Area, deren Ränder schuppen. Ebendaselbst lebhafte Hyperämie. Kleinere ähnlich aussehende Flecken sind in der Regio pubica, am Rumpf und am Nacken. Am rechten Handrücken sind ebenfalls Flecke, welche jedoch dunkelroth aussehen, sich plateauartig erheben, am Rand kranzartig angeordnete Bläschen zeigen und in der Mitte schuppen.

Török erwähnt, dass Sabouraud bei dieser Erkrankung mehrere Trichophytonarten entdeckte und einzelne klinische Formen mit gewissen Trichophytonspecies in ursächlichen Zusammenhang zu bringen trachtete. T. untersuchte gegenwärtigen Fall und fand überall dasselbe Trichophyton, obwohl die Erkrankung in diesem Fall an den verschiedenen Körperstellen verschieden aussehende klinische Formen zeigt.

In der am 30. November 1898 abgehaltenen Sitzung der ungarischen dermatologischen und urologischen Gesellschaft demonstrirt Dr. Alfred Huber aus der Abtheilung des Primarius Dr. Róna:

Ein 22jähriges Mädchen, welches bei der Aufnahme die Symptome einer Lues recens zeigte. Bei der Untersuchung der Haut waren auf der Vorderfläche des Thorax Effloreszenzen sichtbar. Patientin berichtet über die Anamnese Folgendes: Die Effloreszenzen waren bis zu ihrem 12. Jahre nicht vorhanden, als Patientin in einer Jutefabrik als Arbeiterin angestellt wurde, wo sie alsbald die gegenwärtige Hautkrankheit acquirirte. Ein Jucken oder ein sonstiges unangenehmes Gefühl hat sie nie verspürt.

Der Vater starb an Wassersucht und die Mutter an Phthise. Ihre zwei Brüder und ihre Eltern sollen nie eine derartige Hautaffection gehabt haben.

Status praesens: Am Thorax, besonders aber an dessen Vorderfläche, zwischen der Clavicularlinie und einer durch beide Brustwarzen geführten Linie sind zahlreiche Effloreszenzen sichtbar. Die obere Grenze ist hinter der 7. Halswirbel. Die seitliche Grenze wird vorn von den beiden vorderen Axillarlinien gebildet. Am Rücken reicht die untere Grenze bis zum 11. Rückenwirbel und seitlich bis zu den beiden hinteren Axillarlinien. Die vordere und hintere Fläche wird über beiden Schultern durch einen schmalen Saum verbunden, wo Effloreszenzen gleichfalls vorhanden sind. Die einzelnen Gebilde sind theils weiss, grösstentheils aber bläulich-roth, hirsekorngross, von festerer Consistenz wie die angrenzende normale Haut und haben ihren Sitz an Stelle der Follikelmündungen, theils aber auch an anderen Stellen der Haut. Die Effloreszenzen sind am dichtesten am Sternum, wo sie etwa $^1/_2$ Cm. weit von einander sitzen. Wenn wir mit der Hand über die Hautfläche streichen, so finden wir am grössten jene Effloreszenzen, die in der Fossa infraclavicularis sitzen und die theils halbsphärisch, theils länglich sind. Ein Jucken oder andere Sensationen verursachen sie niemals. An den Gebilden, die am Rücken sitzen, kann man sich davon überzeugen, dass die Haut ihre normale Furchung beibehalten hat. Die Effloreszenzen machen hier den Eindruck, als wie wenn Jemand die Haut in toto hervorgewölbt hätte. Eine ähnliche hirsekorngrosse Effloreszenz ist auch in der inneren Ecke des rechten Auges sichtbar.

Die histologische Untersuchung hat Folgendes festgestellt: Das Endothel der subcutanen Blutgefässe ist verdickt; dicker ist ausserdem auch das Endothel der Lymphgefässe. Im perivasculären Bindegewebe ist ein sehr mässiges Infiltrat vorhanden. Es ist auffallend, dass die collagenen Fasern sowohl an Dicke, als auch an Zahl bedeutend zugenommen haben. Vermehrt ist ausserdem noch die Zahl der Kerne in dem Fettgewebe. In der Nachbarschaft jener Blutgefässe, die vom subcutanen Gewebe empordringen, ist ein dichtes Zellinfiltrat sichtbar, welches aber auf die angrenzenden Gewebe nicht übergreift. Das Infiltrat dringt auch in die Schlingen der Capillargefässe, umringt die Follikeln und Drüsen, woselbst es auch an den Verlauf der Gefässe gebunden ist. Das Epithel ist normal, die Bindegewebszellen haben aber an Zahl in geringerem Mass zugenommen. Patientin wird vorgestellt, um die Diagnose festzustellen.

Sitzung vom 1. December 1898.

Vorsitzender: Bakó. Schriftführer: Basch.

1. **Róna**, S. Kreisförmige gummöse (subcutane) Syphilide.

College Török fragte in einer Sitzung unter Anderem, orb wir bei subcutanen Gummen Serpiginosität, respective ci cinäres

Weiterkriechen beobachten konnten. Folgender Fall diene als Antwort. Der 42jährige Bedienstete wurde vor circa 6 Jahren mit Lues inficirt, gegen welches Leiden derselbe eine schwache antiluetische Cur gebrauchte. Vor einem Jahr entstand an der linken Hinterbacke eine kleine Geschwulst. Am 9. November dieses Jahres meldete sich Patient mit haselnuss- bis nussgrossen subcutanen Gummen, welche mit einander communicirten, zur Aufnahme ins Spital. Aus dem mittleren, wie es scheint, ältesten Gumma kann man die Sonde in die peripher gelegenen einzelnen Gummata einführen. Dieser Fall bezeugt, dass das subcutane Gumma in gewissen Fällen weiterkriechen kann.

Weiss meldet, dass Docent Török nicht erscheinen konnte, um sich selbst zu überzeugen, dass in diesem Fall wirkliche subcutane Gummata serpiginös sich entwickeln können, was bisher von vielen Autoren negirt wurde.

2. **Róna**, S. Peliosis rheumatica acuta mit tieferen Schleimhautläsionen.

Die 24jährige Frau eines Eisengiessers erkrankte am 1. November an einer Tonsillitis acuta, welche bis 5. November verheilte; am 8. November erkrankte sie neuerdings mit intensiven Fieberalterationen, welche die Begleiterscheinungen von Knie-, später Ellbogengelenksschwellungen waren; dazu gesellten sich grosse Zahnschmerzen und Gesichtsschwellung; auch die Augen waren schmerzhaft und blutig. Darauf folgten nicht juckende, schmerzlose rothe Flecken. Bis 20. November wurde sie zu Hause behandelt und war fortwährend bettlägerig. An diesem Tage wurde sie als Schwerkranke auf R.'s Abtheilung gebracht.

Status praesens: Die mässig ernährte, gut entwickelte Frau ist sehr schwach, kann kaum auf den Füssen stehen. An der Stirne und im Gesicht sieht man fingernagel- bis 20hellergrosse, blasse, aus dem Niveau durch scharfe Grenzen hervorragende, mit lebhaftem rothem Hof umgebene urticariaartige, kreisförmige Hautveränderungen. An beiden oberen Extremitäten, besonders an den Streckseiten der Oberarme und ober den Schulterblättern sieht man in dichter Anordnung mohnsamen- bis hellergrosse, aus dem Niveau 1 bis 2 Mm. hervorragende konische, resp. in der Mitte ein wenig verflachte, auf Fingerdruck nicht entfärbbare lichtrothe, braune oder blutrothe Papeln, deren jede Einzelne von einem schmalen, ödematösen weisslichen Hof umgeben ist. Ausserdem sieht man ziemlich viel linsen- bis fingernagelgrosse oder durch deren Zusammenfliessen auch 1—2thalergrosse, diffus dunkelbraunrothe, kreis- oder unregelmässig geformte Flecken (Ecchymosen). Dazwischen gelblich bis hellbraune oder noch lichtere urticariaartige Papeln. Am Handrücken spärliche Ecchymosen. Auf den Handflächen bläulich-rothe, empfindliche, unregelmässig geformte ecchymotische Flecken. Der Hals ist frei, doch sieht man hier an der hyperpigmentirten Haut leucodermaartige Flecken. Brust- und Bauchhaut, ausgenommen einige ecchymotische Papeln und Flecken an den Brustdrüsen, frei An den Hinterbacken ausser den oben beschriebenen Formationen sieht man auch bis kinderhandgrosse ecchy-

motische Flecken. Aehnliche Hautveränderungen befinden sich in mässiger Anzahl an den unteren Extremitäten, besonders an deren Streckseite und um die Kniegelenke herum. Alle grösseren Gelenke sind bei Bewegung schmerzhaft, besonders das linke Kniegelenk. Die Schleimhaut am Processus alveolaris des Oberkiefers ist entsprechend den Schneidezähnen in einer silberguldengrossen Ausbreitung, rückwärts jedoch bis auf den harten Gaumen sich verbreitend in Thalergrösse tintenschwarz, gangränös, zerfliessend, mit übelriechenden Gewebsfetzen bedeckt. Lunge, Herz, Milz und Leber normal; Urin unverändert. Hämoglobingehalt des Blutes 65%; eine weitere Blutuntersuchung besonders auf Malaria plasmodia wird nachher noch vorgenommen. 25. Nov. entstanden am Gesicht, um die Schultergelenke herum, an den Ober- und Unterarmen und am Rumpf spärlich neuere hanfkorn- bis hellergrosse urticariaartige Papeln mit punktförmigen Ecchymosen. Urticaria factitia konnte nirgends hervorgerufen werden, es entstanden jedoch an den zu diesem Zweck gezogenen Linien linienartig angeordnete Ecchymosen. Bei diesem Fall ist also besonders hervorzuheben: 1. die grosse Anzahl der urticariaartigen Papeln (wie dies bei Purpura simpl. beschrieben ist); 2. der Blutaustritt an der Conjunctiva, aber besonders die stark ausgebreitete Schleimhautnecrose an der Gingiva und am harten Gaumen; 3. die artificiell leicht entstehenden Ecchymosen.

3. **Róna**, S. Peliosis rheumatica chronica recidivans mit Herzveränderung complicirt. (Insuff. bicuspid.)

R. F., 29jährige Kaufmannsfrau, gibt an, dass sie von ihrem 10. bis zum 18. Lebensjahr urticariaartige und mit Ecchynosen variirende Ausschläge hatte, welche besonde s an den unteren Extremitäten localisirt waren und vom Herbst an bis Frühjahr dauerten. Seit ihrem 15. bis 16. Lebensjahr erinnert sie sich, dass sie mit den Ausschlägen zu gleicher Zeit in den Gelenken Schmerzen hatte. Von ihrem 18. Lebensjahre angefangen war sie bis zum vorigen Jahr von diesem Leiden verschont; im vorigen Herbst als auch jetzt kam dieser Ausschlag wieder in Begleitung von Gelenksschmerzen zurück. Schon seit ihren Mädchenjahren leidet sie besonders Abends an heftigem Herzklopfen, welches sich bei raschem Gehen, beim Treppensteigen, oder nach dem Genuss von aufregenden Getränken steigert. Sehr oft tritt auch, besonders bei Nacht, schweres Athmen auf. Zahnfleisch oder Nasenbluten hatte sie nie.

Status praesens: Hochgradige Anaemie, Abmagerung; im Gesicht, am Nacken, an den Oberarmen, besonders an deren Streckseite, sehr vereinzelt am Rumpf, sehr dicht an den Hinterbacken und den unteren Extremitäten befinden sich hirsekorn- bis 20hellergrosse ecchymotische Flecken, als auch linsengrosse oder grössere mit kleinen Blutpunkten besäete urticariaartige Papeln. Schleimhaut normal. Sowohl Urticaria faetitia als auch Ecchynosen konnten durch Kratzen ebenso wenig an den Oberarmen als auf der Brusthaut künstlich nicht erzeugt werden. Beide Knie- und Fussgelenke sind geschwollen und schmerzhaft. Ober dem Herz systolisches Geräusch. Lunge und Milz zeigen normale Ver-

hältnisse, im Urin keine fremden Bestandtheile. Blutuntersuchung wurde nicht vorgenommen. Der Fall bietet durch die Chronicität, die grosse Pause und durch den Herzfehler ein gewisses Interesse.

4. **Róna**, S. demonstrirt als Illustration zu obigen Fällen ein typisches Erythema multiforme mit normaler Localisation an der Dorsalfläche der Hände, an den Handwurzeln und im Gesicht.

Deutsch schliesst an den Fall 2 erstens die Bemerkung, dass bei seinem in der vorigen Sitzung vorgestellten Fall die Papeln längere Zeit — 8 bis 10 Tage — bestanden, während in Róna's Fall diese schon nach 1—2 Tagen verschwanden; zweitens, dass viele Autoren zwischen der Purpura rheumatica, Morbus maculi., Werlhofii und den Scorbut nur graduelle und keine essentiellen Unterschiede anerkennen.

Róna bemerkt, dass eine physiologische Verwandtschaft schon lange anerkannt sei und dass Besnier es für ganz gerecht hält, wenn man vom ätiologischen Standpunkt die Peliosis rheum. nach den Erythemen, oder bei den Hämorrhagien abhandelt. Vom klinischen Standpunkte muss man jedoch vorläufig Unterschiede anerkennen, ja sogar einzelne hämorrhagische Formen ganz getrennt abhandeln.

5. **Csillag** (Abtheilung des Docenten S. Róna). Prurigo Hebra atypica und Nephritis chronica.

Sch. Oe., 5jähriger Knabe, wurde am 27. October d. J. wegen einer angeblich seit der Vaccination aufgetretenen Hautkrankheit, welche jeder ärztlichen Behandlung trotzte, auf die Abtheilung aufgenommen.

Status praesens: Der gut entwickelte Knabe ist ein wenig blass, der subcutane Fettpolster vorhanden. Am Kopf eine kinderhandgrosse, zwischen der Oberlippe und dem rechten Nasenflügel eine hellergrosse nässende Fläche. Am Nacken, weniger am Brustkorb, stärker am Bauch und Rücken, in der Lendengegend, ober den Nates, an der Streck- und Beugefläche der Ober- und Unterextremitäten gleichmässig vertheilt sieht man stecknadelkopfgrosse intacte und mit eingetrockneten Krusten bedeckte Papeln und durch deren Gruppirung und Zusammenfliessen entstandene linsen- bis flachhandgrosse Plaques, an deren Stelle die Haut ein wenig verdickt ist. Die dazwischen liegenden Hautpartien zeigen die normale Hautfarbe und Consistenz. Mässige Polyadenitis. Urin strohgelb, durchsichtig, tägliche Quantität mässig gesteigert, mässig albuminhältig; fein gekörnte Cylinder in mässiger Anzahl. Die Hautläsionen sind jetzt schon in Rückbildung begriffen, an Stelle der Plaques hell- bis dunkelbraune Flecken, deren Basis stellenweise noch infiltrirt ist.

Das Bild entspricht dem von mir in voriger Sitzung an einem 16j. Mädchen demonstrirten Eczeme en plaques, welches Havas und Török als Prurigo Hebra erkannten. Dort wie hier sprachen nur das im ersten Lebensjahr beobachtete Auftreten als die Polyadenitis für Prurigo Hebra, während die diffuse Verdickung, die braune Färbung der Haut und der Schwund des subcutanen Fettgewebes nur an den afficirten Stellen beobachtet werden konnten, andererseits sind die Beugeflächen ebenso mit Papeln und Plaques bedeckt, wie die Streckseiten. Vorläufig

belassen wir diese Fälle noch in der Prurigo Hebra-Gruppe mit der Bemerkung der oben angeführten Unterschiede, wodurch dieselben von dem normalen Prurigo Hebra ferox-Typus abweichen.

Patient leidet ausserdem an Nephritis chronica; nachdem wir jedoch keine verlässlichen anamnestischen Daten bekamen, konnten wir nicht entscheiden, ob die Nephritis als Ursache oder Folgezustand der Hautkrankheit zu betrachten sei, oder ob beide Krankheiten nur zufällig zusammentrafen. Jedenfalls wird unsere Aufmerksamkeit durch diese Thatsache auf die Wichtigkeit der Urinuntersuchung bei chronischen juckenden Hautleiden hingelenkt, bei welchen einestheils Nierenerkrankungen als ätiologisches Moment, anderseits als Folgezustand einer ungünstigen medicamentösen Behandlung in Betracht kommen; endlich wird die Urinuntersuchung uns in dieser Hinsicht Gewissheit verschaffen, bevor wir nierenreizende Arzneien in Anwendung bringen.

Basch ist der Meinung, dass man auf den ersten Blick die Prurigo Hebra erkennt, und hält es für unzweckmässig, diese Form als atypische aufzufassen, denn wir sehen hier alle typischen Veränderungen, nur sind dieselben in geringerem Grade entwickelt.

Beck bemerkt, dass Hebra zwei Prurigoarten: agria und mitis unterschied; gegenwärtig besteht nur die P. agria zweifellos, während in der P. mitis solche Formen vorkommen, welche heute unter anderen Namen bestehen.

Tauffer sagt, dass bei Prurigo mitis dieselben klinischen Symptome vorkommen, als bei der P. agria, nur in geringerem Grade. Wenn die Localisation typisch ist, so haben wir es mit einer P. Hebra zu thun, bei atypischer Localisation ist nach Tauffer's Ansicht der Name Prurigo Willan zu gebrauchen.

Róna bemerkt, dass die Hautläsionen bei P. mitis und bei P. agria dieselben seien, die klinischen Symptome sind jedoch verschieden.

Weiss knüpft aus Anlass der anwesenden Nephritis die Bemerkung zu dem Fall, dass bei juckenden Hautkrankheiten auch spontan Nephritis auftreten kann, fragt jedoch, womit der Kranke behandelt wurde, denn er sah einen Patienten, welcher wegen Prurigo mit Naphtalin behandelt wurde, gebessert aus dem Spital gehen und nach einigen Tagen mit Nephritis ins Spital zurückkehren.

Csillag bemerkt, dass Patient auf der Abtheilung nur mit einer Zinksalbe behandelt wurde; er kann jedoch darüber keine Auskunft geben, womit Patient früher behandelt wurde.

6. **Csillag.** Vereiterter Bubo pruriginosus. Der 17jährige Patient hat angeblich keinen Coitus ausgeübt und hat neben den charakteristischen Symptomen einer Prurigo Hebra einen Bubo suppurans reg. inguino-cruralis l. d., welcher mit keinerlei genitalen Leiden in Zusammenhang gebracht werden kann; als causales Moment können höchstens bei P. bestehende Excoriationen gelten.

7. **Huber,** A. Fall zur Diagnose.

Basch hält den Fall für eine Keratose, denn nach seinen Erfahrungen pflegt es bei solchen oft vorzukommen, dass an exstirpirten Stellen Keloide entstehen.

Róna bemerkt, dass Keloide entstehen, wenn: 1. Disposition dazu vorhanden ist, 2. wenn an Prädilectionsstellen — Sternum, Rücken, Nacken etc. — Verletzungen vorkommen und hält es nicht für wahrscheinlich, dass zwischen Keratosis und Keloid ein causaler Nexus bestehe.

Beck erinnert daran, dass Hallopeau und Brocq ähnliche Veränderungen, als Dermatite vesiculose à cyste epidermique indelible beschrieben und das histologische Bild entsprach in diesen Fällen epithelialen Cysten, welche nach irgend welcher Erkrankung entstanden sind und frägt daher, ob diese Hautveränderungen nach dem syphilitischen Exanthem entstanden sind?

Huber hält Beck's Ansicht in diesem Fall für unmöglich, denn die fraglichen Hautveränderungen bestehen schon seit 10 Jahren, während die syphilitischen Symptome erst vor 10 Monaten auftraten.

Róna bemerkt, dass Deutsch im vorigen Jahr einen Fall unter dem Namen Dermatitis Duhring vorstellte, aus welchem Anlass R. damals bemerkte, dass in einem seiner Fälle an Stelle der Blasen miliumartige Formen auftraten. In gegenwärtigem Fall ist von Milium keine Rede, denn die Knoten sitzen auf hyperämischer Basis; es ist jedoch wahrscheinlich, dass auch hier eine epitheliale Proliferation zugegen sei, welche in den Talgdrüsen den Ausgangspunkt haben kann.

Hautkrankheiten.

(Redigirt von Prof. **Kaposi** in Wien.)

Acute und chronische Infectionskrankheiten.

Paviot. Lupus et épithélioma. (Gazette hebdomadaire de médicine et de chirurgie 1898, Nr. 70.)

Paviot bespricht das mikroskopische Bild bei der Vereinigung von Lupus und Carcinom, er hebt als Besonderheit das Vorkommen von Riesenzellen im Centrum der Krebsnester hervor, hält, trotzdem er keine Bacillen hat finden können, diese Riesenzellen für sicher tuberkulös, weil sie von keinem Gürtel embryonaler Zellen umgeben sind, und zweifelt den Kraus'schen Befund, der im Jahre 1885 Riesenzellen in Epithelialtumoren gesehen hat, an. Paul Witte (Breslau).

Hoorn, W. van. Weitere Mittheilungen über TR-Behandlung bei Lupus. Deutsche Med. Woch. 7, 1898.

Das Ergebniss der ausgedehnten Versuche van Hoorn's ist ein höchst unbefriedigendes. In einigen Lupusfällen wurde zwar eine geringe Besserung erzielt, bei vielen aber Verschlechterung, jedenfalls nirgends Heilung. Max Joseph (Berlin).

Porges, Al. Das Tuberculin R. bei tuberculösen Hautaffectionen. (Wiener klin. Wochenschr. 1898, Nr. 15.)

Von Interesse ist es, dass durch einen Rechenfehler die Initialdosis fünfmal so stark genommen wurde, als es Koch vorschreibt, ohne dass eine Reaction wahrgenommen wurde. Bei den drei mit Tuberculin R. behandelten Fällen von Hautlupus wurden in 96 Injectionen 193·544 Mg. fester Substanz verbraucht; eine allgemeine Reaction trat nur einmal auf, eine locale dreimal. Heilung wurde nicht erzielt; auf vorübergehende Besserung folgten bald nach Aufhören der Injectionsbehandlung neue Nachschübe. Auch der diagnostische Werth des Mittels ist gering zu taxiren. Ernst Liebetzky (Aussig).

Brutzer, C. Sectionsbefunde aus dem Leprosorium zu Riga. St. Petersburger med. Wochenschrift 1898, Nr. 42, pag. 363.

Brutzer theilte auf dem X. livländ. Aerztetag zu Wolmar die Ergebnisse von 10 Sectionen mit, die von im Laufe von 10 Monaten im Riga'schen Leprosorium ausgeführt wurden. 2 Sectionen betreffen Fälle von Lepra nervorum, 8 — Lepra tuberosa. Das Alter der verstorbenen Patienten ist meist recht hoch; die an Lepra nervorum leidenden waren 84 und 87 Jahre alt geworden, beides Frauen. Von den 8 tuberös Leprösen waren 4 über 75 Jahre, 3 über 55 Jahre, 1 Patientin 33 Jahre alt geworden. Es sind 6 Frauen und 2 Männer. — Die sehr gewissenhaft ausgeführten Sectionen sowie recht wissenschaftlich bearbeitete Data bestätigen die bis jetzt bekannten pathologisch-anatomischen resp. mikroskopisch-bakteriologischen Befunde anderer Autoren, so dass es unterlassen werden kann, auf die Einzelheiten hier einzugehen.

A. Grünfeld (Rostow am Don).

Dehio, K. Zur Serumtherapie der Lepra. Archives russes de Pathologie, de Médecine clinique et de Bactériologie 1898, Bd. V, pag. 537, Russisch und St. Petersburger med. Wochenschr. 1898 Nr. 27 und 28.

Dehio hat das therapeutische Verfahren Carrasquilla's genau nach den Angaben dieses Autors wiederholt und benutzte hierzu unterschiedslos die verschiedensten Formen und Stadien der Krankheit mit Ausnahme von schweren Fällen, die lange im Bette lagen. Im Ganzen bekamen 19 Kranke das Lepraserum, von denen 13 an der tuberösen, 4 an der maculösen und 2 an der gemischten Form gelitten haben.

Die Injectionen des Lepraserums (in die Glutäalgegend) hat Dehio mit sehr kleinen Dosen begonnen und dieselben allmälig gesteigert, so dass diese durchschnittlich durch alle 3—4 Tage wiederholt wurden. Mit 1·0 Ccm. begonnen stieg der Autor allmälig bis 10·0 Ccm. Zuletzt begann Dehio bei 2 Patienten mit 3·0 Ccm. und stieg auf 10·0 Ccm. Schliesslich haben 5 Patienten 15·0 und einer sogar 20·0 Ccm. auf einmal injicirt erhalten. — Während der Versuche konnte eine allgemeine sowie locale Reaction constatirt werden. Die locale äusserte sich in einer Röthung und entzündlichen Schwellung der Haut und des subcutanen Bindegewebes an der Injectionsstelle. Die Allgemeinreaction bestand in einer 12 bis 36 Stunden dauernden Temperatursteigerung, bis höchstens 39° C., Kopfschmerzen, Gliederschmerzen und Mattigkeit. In vielen Fällen fehlte die Allgemeinreaction ganz oder fast ganz.

Im Ganzen wurden die Patienten mit dem Lepraserum 2½ Monate lang behandelt, „aber was die therapeutischen Erfolge anlangt, so bedauert Dehio erklären zu müssen, dass dieselben gleich Null waren": „Kein Einziger ist geheilt worden, kein Einziger hat die geringste Besserung erfahren — wohl aber traten bei Einigen während der Behandlung Nachschübe und Eruptionen neuer Knoten auf, wie sie auch ohne jede Therapie vorkommen." A. Grünfeld (Rostow am Don).

Wagner, Henry L. Leprous Ulcer of the Lip. New-York Med. Journal LXVIII, p. 546, 15. Oct. 1898.

Wagner beobachtete (in San Francisco, Cal.) auf der Unterlippe eines Mannes, der einige Jahre in China gelebt hatte, ein durch eine farbige Tafel veranschaulichtes, braunroth aussehendes Geschwür mit einigen Knötchen in der Nachbarschaft, ohne sonstige Veränderungen der Nase und des Rachens, das ohne besondere Beschwerden mehrere Monate bestanden hatte. W. hielt das Geschwür für syphilitisch, war aber sehr erstaunt, in dem von demselben abgeschabten Detritus neben unzähligen Eitercoccen zahlreiche Leprabacillen zu finden. Leider entzog sich Pat. weiterer Beobachtung. H. G. Klotz (New-York).

Lewin, L. Ueber die Behandlung der Lepra auf den Fidschi-Inseln. Deutsche Med. Wochenschr. 21, 1898.

Wahrscheinlich ist das wirksame hierbei der „Linnbaum", die Euphorbiacee Excoecaria Agallocha. Lewin glaubt, dass als Grundbedingung der auf den Fidschi-Inseln natürlich in roher Weise in Form des Räucherns üblichen Behandlungsart aufzustellen sind: Wärme, möglichst langes Wirkenlassen des Milchsaftes der Excoecaria resp. deren Schmelzproducte und vielleicht auch tiefe Scarificationen. Diese Bedingungen sind leicht zu erfüllen. Der Milchsaft oder die theerigen Bestandtheile des Holzes liessen sich zum Beispiel in Emulsionsform epidermatisch oder in multiplen parenchymatösen Injectionen heiss verwenden, oder man könnte in zweckentsprechend eingerichteten gewärmten Kastenluftbädern die Schmelzproducte des Holzes unter Ausschluss des Kopfes zur Wirkung gelangen lassen. Max Joseph (Berlin.)

Düring, E. v. Zur Lehre von der Lepra; Contagion und Heredität. Deutsche Med. Woch. 20 u. 21, 1898.

v. Düring bricht noch einmal gegenüber Zambeco, Kaposi und Baelz eine Lanze für die Contagiosität der Lepra.

Max Joseph (Berlin).

Dehio, K. Mittheilungen des Verwaltungsrathes der „Gesellschaft zur Bekämpfung der Lepra". X. Aerztetag der „Gesellschaft livländischer Aerzte" in Wolmar. August 1898. St. Petersburger med. Wochenschrift 1898, Nr. 45, pag. 395.

Aus dem Berichte, welcher über die energische und fruchtbringende Thätigkeit der livländischen Gesellschaft zur Bekämpfung der Lepra urtheilen lässt, ist zu ersehen, dass im Ganzen sich augenblicklich in den livländischen Leproserien (Muhli, Nennal und Wenden) 150 Aussätzige befinden. Auf Grundlage der von der Gesellschaft gesammelten Daten sowie der Meldekarten, welche in die livländische Medicinalverwaltung eingelaufen sind, hat E. Erasmus ein namentliches Verzeichniss aller in Livland augenblicklich bekannten Leprafälle zusammengestellt. Es ergibt sich daraus, dass in ganz Livland einschliesslich Rigas 746 Aussätzige vorhanden sind. A. Grünfeld (Rostow am Don).

Hodara, M. Zwei Fälle von Neurolepriden. Vortrag, gehalten in der kais. Gesellschaft der Aerzte zu Constantinopel am 30. October 1896. Monatsheft f. prakt. Dermatologie, Bd. XXV.

Hodara stellt zwei Fälle von Neurolepriden vor und berichtet in einem Nachtrag über zwei weitere von ihm beobachtete Fälle. Die Affection stellte sich dar in Form von erythematösen und circinösen verschieden grossen Kreisen von rother Farbe, mit glattem Rande, der aber auch zum Theil abgeblasst, gelblich und schuppend ist. Der von diesen Rändern eingeschlossene Raum erscheint normal. In dem einen Falle war die Affection sehr ausgebreitet, und waren nur die Beugen der Ellbogen und Knie, die Fusssohlen frei. In diesem Falle bestand auch nur innerhalb der Kreise geringe Hypästhesie, während in den anderen die Plaques ausgesprochen anästhetisch waren. Im ersten Falle waren beide Nn. cubitales, im letzteren nur der der erkrankten Extremität verdickt. Die histologische Untersuchung ergab in beiden Fällen das Fehlen von Leprabacillen, eine sehr beträchtliche Hyperplasie der Zellen in den Wänden sämmtlicher Gefässe und Capillaren der Cutis, ferner Riesenzellen im Innern einzelner Infiltrationsherde. Diese Befunde stimmen vollständig mit den von Unna bei der Untersuchung nicht embolisirter Neurolepride erhobenen überein, bis auf das Vorhandensein der Riesenzellen, was sich nach Hodara, vielleicht als ein den alten Neurolepriden eigenartiges Symptom ansprechen lässt. Ludwig Waelsch (Prag).

Ehlers, E. Aussatz-Recognoscirungsreise auf der Balkan-Halbinsel. (Ugeskrift for Læger. 5. R. Bd. IV, Nr. 44, 28. October 1897.)

Ehlers unternahm im Frühjahr 1897 eine Reise nach der Balkan-Halbinsel, um die Ausbreitung und Formen der Lepra in diesem Theile von Europa zu studiren. E. sah in Griechenland, und besonders in Athen eine Anzahl aussätziger Flüchtlinge von Kreta, wo die Krankheit sehr verbreitet ist. Es sei wohl sehr wahrscheinlich, dass die Zahl der Aussätzigen in Griechenland nach einigen Jahren bedeutend grösser werde, wie man auch darauf vorbereitet sein müsse, in den nächsten Jahren sporadische Fälle von Aussatz bei den Occupationstruppen, die so lange im engen Verkehre mit den Kretensern gestanden hätten, auftreten zu sehen. E. hat ziemlich viele Fälle mit aïnhumoïden Furchen beobachtet und nimmt Gelegenheit, eine kurze Uebersicht über die Entstehung und die Geschichte dieses Krankheitsbegriffes zu geben. — In Constantinopel trete die Krankheit besonders bei den spanischen Juden auf, die ihre Kranken behalten und pflegen. Nach v. Düring sei die Zahl der Aussätzigen in Constantinopel ca. 6—700. In Montenegro kommen ca. 100 Lepröse auf 200.000 Einwohner. Auf der Insel Meleda sah Ehler's 5 Fälle von einer Krankheit, die folgendermassen beschrieben wird: Die Haut der Plantae und Volae ist sehr verdickt, tyolitisch geschwollen und wachsgelb; Palma manus hat ein leichenblasses Aussehen, schwarze, vergrösserte Orificia follicularia und nigro-keratosirte Falten in der ichthyosiformen Verdickung der Haut. Die Affection hat stets scharfe Grenzen. Bei dreien der Patienten waren nur die Hände und Füsse angegriffen; zwei Pat. hatten dieselben Erscheinungen an den Knien und Schienbeinen,

Das Allgemeinbefinden ist nicht afficirt; das Leiden erinnert an Darier's Psorospermosis follicularis. Diese Krankheit ist von v. Zderas im Archiv für Dermatologie und Syphilis 1895 erwähnt.

C. T. Hansen (Kopenhagen).

Bjornsson, G. Auszug aus dem Berichte an den Landeshauptmann über Island über die Zahl der Aussätzigen am Ende des Jahres 1896. (Hospitalstidende 40. Jahrgang. Nr. 43, 27. October 1897.)

Bjornsson hat von den Gemeindevorstehern, Stadtvögten und Aerzten Aufschlüsse über die 150 von den von Ehler's gefundenen 158 Patienten bekommen, die 8, welche fehlen, gehörten zu denjenigen, welche E. nicht selber gesehen, sondern von denen er aus zweiter Hand Mittheilungen erhalten hat. Von diesen 150 sind 18 seit 1894 gestorben. Unter den Neuangemeldeten sind 49, deren Krankheitsdauer von 1 bis 50 Jahre angegeben wird. 18 von diesen sind von Aerzten untersucht, 19 werden als unzweifelhaft Aussätzige bezeichnet, und 12 werden von den Gemeindevorstehern für zweifelhaft erklärt. Es komme fast gar nicht vor, dass man einen nicht aussätzigen Patienten für aussätzig halte, dagegen sei es nicht ausgeschlossen, dass die Krankheit in ihrem Anfangsstadium mit andern verwechselt werde, und namentlich die glatte Form derselben. Die Zahl der Aussätzigen gegen Ende des Jahres 1896 wird auf 109 Männer und 72 Frauen angegeben. Es scheine, dass die Zahl der neuen Fälle grösser werde als die der Todesfälle. B. berechnet die mittlere Krankheitsdauer für die in jedem einzelnen Kreise lebenden Aussätzigen und ist der Meinung, dass diese am grössten sein müsse, wo die Krankheit im Begriffe sei auszusterben. Dagegen opponirt Ehler's in der folgenden Nummer der Hospitalstidende und macht geltend, dass diese Dauer auf der Anzahl der anästhetischen Patienten beruhe.

C. T. Hansen (Kopenhagen).

Czaplewsky. Ueber einen aus einem Leprafalle gezüchteten alkohol- und säurefesten Bacillus aus der Tuberkelbacillengruppe. (Centralblatt f. Bakteriologie XXII. Nr. 3—5.)

Als Resultat der exacten ausgedehnten Versuche ist hervorzuheben, dass auch C. nicht glaubt, den Bacillus leprae gezüchtet zu haben, sondern nur einen Bacillus, der sich durch culturelle und tinctorelle Eigenschaften als der Gruppe des Tuberkelbacillus zugehörig erwies.

Uebertragung auf Thiere gelang nicht, auch konnte aus diesen der Bacillus nicht wieder gewonnen werden. Verfasser hält die von Budoni-Uffuduzzi und Giauturco gezüchteten Bacillen für identisch mit den seinen. Die Einzelheiten müssen im Original eingesehen werden.

Wolters (Bonn).

Cénas, M. (de Saint-E'tienne). Lépre nostras (scrofulide maligne). La France médicale. 1897, Nr. 34.

Cénas berichtet über einen Fall von schwerer Hauttuberculose, den man nach den Publicationen von Zambaco zur Lepra hätte rechnen

müssen; in der Beobachtung und in den Photographien stimmte der Fall genau mit denen von Zambaco überein. In Wirklichkeit handelte es sich um eine Hauttuberculose des rechten Hand- und Fussrückens, um eine tuberculöse Neuritis des Ellenbogens und um Lymphangitis der Wade. Albert Fricke (Breslau).

Crespin, J. Deux cas de lèpre incomplète. Annales de dermatologie et syphiligraphie. Tome. VIII, Nr. 7. Juli 1897, p. 719 ff.

Crespin hat einen Fall wieder untersucht, den Gémy vor 3 Jahren beobachtet hat, mit „panaris douloureux mutilants avec maux perforants des extrémités inférieures". Wenn man damals noch im Zweifel sein konnte, ob es sich um Lepra handelte — besonders da nach Leloir bei den Kabylen (um einen solchen handelt es sich) Lepra nicht vorkomme — so ist inzwischen durch den weiteren klinischen Verlauf, sowie durch den Nachweis des Bacillus die Diagnose gesichert. Deshalb steht C. nicht an, einen zweiten, bei einer spanischen Jüdin aus Alicante stammenden Fall, ebenfalls als Lepra anzusprechen, da der klinische Verlauf bis jetzt mit dem bei jenem erwähnten Kabylen identisch ist.

E. von Düring (Constantinopel.)

Laverde, Olaya. La lépre et son traitement par la sérotherapie. La France médicale. XLIV. Nr. 41. 8. X. 97. Académie de médicine. 5. X. 97.

Laverde hat 60 Leprösen Serum von Thieren injicirt, denen er vorher den Saft frisch excidirter Leprome eingespritzt hatte, und will bei sämmtlichen Patienten Besserung bezüglich aller Symptome, bei 6 eine vollständige bereits über 1 Jahr andauernde Heilung beobachtet haben. Die Therapie wird durch Anwendung von normalem oder künstlichem Serum unterstützt. Bruno Löwenheim (Breslau).

Long et Valency. Un cas de lèpre chez un Obreton. Annales de dermatologie et syphiligraphie. Tome VIII. Nr. 6. Juni 1897. p. 601 ff.

Long und Valency theilen die Krankengeschichte eines 31jähr. Patienten mit, bei dem die Diagnose Lepra klinisch auch im Hospital St. Louis und weiter bakteriologisch bestätigt ist. Der Patient hat Frankreich nie verlassen. 1892 zeigte sich eine Eruption an den Händen und im Gesicht, als er Wächter im Asil von Pont-l'Abbé Picruville war. Er wandte sich, entlassen, schliesslich nach Guingamp, wo ihn Corson sah, der seit Zambaco's Forschungen in der Bretagne mit Letzterem in Verbindung geblieben war. Corson sandte die Photographie, welche typische Lepra zeigt, an Zambaco. Die Infectionsgelegenheit ist nicht nachzuweisen. Wahrscheinlich ist er in der Bretagne inficirt. Die Verf. weisen aber darauf hin, dass es sich im vorliegenden Falle nicht um abgeschwächte Lepra handelt, sondern um einen ziemlich acut verlaufenden malignen Fall.

E. von Düring (Constantinopel).

Proust. Déclaration de la lepre en Algérie. (La médecine moderne, 1898 Nr. 34.)

Proust macht der Akademie Mittheilung davon, dass in Algier die Lepra auf die Liste derjenigen Krankheiten gesetzt sei, die der Anzeigepflicht unterliegen. Albert Fricke (Breslau).

Sabrazés. Lepra et syringomyélie. Congrès de Moscou. Section de neurologie. La médecine moderne 1897 Nr. 74. p. 590.

Die Entwickelung beider Krankheiten bietet Unterschiede dar: die Entstehung von Erythem-Flecken, beiderseitige Facialislähmung mit Lähmung der musc. orbicul., Hypertrophie der Nerv. cubital. spricht für Lepra. Die Untersuchung mit Röntgen-Strahlen ergibt bei der Lepra eine Resorption der Phalangenknochen, bei Syringomyelie dagegen eine Neigung z. Verdickung derselben. Eine sichere Unterscheidung beider Krankheiten ergibt die Excision eines oberflächl. Haut-Nerven in einer anästhet. Zone. Bei Lepra-Nerven finden sich stets Bacillen in den mikroskop. Schnitten der Nerven. Felix Pinkus (Breslau).

Sprecher. L'hoàng-nàn nella cura della lebbra. Gazetta medic. de Torino. XLVIII. Nr. 35.

Die Hoàng-nan ist eine auf den bergigen Höhen Hinterindiens wachsende Rankenpflanze zum Genus Strychnos gehörig, von den Eingeborenen gegen nervöse Erkrankungen, Lepra, Hundswuth, Schlangenbisse gebraucht und nach dem Missionär Gauthier Strychnos Gautheriana genannt. Die chemisch wirksamen Bestandtheile der pulverisirten Rinde sind das Brucin (2·7%) und ähnliche den Strychnosarten eigene Alkaloide. Gute Erfolge hatten Missionäre in Asien und Amerika bei Lepra, Gicht, Skropheln; in Frankreich eingeführt fand es eine verschiedene Beurtheilung.

In der dermatolog. Univers.-Klinik zu Turin wurden 2 Eingeborene mit Hoàng-nàn behandelt, ein 32jähr. Maurer mit universeller tuberöser Lepra und Ulcerationen der Haut, Mund- und Nasenhöhle; ein 40jähr. Landwirth, bei dem 1893 heftiges Jucken im Gesicht, an Armen und Beinen und 1894 die ersten Lepraknoten aufgetreten waren; zur Zeit bot er eine ausgeprägte Facies leontina, Ulcerationen der Nasen- und Mundhöhlen. Die Behandlung geschah mit Pillen zu 0·1, zweimal tägl., alle 5 Tage steigend. Die Resultate waren negativ, beim ersten Kranken traten noch lästige Beschwerden der Trachea auf, der zweite bekam sofort nach Aussetzen der Cur eine neue Knoteneruption.

Louis Geyer (Breslau).

Wright, James H. A. Case of Mycetoma (Madura Foot). Journal of Experimental Medicine III 421.

Wright untersuchte die Präparate, nämlich die schwarzen Körner von einem Fall der melanoiden Form des Mycetoma oder Madura Fuss, der im Massachussets Gen. Hosp. in Boston durch Amputation von einer 26 Jahre alten Italienerin gewonnen worden war. Auf der Fusssohle fand sich neben mehreren kleineren Geschwülsten ein taubeneigrosser

Tumor, bestehend aus weichem, stellenweise gelatinösem oder myxomatösem Gewebe, durchzogen von einem unregelmässigen Netzwerk und durch dasselbe in zahlreiche kleine Bezirke eingetheilt. In diese eingebettet fanden sich pulverkornähnliche schwarze, unregelmässig geformte, nicht über ein Millim. grosse Körner, einzeln oder in Gruppen. Dieses Gewebe besteht vorwiegend aus einer Neubildung mehr weniger atypischen Bindegewebes in verschiedenen Entwickelungsstadien, in welchem Eiterherde in Verbindung mit den Körnern vorhanden sind. Einige der Körner liegen in kleinen Höhlen, welche polynucleäre Leukocyten, Epithelzellen und Zellendetritus enthalten. Diese Höhlungen sind ausgekleidet entweder mit einem Wall gefässreichen Granulationsgewebes oder mit Massen von Epithelzellen mit vielkernigen Riesenzellen. Andere Körner sind eng umschlossen von einem Gürtel von epithelioiden und Riesenzellen, und um diese herum mag Infiltration mit lymphoiden und Plasmazellen vorhanden sein.

Die schwarzen Körner stellen unregelmässig gelappte, dunkelbraune bis schwarze, undurchsichtige Massen dar, die bei stärkerer Vergrösserung keine bestimmten Bilder erkennen lassen. Mit Lösungen von unterchlorigsaurem Natron, weniger mit Kalilauge entfärben sie sich. Sie erweisen sich als zusammengesetzt aus einem Mycelium von Hyphen oder pilzartigen Elementen, die, mehr weniger degenerirt in eine hyaline, braune, lichtbrechende Substanz eingebettet und von dieser umgeben sind, die selbst ein mehr weniger deutliches Netzwerk bildet. Die Hyphomycete selbst besteht aus langen, verzweigten Hyphen, in jungen Individuen sind zarte trennende Scheidewände zu erkennen, in älteren Formen erscheinen an ihrer Stelle Anschwellungen. Die Hyphen erscheinen als Ketten ovalabgerundeter, dicker Segmente. Die Fäden lassen deutlich eine Wandung erkennen und Körner und blasse Stellen im Innern. Die Verzweigung geschieht durch seitliche Knospenbildung, sporentragende Organe wurden nicht gefunden. Auf festen Medien (Kartoffel) bildet der Pilz bald eine dichte, sich rasch ausbreitende, zusammenhängende Membran oder Schicht, sammtartig, in der Mitte braun, in der Peripherie weiss gefärbt; auf der Oberfläche erscheinen kleine Kugeln oder spärliche Tröpfchen einer dunkelbraunen Flüssigkeit. In flüssigen Medien (Bouillon, Kartoffelinfus) bilden sich von den eingeführten schwarzen Körnern oder Mycelien ausstrahlende feine Fäden, die rasch die Form eines Bovist (Lycoperdon) annehmen.

H. G. Klotz (New-York.)

Herlofsen, Th. Ein Fall von Aktinomykosis hominis. Norsk Mog. f. Lager. 1897 pag. 114.

Herlofsen berichtet einen gewöhnlichen Fall von Aktinomykosis in der Parotisregion bei einem 20jährigen Milchmädchen. Nach Incision und durch J. K. trat vollständige Heilung nach Verlauf von 5 Wochen ein.

R. Krefting (Christiania).

Crookshank, Edgar M. Actinomycosis and Madura disease. The Lancet, 2. Januar 1897.

Nach einem kurzen Ueberblick über die Entwicklung unserer Kenntnisse von der Actinomycose des Rindviehs und der Menschen, bespricht Crookshank die verschiedenen Localisationen der Krankheit. Er erwähnt zuerst die Actinomycose des Digestionssystemes: 1. Sie kann hier ihre Eingangspforte am Ober- oder Unterkiefer finden und breitet sich von da auf die benachbarten Theile aus, wobei sie alle Gewebe zerstört. Der Unterkiefer erkrankt häufiger als der Oberkiefer. 2. Gelegentlich beginnt sie an den Lippen, dem Gaumen, dem Zahnfleisch und der Wangenschleimhaut. 3. An der Zunge in Gestalt von Knoten oder warzenähnlichen Flecken unter der Schleimhaut. Diese Knoten erstrecken sich bis zu den tiefen Muskeln und häufen sich oft zu Reihen an, die mehr oder weniger den oberflächlichen Muskelbündeln parallel verlaufen. 4. Im Pharynx als polypöse Wucherungen. 5. In den Därmen als erbsengrosse Knötchen der Submucosa oder der Mucosa selbst. Sie erweichen und bilden Geschwüre mit unterminirten Rändern, deren Basis die Muskelschicht erreicht. Sie können vernarben; aber gewöhnlich dringt die Krankheit durch das Peritoneum durch und in die Bauchhöhle ein, perforirt die Blase oder die Därme oder durchbricht die Leibeswand. Symptome fehlen oder sind nicht charakteristisch. 6. In der Leber zeigt sich die Actinomycose von Honigscheiben ähnlichem Bau. — II. Actinomycose des Respirationssystemes: 1. Hier kann die Krankheit primär in der Nasenhöhle auftreten oder sie gelangt dahin von den Lippen oder vom Rachen aus. 2. Im Larynx, der Trachea und den Bronchien beginnt bei Rindern die Krankheit als polypöse Wucherung, die breit aufsitzend oder gestielt sein kann oder sie kann sich dorthin secundär von erkrankten Nachbargeweben ausbreiten. 3. Actinomycose der Lungen bietet besonderes Interesse, da sie leicht für Tuberculose gehalten werden kann. Das Sputum kann die Pilze enthalten, die oft dem unbewaffneten Auge sichtbar sind. Im weiteren Verlaufe breitet sich die Krankheit auf die angrenzenden Theile aus, und gewöhnlich kommt es zu Pleuritis. Es können aber auch die peripleuralen Gewebe ergriffen werden: so kann die Krankheit von der Wirbelsäule her hinter der Zwerchfellinsertion herabsteigen und wie ein gewöhnlicher Psoas- oder Lumbalabscess erscheinen oder sie kann das Zwerchfell durchbohren und die Bauchhöhle erreichen, worauf es zu Peritonitis oder einem subphrenischen Abscess kommt. In einigen Fällen bilden sich Adhäsionen, und es werden Leber, Milz oder andere Abdominalorgane ergriffen. Die Krankheit kann sich aber auch nach vorn zu, gegen das vordere Mediastinum und das Pericard, ausbreiten. So wird die ursprüngliche Lungenerkrankung von nebensächlicher Bedeutung. Schwere Symptome treten auf, hectisches Fieber, Nachtschweisse, Frostanfälle und Blässe. Schliesslich dringt die Krankheit bis zur Oberfläche vor, gewöhnlich an der Brust oder in der Nähe der Brust- oder Lendenwirbel. III. Actinomycose der Haut und des subcutanen Gewebes ist beim Rindvieh sehr häufig. Auch beim Menschen tritt sie auf und führt

entweder zu Geschwulst- oder Abscessbildung. IV. Actinomycose des Nervensystemes ist beim Rindvieh wie beim Menschen sehr selten. Sie kann primär oder von der Nachbarschaft fortgeleitet auftreten. V. Actinomycose des Zeugungssystemes fand Verf. nur einmal bei einem Rinde, bei dem sich actinomycotische Hautgeschwüre von der Nachbarhaut her auf das Scrotum fortgesetzt hatten. VI. Schliesslich gibt es eine Anzahl von Fällen, die sehr verschiedene Symptome und anatomische Beziehungen darbieten, ohne dass es möglich wäre die Infectionswege festzustellen.

Bakteriologische Diagnose. Entnimmt man dem Eiter eines Falles von Actinomycose die gelben Körperchen, so sieht man, dass sie im auffallenden Licht deutlich schwefelgelb, im durchfallenden gelb- oder grünbraun aussehen. Breitet man sie unter vorsichtigem Druck auf einem Objectträger aus, so bemerkt man, dass sie aus rosettenförmig angeordneten Keulen bestehen. Stellt man die Peripherie einer „Rosette“ mit stärkerer Vergrösserung ein und zerdrückt die Körnchen zu einer dünnen Schicht, so sieht man, mit oder ohne Zufügung von Glycerin, die charakteristischen „Keulen“ sehr deutlich. Bisweilen sind die Keulen am Ende gespalten oder sie haben seitliche Ausläufer oder Tochterkeulen gebildet. Hier und da sind die Keulen dicht aneinander gepresst wie ein Büschel Bananen oder sie sind handförmig. Vielfach sind sie durch Querspalten in zwei, drei oder mehr Segmente zerfallen. In der Regel sind die Keulen von regelmässiger Gestalt und ungefähr gleicher Grösse; einzelne fallen indessen durch ihre Länge auf. An anderen Stellen des Präparates sind an Stelle der Keulen lange, dünne Formen vorhanden, die bisweilen quer getheilt sind, so dass eine Anzahl kurzer Glieder entsteht. Bei guter Beleuchtung nimmt man wahr, dass viele Keulen in dünne Fäden auslaufen. Ausserdem finden sich freie Fäden, die unter einander verflochten, verzweigt und bisweilen spiralförmig sind. Viele Keulen bestehen aus verschieden stark lichtbrechenden Schichten und bei manchen scheint ein Centralcanal vorhanden zu sein. Zieht man die Actinomyceskörnchen in einem Tropfen Wasser auseinander, so entfernt man dadurch die Keulen, und es bleibt ein Kern übrig, der aus einem dichten Netzwerk feiner Fäden besteht. Diese Fäden sind es, die das zarte Netzwerk bilden, das man in Schnitten sieht, welche nach Gram gefärbt sind. Verf. bespricht dann das Verhalten des Pilzes beim Rind und weiter die Färbung von Präparaten. Die Absonderung, die aus einer Wucherung hervorquillt, Sputum oder der isolirte Pilz wird zwischen Deckgläsern zerquetscht, die dann von einander in der üblichen Weise abgezogen werden. Man lässt sie lufttrocken werden, zieht sie durch die Flamme und färbt sie dann nach Gram und mit Eosin oder mit Orangerubin. Die Deckgläschen können in Nelkenöl aufgehellt werden, wobei der Ueberschuss an Oel mit Fliesspapier entfernt wird; darauf werden die Präparate in Balsam montirt und halten sich so. Untersucht man nun, so sind die Faden blau, die Gewebselemente rosa gefärbt. Die Fäden wechseln sehr in ihrem Aussehen in verschiedenen Präparaten

Der Pilz lässt sich auf den gewöhnlichen Nährböden cultiviren. Auf Glycerinagar bildet er bei Bluttemperatur nach wenigen Tagen, kleine, weisse, glänzende, feuchte Colonien, die stationär bleiben oder wachsen und verschmelzen können. Nach 8—10 Tagen, manchmal auch später, nehmen die Culturen eine hellgelbe Farbe an, aber einige bleiben weiss, andere wieder sind blassroth oder gelbbraun. Nach einiger Zeit sieht die Cultur an ihrer Oberfläche gelb oder weiss bestäubt aus. Die Culturen haben einen besonderen saueren Geruch. Bei mikroskopischer Untersuchung nimmt man wahr, dass sie aus dichten Massen feiner verzweigter Fäden bestehen. Gelegentlich haben die Fäden schwache Endanschwellungen, aber typische Rosetten von Keulen kommen nicht vor. Das Stadium, in dem die Culturen bestäubt aussehen, wird dadurch charakterisirt, dass die Fäden in Massen ovoider Sporen zerfallen, die einzeln oder in Ketten liegen, so dass sie Streptococcen sehr ähnlich sehen. Gelatine wird langsam verflüssigt.

Verf. bespricht dann die bekannten Symptome des Mycetoma oder Madurafusses (vergl. z. B. Ref. in diesem Archiv, Bd. XXVIII, pag. 409). Vandyke Carter war der erste, der auf die Aehnlichkeit der blassen Körnchen mit Actinomyces hinwies. Er beschrieb einen Mycelpilz und nannte ihn Chionyphe Carteri. Kauthack zeigte dann, dass nach Auswaschen von Tumorstückchen mit Aether oder Chloroform und darauf mit Kali causticum kleine runde Körperchen zurückblieben, die unter dem Mikroskop Strahlen zeigten und ganz ähnlich wie Actinomycespilze aussahen; auch dass die Reaction gegen Farbstoffe völlig gleich war mit der von Actinomyces. Hewlett untersuchte später unter Leitung des Verfassers Schnitte von Mycetoma und fand die Fäden wie die Keulen. (Lancet, 2. Juli 1892.) Boyce und Surveyov studirten die schwarze und weisse Varietät der Krankheit. Bei der ersteren sind die Grössenverhältnisse sehr verschieden. Werden die Körnchen einige Minuten bis eine Stunde in concentrirter Kalilauge gekocht und dann in destillirtes Wasser gebracht, so ist die braune Farbmasse entfernt, und man kann einen Mycelpilz sehen. Dieser besteht aus langen und verzweigten Hyphen ähnlich wie bei einer Species von Aspergillus oder Mucor. Schnitte der weissen, Fischrogen ähnlichen Körper zeigen gewöhnlich in der Mitte zahlreiche kleine, nierenförmige, tiefgefärbte Massen, die von einer strahlenförmigen Zone umgeben sind, und in der sich zwerghafte, keulenförmige Elemente, die Actinomyces ähneln, vorfinden. Verfasser ist der Meinung, dass die Anwesenheit des gröberen, septirten Mycelium der schwarzen Varietät einer Mischinfection zuzuschreiben ist. Vincent in Algier (1891—93) konnte einen Mikroorganismus züchten und wies nach, dass es eine neue Species von Streptothrix wäre. Boyce konnte in Hyderabad eine ähnliche Streptothrix isoliren. Sie wächst auf den gewöhnlichen Nährböden zuerst spärlich. In Bouillen findet man nach 14 Tagen ein mässiges Wachsthum; man sieht kleine, runde, graue Massen, die bei Ueberimpfungen reichlicher wachsen. Wird das Glas geschüttelt, so schwimmen die kleinen Colonien

in der klaren Flüssigkeit; ist die Flüssigkeit ruhig gestellt, so setzen sie sich am Boden ab oder hängen an den Seiten des Glases an. Sie können bis erbsengross werden und nehmen nach 2 Monaten röthliche Farbe an. Später finden sich an der Oberfläche der Flüssigkeit eine weisse, aus Sporen bestehende Efflorescenz. Die Streptothrix wächst gut in leicht angesäuerten Heu- oder Strohaufgüssen (15 Gramm Heu auf 1 Liter Wasser) ebenso in Aufgüssen von Möhren, Steckrüben und Kartoffeln (20 Gramm auf 1 Liter Wasser) schon bei Zimmertemperatur, am besten aber bei 37° C. und reichlichem Luftzutritt. In der Stichcultur geht das Wachsthum im Stichcanal und an der Oberfläche langsam vor sich, am besten wächst sie in einem Nährmedium aus 100 Cc. Heu- oder Kartoffelinfus, 9 Gramm Gelatine, 4 Gramm Glycerin und 4 Gramm Glycose. Gelatine wird nicht verflüssigt. Gewöhnlicher Nähragar ist kein guter Nährboden, aber Glycerinagar und Glycose rufen ein reichliches Wachsthum runder, hervorragender, glänzender, gelblichweisser Colonien hervor, die später blass- oder dunkelroth werden. Sind die Colonien zahlreich, so bleiben sie klein; isolirt wachsen sie reichlich. Sie sind im Centrum vertieft und bleiben hier weiss, während der Rand roth wird; später verlieren sie die Farbe und werden mattweiss. Sie haften der Oberfläche der Gelatine fest an und sind sehr hart, fast hornig. Die Streptothrix kann auf Milch cultivirt werden und peptonisirt sie langsam; sie wächst dagegen nicht auf Blutserum oder Ei. Auf Kartoffel erscheinen am 5. Tage bei 37° C. kleine, hervorragende Colonien, die langsam wachsen. Nach einem Monat sind die Colonien blassrosa, werden allmälig stärker roth, dann orangefarben oder dunkelroth. Auf saueren Kartoffeln ist die Farbe am stärksten und nach einiger Zeit erscheint auf einigen Colonien ein weisser Staub, der aus Sporen besteht Die Cultur ist hart und zerreiblich. Meerschweinchen, Mäuse und Kaninchen und eine Katze wurden subcutan mit Stückchen erkrankten Gewebes oder mit Culturen geimpft; es wurde aber nur ein localer Knoten erzeugt, der nach unbedeutendem Wachsthum verschwand. — Nocard bestätigte diese Resultate. — Die Beziehungen der Krankheit zum Mycelpilz und der Streptothrix bedürfen weiterer Untersuchung. Alfred Sternthal (Braunschweig).

Gordon, A. Knyvett. A case of scarlett fever treated by anti-streptococcic serum. The Lancet, 2. Jan. 1897.

Gordon theilt einen Fall schweren Scharlachs bei einem 6jähr. Knaben mit, der auf eine Injection von 10 Ccm. des sérum antistreptococcique des Institut Pasteur aus einem halbcomatösen Zustand mit Herzschwäche wieder zurück kam und nach einer zweiten Injection am nächsten Tage sich rasch besserte. Verf. empfiehlt das Serum in jedem Falle, der septisch wird. Alfred Sternthal (Braunschweig).

Smith, Colvin B. M. A case of actinomycosis treated by jodide of potassium. The Lancet, 13. März 1897.

Smith theilt einen ausgebreiteten Fall von Actinomycose mit, der bei innerlicher Darreichung von Jodkali heilte.

Alfred Sternthal (Braunschweig).

Erythematöse, ekzematöse, parenchymatöse Entzündungsprocesse.

Comby. Eczéma infantile et son traitement. (La méde cine moderne, 9. Jahrgang, Nr. 4.)

Nichts wesentlich Neues. Bei Säuglingen sei das Eczem meist aufzufassen als eine Art Autointoxication, ausgehend von gastro-enteritischen Störungen, weshalb auch das Eczem bei künstlich genährten Kindern viel häufiger sei. Aber auch wenn der Säugling Mutter- oder Ammenmilch bekomme, sei in den meisten Fällen die Ernährung anzuschuldigen, indem die Milch der stillenden Person dem betreffenden Säugling nicht zusage aus irgend einem Grunde. Im späteren Kindesalter spiele mehr die Heredität (lymphatische, scrophulöse, nervöse Disposition) eine Rolle.

Hauptlocalisation des Eczems sei bei Kindern das Gesicht, von wo aus es sich in manchen Fällen über Rumpf und Extremitäten verbreite. Das Stadium sei meist das nässende, impetiginöse; trockene, schuppende Eczeme seien bei Säuglingen seltener und dann über mehrere Körperregionen vertheilt. Das Eczem greife hie und da auf die benachbarten Schleimhäute über, indem es Katarrh der betreffenden Organe bedinge (Blepharitis, Rhinitis, Otitis, Vulvitis etc.). Ein Uebergreifen des Eczemes auf innere Organe gebe es nicht; wenn nach einem plötzlichen Schwinden einer eczematösen Hauterkrankung meningitische, pneumonische oder intestinale Erscheinungen auftreten, so sei das so zu erklären, dass die Eczemfläche gleichsam als Filter diene, durch welches sich der Körper von toxischen Stoffen reinige; falle das Filter fort, so häuften sich die Giftstoffe im Körper an.

Die allgemeine Behandlung spielt nach Comby eine viel grössere Rolle als die locale. Gute Luft, Regelung der Ernährung sowohl bei Säuglingen als auch bei Entwöhnten. Keine Alkoholica, blande Diät. wenig Fleisch, am besten noch Geflügel, mehr Milchdiät. Von Balneotherapie sei bei Kindern im Allgemeinen abzusehen. Unter den Medicamenten spielen die Hauptrolle die gährungswidrigen Mittel des Darmes, vor Allem Calomel. Local liefere eine ganz indifferente Behandlung (Salben, Pasten, Puder mit Zinkoxyd) die besten Erfolge, mit jeder irgendwie reizenden Medication (Schwefel- oder Theersalben) müsse man sehr vorsichtig sein, Bäder und feuchte Verbände seien am Besten ganz zu meiden. Albert Fricke (Breslau).

Szadek, K. Der derzeitige Stand der Lehre über das Eczem. (Archives russes de Pathologie, de Médecine clinique et de Bactériologie. 1898, Vol. V, pag. 502. Russisch.)

Szadek bringt eine sachgemäss bearbeitete kritische Uebersicht des in den letzten Jahren erschienenen wissenschaftlichen Materials über das Eczem und hebt trefflich insbesondere jene Thatsachen hervor,

welche das Wesen und die Ursachen des Leidens erklären. In kurzen Zügen führt Szadek auch die Therapie bis auf die Neuzeit an.

A. Grünfeld (Rostow a. D.)

Kramer, Otto. Erythema exsudativum multiforme mit Uebergang in Morbus maculosus Werlhofii. Letaler Ausgang an Pyaemie. (Inaug.-Diss. Berlin 1896.)

Erythema exsudativum multiforme und Morbus maculosus Werlhofii sind Krankheiten, die ihrem Wesen und ihrer Entstehung nach noch vielfach dunkel sind. Von besonderem Interesse erscheint daher ein von Kramer mitgetheilter Fall, in dem beide Krankheiten zugleich und in einem unzweifelhaften Zusammenhang mit einander auftraten. Es handelt sich um ein 22jähriges Dienstmädchen, das seit 10 Wochen ungefähr erkrankt war. Bei der Aufnahme zeigte sie das typische Bild des Erythema exsudativum multiforme mit Gelenkaffectionen. Wiederholt traten Nachschübe auf, die immer mehr durch Haut- und Schleimhautblutungen in das Bild des Morbus maculos. Werlhof. übergingen und schliesslich nach 4monatlicher Dauer durch Pyaemie zum Tode führten.

Ed. Oppenheimer (Strassburg i. E.).

Debove. Erythème polymorphe. (La médecine moderne. 1897. Nr. 101.)

Ein 30jähriger Mann, mässiger Alkoholiker, von reizbarer Natur, erkrankt ganz plötzlich Nachts unter Fieber mit heftigen Gliederschmerzen, am nächsten Tage erscheint, namentlich auf den unteren Extremitäten, ein Ausschlag, der dreierlei Formen erkennen lässt: 1. geröthete und ödematöse Zonen, 2. Hautinfiltration mit rothen, schmerzhaften Knoten. 3. stecknadelkopfgrosse Bläschen mit trübem Inhalt, zu kleinen Gruppen vereinigt und unregelmässige Blasen bildend (Herpesbläschen). Allgemeinbefinden schlecht, hohe Temperatur (39·5 °) und starke Gelenkschmerzen; keine Gelenkschwellung. Debove schliesst die übrigen hier differentialdiagnostisch in Betracht zu ziehenden Hauterkrankungen (Variola, Varizellen, Dengue) aus, fasst das Erythema exsudativum als eine Infectionskrankheit auf, deren Uebertragbarkeit jedoch nur ganz gering, eine Isolirung des Kranken also nicht nöthig sei; gerade die Frage der Isolirung sei wichtig bei scharlachähnlichen Formen von Erythema exsudativum.

Albert Fricke (Breslau).

von Bultzingslöwen, Kurt. Beitrag zur Dermatomyositis. (Inaug.-Diss. Berlin 1897.)

Der von v. Bultzingslöwen mitgetheilte Fall betrifft eine 22jährige Frau, die 5 Monate nach der Geburt eines gesunden Kindes, welche mit starkem Blutverlust verknüpft war, an Schwellungen des rechten Fuss- und Kniegelenks erkrankte, zu denen sich sofort Erscheinungen von Erythema nodosum in den Waden hinzugesellten.

Dabei bestand grosse Schwäche und abendliche Fieberbewegungen. Die Erytheme und ebenso die Gelenkaffectionen dehnten sich aus und in der 8. Krankheitswoche zeigten sich Erkrankungen des Sternocleidoma-

stoideus und des Biceps brachii und Supinator longus. Die Muskelaffectionen gingen jedoch bald zurück.

Auffallend ist an diesem Falle das verspätete Auftreten der Myositis gegenüber den übrigen Erscheinungen, das Freibleiben der unteren Extremitäten von Myositis, während die Hauterscheinungen daselbst vorwiegend localisirt waren. Günstig für die Prognose war das Fernbleiben der Brust- und die geringe Betheiligung der Schlingmusculatur und das vielleicht hierdurch bedingte Nichteintreten von Bronchial- und Lungenaffectionen. Ed. Oppenheimer (Strassburg i. E.).

Brocq, L. Les érythrodermies pityriasiques en plaques disseminées. (Journal des Praticiens. 1897, Nr. 37. Paris.)

Der von Brocq mitgetheilte Fall betrifft eine 60jährige Frau, die ausser Kinderkrankheiten niemals erkrankt war. Die Affection besteht schon seit 15 Jahren, nachdem bereits 2 Jahre lang ohne äussere Erscheinungen allgemeines Jucken vorhanden gewesen war. Zur Zeit der Beobachtung war der Juckreiz vollständig geschwunden, dagegen die Hauterscheinungen in ausgedehntem Masse vorhanden. Dieselben bestehen in runden oder ovalen Plaques von 2—6 Cm. Durchmesser, scharf umschrieben, blassroth, mit feinen Schüppchen bedeckt, ohne jede Infiltration. Befallen ist von diesen Plaques fast die ganze Oberfläche des Körpers mit Ausnahme des stets freigebliebenen Kopfes, besonders stark die unteren Extremitäten, so dass an manchen Stellen die Patientin ein leopardenähnliches Aussehen hatte.

Brocq bespricht ausführlich die Differentialdiagnose, besonders gegenüber der benignen Form der Pityriasis rubra und gegenüber den rothen, trockenen, schuppenden Eruptionen im Vorstadium der Mycosis fungoides. Gegen letzteres spricht besonders das Fehlen jeglichen Pruritus. Am meisten Aehnlichkeit hat die Affection noch mit der von Unna beschriebenen Parakeratosis variegata.

Wegen der Aehnlichkeit mit der chronischen, benignen Form der Pityriasis rubra könnte man die Erkrankung Pityriasis rubra chronique bénin en plaques disséminées nennen, doch schlägt Brocq obigen Namen vor, um Verwechslung mit den schon unter Pityriasis rubra classificirten Formen zu vermeiden. Ed. Oppenheimer (Strassburg i. E.).

Galliard. Erythème papuleux grippal. (Gazette hebdomad. de médecine et de chirurgie. 1898, Nr. 26.)

Galliard berichtet über 2 Fälle von Exanthemen im Verlauf der Influenza, von denen das eine als masernähnlicher Ausschlag, das andere in Form einer Erythema papulosum auftrat; beide heilten im Verlaufe von einigen Tagen vollständig ab. Albert Fricke (Breslau).

Linossier. Erythème médicamenteux. (Gazette hebdomadaire de médecine et de chirurgie. 1898, Nr. 26.)

Linossier beobachtete bei einer Patientin, die wegen Leberkoliken Exalgin (0·25) nahm, ein allgemeines Erythem; dieselbe Patientin bekam auch nach Einnahme von Antipyrin Erytheme.

Albert Fricke (Breslau).

Frickenhaus. Notiz zur Behandlung der Dermatitis medicamentosa. (Monatshefte für prakt. Dermatologie. Bd. XXV.)

Frickenhaus empfiehlt folgendes Verfahren: Die frischen Bläschen werden mit einem zugespitzten und mit Watte montirten Hölzchen, welches in Salmiakgeist oder verdünnte Kalilauge (liquor Kalii sanct., Aq. $\overline{\overline{aa}}$.) getaucht wird, betupft. Nach dem Verdunsten resp. Eintrocknen der Bläschen pinselt man mit Collodium. Der Juckreiz lässt sofort nach. Bei Wiederkehr desselben wird das Verfahren wiederholt. Nach etlichen Tagen tritt Abschuppung ein. Ludwig Waelsch (Prag).

Freeman, W. T. A note on the skin irritation caused by handling hyacinth bulbs. (The British Journal of Dermatologie, Februar 1897.)

Reizungen der Haut, in Gestalt bald verschwindender Erytheme, sind bei Leuten, die mit Hyacinthenzwiebeln hantiren, mehrfach beobachtet und beschrieben. Freeman schuldigt als Erreger Parasiten an, die sich massenhaft im Staube finden, welcher an den Zwiebeln haftet; dieselben ähneln der Krätzmilbe und heissen Rhizoglyphus echinopus. Wenn auch Professor Heuslow u. A. die Dermatitis auf eine Reizung durch Kalkoxalatkrystalle zurückführt, welche ebenfalls an den Zwiebeln haften, so glaubt Verf. doch als Hauptmoment obige Parasiten annehmen zu müssen. Blanck (Potsdam.)

Fournier. Dermatite de la face provoquée par une peinture pour les cheveux. (La med. mod. Nr. 1, 1898.)

Fournier berichtet über einen Fall von acuter Dermatitis des Gesichtes, die nach dem Gebrauch eines Haarfärbemittels, sog. „Quinone", aufgetreten ist (18. Fall derselben Ursache). Gustav Falk (Breslau).

Luzzatto, O. Eritromelalgia sintomatica. (La settimana medica.) Ao. LI, Nr. 37, 7. Aug. 1897, pag. 380.

Luzzatto beschreibt einen Fall, bei welchem die Symptome der Erythromelalgie, starke Röthung und Schwellung der Haut, begleitet von äusserst heftigen Schmerzen symmetrisch und nach oben scharf begrenzt an beiden Unterschenkeln aufgetreten waren. Der Fall betraf einen 35jährigen Mann, welcher sich im 6., 12. und 16. Jahre Fracturen im unteren Drittheil der Schenkel zugezogen hatte. Im September 1896 hatte er Lues acquirirt; die Erkrankung an den Unterschenkeln trat im Januar 1897 auf, zugleich mit Vermehrung der Harnmenge und starkem Eiweissgehalte. Eine eingeleitete antisyphilitische Cur führte rasch eine bedeutende Besserung, aber keine vollständige Heilung herbei. Der Autor meint, dass in Folge der wiederholten Beinbrüche ein Locus minoris resistentiae gesetzt worden sei, worauf daselbst eine syphilitische Erkrankung des vasomotorischen Nervensystemes Platz gegriffen habe.

Theodor Spietschka (Prag).

Behrend. Ueber die unter dem Einflusse der Röntgenstrahlen entstehenden Hautveränderungen. (Ther. Monatshefte 1898, Nr. 1.)

Die Veränderung besteht in einer diffusen Röthung und Schwellung der Haut, bisweilen verbunden mit einer Eruption kleiner Bläschen, zu welchen Erscheinungen sich secundär noch Abschuppung der Horndecke hinzugesellt. Der Eintritt dieser Dermatitis, sowie die Dauer der Rückbildung derselben ist abhängig von der Häufigkeit und Dauer der Einwirkung der Röntgenstrahlen, ausserdem von der Entfernung der Haut vom Apparat. Doctor (Frankfurt a. M.)

Bowles, Robert L. The influence of light on the skin. (The British Journal of Dermatologie. Juli 1897.)

Der Aufsatz Bowle's behandelt weniger die Wirkung des Lichts als solche auf die Haut, als vielmehr seine Ansicht über die Art, wie dieselbe vom physikalischen Standpunkt aus zu Stande kommt. Besonders hat er die Wirkungsweise der von Schnee etc. reflectirten Strahlen, der elektrischen und der X-Strahlen studirt. Er glaubt, dass die durch das Licht auf der Haut hervorgerufenen Veränderungen den chemischen Strahlen zuzuschreiben sind, dass die X-Strahlen keine völlig neue Art der Lichtenergie darstellen, sondern einen Theil leuchtender und chemischer Strahlen enthalten und dass Licht als solches ebenso wie die Theile, in die es zerlegt werden kann, Holz, Kleidung und die menschlichen Gewebe durchdringen kann. Zum Schluss der nur schwer in einem Referat wiederzugebenden Ausführungen erhebt Verfasser Protest „gegen das allzugrosse Uebergewicht der ubiquitären Mikroben als Krankheitsursache, die augenblicklich die ‚mens medica' beherrscht" und bittet, den mächtigen terrestrischen und kosmischen Formen der Energie des Lichts, ohne die kein organisches Wesen existiren könne, mehr Beachtung zu schenken.
Blanck (Potsdam).

Crocker, H. Radcliffe. A case of dermatitis from Roentgen rays. (The Brit. Med. Journ. 2. Jan. 1897.)

Crocker theilt einen Fall von Dermatitis mit, der nach Durchleuchtung mit Roentgenstrahlen entstanden war. Er bespricht einige schon in der Literatur niedergelegte ähnliche Fälle und zeigt, dass die X-Strahlen eine Dermatitis, ähnlich wie bei schwerem Sonnenbrand, ja sogar Ulceration der Haut hervorrufen können, die äusserst schwer zu heilen ist; ferner können sie Ausfall der Haare und Nägel mit oder ohne vorangehende Entzündung erzeugen. Diese unangenehmen Wirkungen treten indessen nur auf, wenn die Exposition sehr ausgedehnt wird und die Crocke'sche Röhre sich der Haut sehr nahe befindet, oder wenn die Exposition häufig wiederholt wird. Auch scheint die Stromstärke eine Rolle zu spielen. Vielleicht schützen — ähnlich wie gegen Sonnenbrand — rothe Farben gegen die schädlichen Wirkungen der X-Strahlen.
Alfred Sternthal (Braunschweig).

Schmidt. Vorstellung eines Patienten mit Dermatitis nach Röntgen-Durchleuchtung. (Sitzungsbericht der Niederrhein. Gesellschaft für Natur- und Heilkunde B., pag. 1, 1897.)

Schmidt demonstrirt einen Kranken, der 4mal zum Zwecke der Photographie je ½ Stunde durchleuchtet war. (Es handelte sich um den Nachweis eines Knochenstückes in der Lunge, das, wie S. pag. 53 mittheilte, nach 3 Jahren wirklich expectorirt wurde.) Auf der Brust ist eine über handtellergrosse Fläche der Epidermis beraubt, darum ein breiter braunrother Hof mit leichter Abschuppung. Die ersten Erscheinungen traten wenige Tage nach der letzten Durchleuchtung auf (die erste liegt 8 Wochen vorher), waren schmerzlos; es löste sich im Centrum der gerötheten Stelle die Epidermis los ohne vorherige Blasenbildung. Spärliches eitriges Secret, Empfindlichkeit des entblösst liegenden Coriums, Sensibilität überall erhalten. Die Hautveränderung machte den Eindruck einer Verbrennung und war wohl durch zu geringe Entfernung der Röhre von der Brustwand entstanden. Wolters (Bonn).

Oudin, Barthélemy et **Darier**. Accidents cutanés et viscéreux consecutifs à l'emploi des rayons de X. (La France méd. et Paris méd. Nr. 8.)

Die oben Genannten beschreiben 44 Fälle, in denen nach Anwendung von Röntgenstrahlen Krankheitserscheinungen auftraten. Dieselben zeigten sich sowohl bei den in therapeutischer Absicht damit Behandelten als auch bei den Experimentatoren. Die Dauer der Exposition und die Entfernung der Röhre variirten innerhalb weiter Grenzen. Die Krankheitserscheinungen traten entweder nach ganz kurzer Zeit oder nach mehreren Tagen auf. In den allermeisten Fällen waren Hautaffectionen die Folge und zwar von den geringsten Graden der Hautentzündung (Röthung mit folgender Abschuppung) bis zu den schwersten, unter letzteren solche, welche sich ganz ausserordentlich resistent gegenüber allen therapeutischen Massnahmen erwiesen. Ferner zeigte sich in vielen Fällen Verfärbung und Ausfall der Haare, die sich jedoch allmälig wieder ersetzten. In 2 Fällen trat Uebelkeit auf.

Hugo Goldschmidt (Breslau).

Leccrile, M. L. Actions des rayons X sur la chaleur rayonnée par la peau.

Der Verfasser hat untersucht, ob die X-Strahlen die von der Haut ausgestrahlte Wärme beeinflussen. Er bestimmte sie mittelst eines in einer Glasglocke befestigten Thermometers, das 4 Centimeter von der Haut entfernt gehalten wurde. Die erste Bestimmung wurde vor, die zweite unmittelbar nachher, die dritte 1 Stunde, nachdem er die X-Strahlen hatte einwirken lassen, gemacht. Dabei fand er immer eine Vermehrung der ausgestrahlten Wärme. Oft beobachtete er eine Herabsetzung, allerdings nur vorübergehend, unmittelbar, nachdem die Wirkung der X-Strahlen bemerkt wurde.

Diese Veränderungen in der Zurückstrahlung der Wärme der Haut sind übrigens dieselben, wie die, die in der Wärme der Haut selbst auf die X-Strahlen einwirken, hervorgebracht wird.

Viktor Klingmüller (Breslau).

Leonard, Charles Lester. The X-Ray „Burn“: Its Production and Prevention. Has the X-Ray any Therapeutic Properties? New-York. Med. Journal. LXVIII, pag. 18, 2. Juli 1898.

Leonard hat als „Skiagrapher“ im University Hospital zu Philadelphia zahlreiche Versuche über obige Fragen angestellt, besonders auch in der Weise, dass zwischen die Röhre und den Patienten eine abgeschliffene Platte eines gut leitenden Materials, eingeschaltet wurde, welches den Röntgenstrahlen ungehinderten Durchgang gestattet; eine dünne Aluminiumplatte oder eine mit Blattgold überzogene Pappenscheibe wurden dazu benutzt. Nach diesen Versuchen sind die Röntgenstrahlen selbst ganz unschädlich, und kommt der nachtheilige Einfluss auf die Haut, die Dermatitis oder die Verbrennung, lediglich auf Rechnung der statischen Ströme oder Ladungen, die in den Geweben hervorgerufen werden durch die hochpotencirten Inductionszustände in der Umgebung der Röntgenröhre. Dass solche Ströme und Ladungen im Stande seien, therapeutische Resultate hervorzubringen, wie sie für die Röntgenstrahlen in Anspruch genommen werden, sei längst bekannt, den Röntgenstrahlen selbst aber gehe diese Wirksamkeit vollständig ab.

H. G. Klotz (New-York).

Tommasoli. Die Injectionen von künstlichem Serum als Methode, den Tod nach Verbrennungen zu verhüten. (Monatshefte f. prakt. Dermatologie, Bd. XXV.)

In einem Falle von sehr ausgedehnter Verbrennung 1., 2. und 3. Grades gelang es Tommasoli, durch Injectionen grosser Mengen künstlichen Serums (einer Lösung von Kochsalz und doppeltkohlensaurem Natron) Heilung zu erzielen. In einem zweiten sehr schweren Falle, bei dem aber die Behandlung erst sehr spät begonnen werden konnte, liess sich der Tod nicht aufhalten. Versuche mit diesen Injectionen an Thieren, deren Hinterbeine in allmälig bis auf 70° erhitztem Wasser verbrannt wurden, ergaben sehr ermunternde Resultate.

Ludwig Waelsch (Prag).

Bergh, Ch. Ueber Acne rosacea, deren Aetiologie und Behandlung. (Norsk Acg. f. Lœger, pag. 836, 1897.)

Bergh fasst akne rosacea als eine verpflanzte Dermatitis auf, eine Fortsetzung der in der Nasenhöhle stets bei Acne rosacea vorhandenen Schleimhautentzündung. Die Schleimhautentzündung und das Oedem bringen Stase in die Venen, die sonst das Blut von der Nasenhöhle wegführen (diese Venen entsprechen art. pterygopalatina und art. nas. posterior und entleeren sich in vena facialis posterior).

Der Venenstrom muss daher durch die oberflächlichen Gefässe gehen, die in vena facialis anterior fallen.

Der Katarrh mit der daraus erfolgenden mechanischen Hemmung kann nach B. das Krankheitsbild vollständig erklären. Man bekommt dieselben Phänomene auf der Aussen- wie auf der Innenseite der Nase. Man hat das Oedem, die Gewebehypertrophie und die Gefässerweiterungen genau wie beim Katarrh. Man wird nach B. bei Acne rosacea niemals

vergeblich nach Rhinitis suchen. Den in den Lehrbüchern aufgestellten Ursachen zu Acne rosacea spricht Verfasser jede Bedeutung ab.

Zu diesen etwas kühnen (Ref.) Schlussfolgerungen mit Rücksicht auf die Aetiologie ist B. gekommen, indem er durch Behandlung der Nasen mit Massage sowohl auswendig als inwendig seit längerer Zeit Heilung erzielt hat in ausgesprochenen Fällen, die seit 15 Jahren und länger bestanden haben. Die inwendige Massage ist nach B. das Wichtigste und der Zweck ist, den Katarrh zu heben.

Krefting (Christiania).

Bordier, H. (de Lyon). Nouvelle méthode de traitement de l'acné. La France médicale 1897, Nr. 34.

Die Behandlungsart, die sich gegen Acne punctata und pustulosa wendet, stellt eine Combination von einem elektrischen Bade mit den Einwirkungen von elektrischem Strom auf den Erkrankungsherd dar. Jede Sitzung, alle 2 Tage wiederholt, dauert 15 Minuten. Schon nach einigen Sitzungen soll Besserung eintreten, indem die Pusteln sich verringern; dauernde Heilung nach 2 Monaten erzielt. Methode ist schmerzlos und hinterlässt keine Narben. Albert Fricke (Breslau).

Giovanni, S. Saggio di un studio istologico intorno all acne jodica. Gazzetta medica di Torin XLIX, 2. p. 21. 13. Jänner 1898.

Giovanni fand, dass bei der Jodacne lediglich eine acute, eitrige Folliculitis und Perifolliculitis pilaris sich ausbildet, bei welcher die Talgdrüsen nur secundär ergriffen werden, sobald der Process ein besonders hochgradiger ist. Prädisponirt zu der Entzündung sind bereits krankhaft veränderte Follikel. Bruno Löwenheim (Breslau).

Grindon, Joseph. A peculiar affection on the hair-follicle. Read before the Am. derm. assoc. Washington 1897. The Journ. of cut. and genito-urin. dis. June 1897.

Grindon beobachtete zuerst im Jahre 1894 ein 15jähr. brünettes Mädchen, bei welcher sich gerade an der Stirnhaargrenze in der Gegend jedes Ohres eine röthliche, leicht schuppende und juckende 1—2 Cm. grosse Plaque befand. Viele auf diesen Plaques wachsende Haare waren in ihrer Längsrichtung mit grauweissen, wie Nissen aussehenden Auflagerungen bedeckt. Dieselben — an Zahl etwa 3—5 an jedem Haarschaft — schlossen denselben wie eine Scheide rings herum ein. Sie gingen nicht in einander über und schrumpften allmälig zu opaken Concretionen ein. Die Haare konnten schmerzlos mit leichtem Zug ausgezogen werden. Hier und dort fand sich ein erweiterter Haarfollikel, aus dem ein leicht entfernbarer comedoartiger Pflock herausragte. Die Therapie bestand in Epilation und Application einer 6%igen Resorcinsalbe. Drei Jahre später, als Verf. Patientin wiedersah, waren an denselben Stellen etwas grössere Plaques zu sehen, auf welchen nur wenige Haare sich befanden, da die epilierten Haare nicht wiedergekommen waren. Die vorhandenen Haare sassen meist fest und nur wenige randständige zeigten

in geringerem Masse dieselben nissenartigen Massen wie früher. Das Jucken war verschwunden. Bei Untersuchung in Kalilauge zeigten sich die Massen aus einer inneren und äusseren Schicht bestehend. Die innere Schicht bestand aus wenigen, polygonalen, kernhaltigen Zellen der Huxleyschicht der inneren Wurzelscheide. Auffälliger waren die kernlosen, spindelförmigen Zellen der Heuleschicht. Ausserdem bestanden die Massen aus fetthaltigem Detritus. An gefärbten Präparaten zeigten sich wahrscheinlich accidentelle Streptococcenketten. Es handelt sich also um eine Entzündung des Haarfollikels, charakterisirt durch Abstossung von Zelllagen, die sich allmälig ansammeln und längs des Haares aufreihen. Daneben besteht leichte Röthung um den Haarfollikel. Die Affection ist chronisch und endigt in vollständiger Alopecie. Verf. schlägt die Bezeichnung Folliculitis ecbolica vor. Ledermann (Berlin).

Thibierge. Traitement de l'acné rosacée. (La médecine moderne 1898, Nr. 6)

Thibierge betont gelegentlich eines Falles von Acne rosacea den wesentlichen Einfluss der Ernährung auf diese Hautkrankheit. Es handelt sich um eine 45jähr. Frau mit ausgedehnten stellenweise pustulösen Plaques von Acne rosacea. Gleichzeitig häufige Magenbeschwerden mit zeitweiser Steigerung bis zur Uebelkeit und heftigem Erbrechen. Durch Regelung der Diät (die Nahrungsaufnahme war vorher sehr unregelmässig gewesen) und Localbehandlung mit Hydrarg. präcip. alb. 2·5, Glycerin 15·0, Alcoh. camphorat. 40·0 wurde schon nach 14 Tagen sehr erhebliche Besserung erzielt. J. Schäffer (Breslau).

Thibierge. Herpes fébrile ou zona double. La médic. moderne 1897, Nr. 97, pag. 774.

Thibierge bespricht an der Hand eines Falles von doppelseitigem Herpes, der im Anschluss an Darmaffectionen unter Fieber aufgetreten war, die differential-diagnostischen Charakteristika von Herp. zoster und Herp. febrilis.

Der Mangel aller nervösen Erscheinungen, die spontane Abheilung ohne Narbenbildung unter innerlicher Medication geben im vorliegenden Falle den Ausschlag für die Diagnose Herpes frebrilis.

Gustav Falk (Breslau).

Jeanselme et **Leredde.** Sur les vésicules aberrantes du zona. Société médicale des hôpitaux. Gazette hebdomadaire 1898. Nr. 60.

Die meisten Autoren halten die Localisation des Zosters innerhalb eines bestimmten Nervengebietes für das wesentliche Charakteristicum der Erkrankung. Das ist indessen nicht zutreffend, wie Tenneson gezeigt hat. In zahlreichen Fällen findet man bei genauer Untersuchung über die Körperoberfläcke verstreute, isolirte Bläschen, die denen der Zostereruption ähnlich sind. Für Pusteln durch Autoinoculation kann man sie nicht halten, zumal Versuche die Unmöglichkeit, die Bläschen zu verimpfen, ergeben haben.

Jeanselme und Leredde beobachteten 3 Fälle von Zoster mit verspreugten Bläschen und demonstriren einen Patienten, bei dem zahlreiche Spuren solcher Vesikel noch sichtbar sind.

Diese Beobachtungen stimmen gut mit der namentlich von Landouzy vertheidigten Fiebertheorie der Zosteren überein. Von den Kranken hatten 2 Fieber, Drüsenentzündung und Albuminurie. Was die Gruppirung der Bläschen betrifft, so könnte diese auf einer Prädisposition von bestimmten Metameren beruhen, die gegen den Infectionsstoff weniger widerstandsfähig sind. J. Schäffer (Breslau).

Dupau, G. Du zona au cours de la paralysie général. Gazette hebdomadaire de médecine et de chirurgie 1898, Nr. 72.

Dupau berichtet ausführlich über das Auftreten eines Herpes zoster im Bereiche des Nervus supraorbitalis 5 Monate vor Entwicklung einer allgemeinen Paralyse. Eine Reihe ähnlicher Fälle wird citirt und zum Theil eingehend besprochen. Dupau ist davon überzeugt, dass zwischen diesen Zostern und der Paralyse ein Zusammenhang besteht und dieselben auf eine frühzeitige Degeneration der betreffenden Nerven oder ihrer Centren zurückzuführen sind.

Besonders die im Bereiche des Kopfes auftretenden Zosteren haben häufig als Frühsymptome einer allgemeinen Paralyse zu gelten. Von den „infectiösen" Zosteren unterscheiden sich die im Verlaufe einer Paralyse auftretenden auch durch das Fehlen allgemeiner fieberhafter Symptome. In dem von Dupau mitgetheilten Falle war bei der Section eine ausgesprochene Pachymeningitis nachweisbar, die zu einer Degeneration des Ganglion Gasseri und damit des Trigeminus geführt zu haben schien. Walther Scholtz (Breslau).

Pernet, George (London). Recurrent herpes zoster, with remarks on its aetiolgy. (The British Journal of Dermatologie, April 1897.)

Recidive von Herpes zoster sind selten. Verf. berichtet über einen solchen Fall, den er bei einer Dame zu beobachten Gelegenheit hatte. Die Affection recidivirte viermal, jedesmal auf derselben Körperseite; die letzten drei Anfälle betrafen dieselbe Gegend i. e. den rechtsseitigen Unterkieferwinkel. Da die Patientin an einer uncorrigirten Refractionsanomalie litt (ausserdem an rechtsseitigem Astigmatismus), macht Verf. auf die Möglichkeit dieses ätiologischen Factors für die Entstehung des Herpes Zoster aufmerksam. Blanck (Potsdam).

Duméry, G. Du zona ophthalmique et de ses manifestations graves. Thèse de Lyon 1896/97. Nr. 43. 58 Seiten.

Bericht über vier eigene Beobachtungen von Herpes zoster ophthalmicus mit theilweise schweren Complicationen (Chemosis, Keratitis ulcerosa und Perforation der Cornea, Leucom, Irido-cyclitis mit hinteren Synechien, Phlegmone des Auges, Hemiplegie der anderen Körperhälfte). Verf. stellt noch neun ähnliche Beobachtungen aus der Literatur

zusammen und kommt zu dem Schluss, dass die Prognose des Herpes zoster ophthalm. sehr ernst ist, erstens wegen den unmittelbaren schweren Gefahren für das Auge, die sogar zur Erblindung führen können, und zweitens, weil die Affection das erste Anzeichen einer Gehirnaffection (wahrscheinlich Basis der Kleinhirnschenkel) sein kann, die späterhin schwere, oft unheilbare Symptome und sogar manchmal den Tod im Gefolge hat. Kuznitzky (Köln).

Jacquet. Zona ophthalmique. (La France médicale 1898, Nr. 19.)

Jacquet stellt einen Kranken vor, der nach 4tägiger Darreichung von je 2 Gr. Jodkali pro die einen Herpes zoster im I. Trigeminusast bekommen hatte, in dessen Gefolge sich eine Neuralgie des rechten Facialis ohne Lähmung einstellte; 4 Jahre früher hatte derselbe Patient nach Ordination derselben Dosis Jodkali eine linksseitige Facialislähmung davongetragen, die 6 Wochen dauerte. Es ist dieses der zweite Fall, wo Jacquet nach Jodkali eine Neuralgie des Facialis beobachtet hat.

Albert Fricke (Breslau).

Powell, Arthur (Arsam). Prognostic value of herpes in malarial fevers. (The British Journal of Dermatologie, Sept. 1897.)

Powell hat beobachtet, dass die Eruption eines Herpes stets das Ende des Malariafiebers bedeutete; zum Beweise führt er sieben Fälle an. Im übrigen ist diese Regel in Assam allgemein bekannt; Verf. hat sich immer von der Richtigkeit dieses Volksglaubens überzeugen können.

Blanck (Potsdam).

Beatty, Wallace (Dublin). A case of recurrent and bilateral Herpes zoster. (The British Journal of Dermatologie, Juli 1897.)

Beatty beschreibt einen Fall von recidivirendem und doppelseitigem Herpes zoster. Der Anfall war der fünfte; afficirt war die Genito-crural- und Analregion. Jedesmal befand sich in der rechten Hohlhand ein runder, tiefrother, juckender Fleck. Im übrigen war der 35jährige Patient ein kräftiger, bis auf einen gelinden Pruritus ani gesunder Mann. Blanck (Potsdam).

Bewley, H. T. (Dublin). A case of recurrent and bilateral Herpes zoster. (The British Medical Journal of Dermatologie, Juli 1897.)

Die 34jährige Patientin litt seit ihrer Kindheit an öfters wiederkehrendem Herpes zoster, davon zeugt eine grosse Anzahl alter Narben an beiden Nates. Diesmal sind beide Seiten des Rückens am Steissbein befallen, sonst keine Besonderheiten. Blanck (Potsdam).

Mahon. The occurrence of zona below the knee. The Brit. Med. Journ. 2. Jan. 1897.

Im Brit. Med. Journ. vom 7. Nov. 1896 liess Mahon eine Arbeit erscheinen, in der er das Vorkommen von Herpes zoster unterhalb des Knies als selten bezeichnete. Das Brit. Med. Journ. hat seitdem 5 Fälle von vier verschiedenen ärztlichen Beobachtern mitgetheilt erhalten, die ausführlich berichtet werden. Alfred Sternthal (Braunschweig).

Achard, Ch. und **Castaigne,** J. Zona céphalique. Gazette hebdom. de méd. et de chir. XLIV, Nr. 99, pag. 1177. 12. Dec. 1897.

Achard und Castaigne führen zur Stütze von Brissand's Ansicht, dass der Herpes zoster durch centrale Läsionen bedingt sei, einen Fall von Zoster im Bereich des ganzen Trigeminus an, bei dem alle Schleimhäute ergriffen waren, die von diesem Nerven versorgt werden, ebenso wie die Partien des Pharynx, die zum Gebiete des Glossopharyngeus und Vagus gehören. Sie schliessen hieraus, dass es sich um eine Affection der einander nahe liegenden Kerne der genannten Nerven gehandelt habe. Ferner bestand noch eine paralytische Pupillenerweiterung, die auch in zwei Fällen von Herpes zoster ophthalmicus von den beiden Autoren beobachtet wurde, wodurch sie ebenfalls die Ansicht, dass der Zoster durch centrale Affectionen veranlasst werde, stützen wollen. Sie machen bei dieser Gelegenheit auf die beim Herpes zoster nervi trigemini beobachteten transitorischen Lähmungen des Oculomotorius, Abducens und Facialis, sowie auf die beschriebenen gekreuzten Lähmungen aufmerksam, wodurch bewiesen werde, dass der Herpes zoster zu einer centralen Erkrankung gehöre. Bruno Löwenheim (Breslau).

Clément. Zona et pneumonie. Gazette hebdom. de méd. et de chir. XLIV., Nr. 81, pag. 967. 10. Oct. 1897. Thèses de la Faculté de Paris.

Clément hat 3 Fälle von Herpes zoster bei Pneumonie beobachtet und hält denselben nicht für ein die Prognose trübendes Symptom, weist aber darauf hin, dass die Hautaffection selbst in diesen Fällen ernsthaft durch Schmerzen, Eiterung, Gangrän complicirt werden könne.

Bruno Löwenheim (Breslau).

Dunchez, H. Dermatite herpétiforme chez un enfant de 10 mois. La France médicale. XLIV, Nr. 51, pag. 801. 17. Dec. 1897.

Dunchez beschreibt einen Fall von Dermatitis herpetiformis Duhring bei einem zehnmonatlichen Kinde, das neuropathisch veranlagt gewesen sein soll, da es in dieser Richtung von der Mutter Seite belastet war und schliesslich einer Meningitis erlag. Seine Amme hatte, während sie das Kind nährte, ein bullöses Exanthem, das durch Schwefelbäder schnell beseitigt wurde. Bruno Löwenheim (Breslau).

Morris, Malcolm und **Whitfield,** Arthur. A case of dermatitis herpetiformis, with some peculiar features. The Brit. Journal of Dermatologie, Juni 1897.

Morris und Whitfield beschreiben einen Fall von Dermatitis herpetiformis (Duhring) bei einer 42jährigen Frau, der bemerkenswerth ist 1. wegen der Betheiligung der Mundschleimhaut, die nur selten vorkommt, 2. wegen der Hartnäckigkeit dieser Läsionen, die gar nicht zur Heilung gelangten, sondern während des Intervalles zwischen den Attaquen der äusseren Haut persistirten, 3. wegen des verderblichen Einflusses auf die Constitution. Behandlung mit Arsen hatte keinen Erfolg.

Blanck (Potsdam).

Dermatitis herpetiformis: A personal experience of the disease. (The British Journal of Dermatologie. März 1897.)

Ein anonymer College, welcher der unglückliche Träger der Dermatitis herpetiformis ist, gibt in einer interessanten Schilderung ein Bild von dem klinischen Verlauf des Leidens. Neues bringt er nicht.

Blanck (Potsdam).

Hay, Wm. G. Zur Aetiologie des Zoster. (Journal for cutaneous and Genito-Urinary Diseases. Jan. 1898.)

Laut Ansicht des Herrn Hay findet die Erwähnung einer coexistirenden Adenopathie bei der Beschreibung der sonst gründlich geschilderten Hauterkrankung, des Zoster, in den meisten Textbüchern, wie Fachschriften, selten oder gar nicht statt. Der Verfasser räumt Barthelemy und Strumpell die Autorität zu, auf dieses Symptom mit Nachdruck hingewiesen zu haben. Der Verfasser selbst liefert zehn Krankengeschichten, welche die Häufigkeit dieses Symptoms bestätigen; obschon es sich schwer feststellen lässt, ob die Adenopathie der Eruption vorausgegangen — oder gefolgt wäre. Als Anhänger der Infectiosität des Herpes Zoster schliesst Verf. gewisse ähnliche Eruptionen im Sinne des Herrn Grindon aus. Es sind dies sog. Zosteroide: 1. auf chronisch peripherer Reizung; 2. auf Trauma und Reflex; 3. auf Druck von Nervenstämmen; 4. auf entzündlicher oder neoplastischer Infiltration von Nervenganglien; 5. auf im Blute circulirenden reizenden Stoffen, wie Harnsäure etc., beruhend. Für die Infectiosität des Zoster sprechen: 1. das epidemische Auftreten; 2. das endemische Auftreten in manchen Gegenden, namentlich in Gesellschaft von Malaria; 3. die Aehnlichkeit mit den infectiösen Exanthemen; 4. die relative Immunität nach einmaliger Attaque; 5. das Intactsein der hinteren spinalen Nervenwurzeln bei ganglionärem Ursprung des Zoster; 6. die Multiplicität der Fälle im selben Hause in rascher Aneinanderfolge; 7. die ungleichzeitige Ausbreitung auf andere Körperregionen; 8. das Missverhältniss zwischen der Eruption und Neuritis, wie bei der Lepra; 9. der Nachweis von Leukocythosis gegenüber hysterischer Annahme, wie auch die Angehörigkeit der hysterischen Neurose zu den vasomotorischen Affectionen; 10. allgemeine oder entgegengesetzte Adenopathie; entfernte Paralysen und Schmerzempfindungen unterstützen die constitutionelle Natur des Leidens; 11. die Möglichkeit einer Infection bei centripetaler traumatischer Neuritis von der Hautdecke aus. Die mikroskopische Untersuchung der vom Verf. bei seinen Zosterfällen entfernten Lymphdrüsen ergab ohne Unterschied auf die Färbungsmethode die Gegenwart von refractilen Fäden und Sporen. Ob diese Mikroorganismen das causale Moment des Zoster abgeben, will Verf. noch dahingestellt sein lassen. Die pathologischen Befunde lassen sich nach Ansicht des Verf. nicht einwandsfrei verwenden, da selbe zumeist in Folge von Complicationen oder anderen Ursachen Gestorbenen entnommen sind. Ob also die Neuritis als essentielles Moment betrachtet werde, ist noch unentschieden. — Wenn auch einzelne Fälle weder im Sinne der peripheren Neuritis, noch der capillaren Embolie sich erklären lassen, so kommt Verfasser zu folgen-

den Schlüssen: 1. dass Herpes Zoster unter den zosteriformen Eruptionen eine abgesonderte definitive Stelle einnimmt; 2. dass Zoster infectiösen Ursprunges ist; 3. dass der Eruption eine gleichseitige Adenopathie vorausgeht, zuweilen doppelseitige oder allgemeine Drüsenbetheiligung stattfindet; 4. dass die Eruption trophischen Charakters ist und dass das toxische Agens einen besonderen Vorzug für die sympathischen Ganglien und die mit denselben in Verbindung stehenden Rückenmarksabschnitte zeigt, im Gegensatze zu individuellen Spinalnerven. A. B. Bark.

Thibierge. Etiologie de l'urticaire. (Méd. mod. 1897. Nr. 95.)

Thibierge berichtet von einem Fall von universeller Urticaria nach Genuss roher Weinbergschnecken.

Er stellt dieser „toxischen" Aetiologie d. urticaria die rein „nervöse" gegenüber. Gustav Falk (Breslau).

Roux, P. De l'urticaire pigmentaire. (Thèse de Bordeaux. 1896/97. Nr. 10. 80 Seiten.)

Zweieinhalbjähriges Mädchen aus der Clientele Dubreuilh's. Schon in den ersten Monaten reichliche Schuppung bemerkbar, und eine geringe Härte der Haut der Füsse und Hände. Mit einem Jahre Entwöhnung von der Mutterbrust und von dieser Zeit an volle Entwicklung der Affection. Typischer Decursus. Beginn stets mit rothen, etwas trüben, leicht schuppenden Flecken, die kaum oder gar nicht jucken und nur einige Stunden oder einen Tag lang bestehen. Sie recidiviren aber oft (an denselben Stellen) und zeigen in der Zwischenzeit zwischen den erythematösen Schüben einen gelblichen bis schwärzlich-bräunlichen Farbenton. Die Grösse der Efflorescenzen wechselt von einigen Centimetern bis zur Flachhandausdehnung. Scharfe Begrenzung von unregelmässig winkliger, geradliniger, convexer oder concaver Form. Chagrinartige Oberfläche und starke Ausprägung der Hautfalten. Die Haarfollikel, etwas erweitert, tragen neben den gut entwickelten Haaren einen kleinen bräunlichen Hornpfropf. Hervorzuheben ist, dass auf den erkrankten Flächen die Haare so zahlreich und so gut entwickelt sind, dass man an manchen Stellen an Naevus pilosus denken kann. Befallen sind hauptsächlich die Ober- und Unterextremitäten und das Gesicht. Flachhand und Fusssohle sind der Sitz einer totalen, scharf umgrenzten Hyperkeratose. Die Flecke auf den Wangen zeigen öfters, besonders im Winter, bläschenförmige Abhebung der Epidermis und sind gegen kaltes Wasser empfindlich. Haare (blond) und Nägel normal. Dermographismus nicht vorhanden. Doch zeigen Flohstiche stets stark ausgeprägte urticaria-ähnliche Veränderungen, die aber vorübergehend sind, und keinerlei Flecken hinterlassen. An den Leisten, den Achseln und am Halse zahlreiche kleine, harte, indolente Drüsen. Appetit mässig, Verdauung gut, Schlaf aufgeregt. Das Kind ist überhaupt etwas nervös. Die Mutter dagegen ist ausgesprochen nervös und hat „crises de nerfs". Zu bemerken ist, dass die Mutter in ihrer Kindheit (aber auch jetzt noch zeitweilig) im Gesicht congestive Flecke

bekam, die nach kurzer Dauer (höchstens einige Tage) spurlos verschwanden. — Therapie machtlos. — Fleissige Zusammenstellung der bisherigen Literatur über Urticaria pigmentosa. Kuznitzky (Köln).

Buret. De l'urticaire par ingestion d'aliments en general et par les crosnes du Japon en particulier. (La France Médicale. 1898, Nr. 26.)

Buret berührt kurz die allgemeine Eintheilung der Urticaria hinsichtlich ihrer Aetiologie. Er scheidet Urticaria durch äussere Ursachen (Brennessel, Wanzenstich etc.) und Urticaria, welche durch Aufnahme von Stoffen aus dem Magen-Darmtractus entsteht. Von der letzteren bespricht er nur den Theil, der durch Aufnahme von Nährstoffen hervorgerufen wird, auf eine ausführlichere Darstellung der medicamentösen Form (Copaiva, Antipyrin, Jod, Brom etc.) verzichtet er.

Von den Nahrungsmitteln erwähnt er Pilze, Kohl, Blumenkohl, Sauerkraut, Hafermehl, Erdbeere, Himbeere, Johannisbeere, Melone, Nüsse, Spargel, Knoblauch, Zwiebel, Trüffel, Gurken, Speck und Wurst, geräuchertes Schweinefleisch, Wild, salzigen und fermentirten Käse, Seefische, Krustenthiere, Muscheln, besonders Miesmuscheln, Austern und Weinbergsschnecken, stark gewürzte Speisen, Mayonnaisensauce, Gefrorenes, Eidotter, Milch, Kaffee, Limonade, Chocolade. An Kindern hat Buret bei Ernährung mit schlechter Milch oder bei zu frühzeitiger Darreichung von festen Nahrungsmitteln Urticaria gesehen, berichtet auch über einen Fall, wo die Mutter nach dem Genuss von Garneelen an dem von ihr selbst gestillten Kinde Urticaria beobachtete, während sie selbst nicht erkrankte.

Der oben angeführten Liste fügt er die japanische Crosnes hinzu, eine seit etwa. 12 Jahren aus Japan in Frankreich importirte Winter-Leguminose, deren Wurzel essbar ist. Sie wurde in dem kleinen Orte Crosnes bei Paris zuerst gezüchtet. Buret hat verschiedene Fälle von Urticaria nach dem Genuss von „Crosnes du Japon" beobachtet und auch an sich selbst das Experimentum crucis gemacht, indem er viermal in Zwischenräumen Crosnes ass und bei den ersten drei Versuchen eine anfänglich sehr ausgebreitete, dann weniger heftige Urticaria beobachtete. Der vierte Versuch blieb ohne Resultat, es scheint also eine Angewöhnung an den Genuss der Pflanze möglich zu sein.

B. spricht dann von der Bedeutung und Nothwendigkeit einer Prädisposition für die Urticaria und erwähnt als Curiosum noch einen Fall, wo ein sehr nervöser Mensch nach jedem Bade eine Urticaria der Glans penis, nach jedem Fussbade in Seewasser eine Urticaria des Dorsum pedis und nach Waschen in kaltem weichem Wasser oft eine Urticaria des Dorsum manus bekam. Paul Witte (Breslau).

Bellencontre. Pemphigus oculaire. (La médecine moderne. 1898, Nr. 37.)

Bellencontre stellt eine 78jährige Frau mit Pemphigus des Auges vor; zuerst trat der Pemphigus auf Mundschleimhaut, dann auf der Conjunctiva und zuletzt auf der Haut auf. Pemphigus der Conjunctiva ist

eine äusserst seltene Affection, sie macht eine chronische Entzündung daselbst, führt zu Symblepharon und dadurch zur Blindheit. Behandlung ist vollkommen erfolglos (Elektrolyse, Galvanokaustik, Roux'sches Serum) Aetiologie ist dunkel, wenngleich das klinische Bild, der Verlauf auf ein trophisches Leiden hinweisen. Gaston und Gaucher haben bei Pemphigus Erkrankung der Menningen und des Rückenmarkes gefunden. Der Pemphigus des Auges resultirt aus einer trophischen Störung der Conjunctiva, die ihrerseits wieder bedingt ist durch Erkrankung des ramus ophtalmicus des Trigeminus oder dessen Ganglien.

Albert Fricke (Breslau.)

Paul, Maurice Eden. Acute pemphigus. (The Lancet. 13. Februar 1897.)

Paul beschreibt einen Fall von acutem Pemphigus bei einer Frau in mittlerem Lebensalter. Die erythematöse Haut, auf der sehr grosse, theilweise confluirende Blasen aufschossen, war hier infiltrirt und setzte sich wie bei Erisypel scharf von der gesunden Haut ab. Die Patientin genass trotz schweren Allgemeinzustandes nach 10 Tagen. An zweiter Stelle berichtet Verf. über einen Fall von acutem Pemphigus und acutem Eczem bei einem 2 Monate alten Mädchen. Beide Krankheiten verliefen nebeneinander, doch ohne sich zu beeinflussen.

Alfred Sternthal (Braunschweig).

Fox, Colcott. Pemphigus in a woman of nine years' duration. (The British Journal of Dermatologie. September 1897.

Fox gibt die Krankengeschichte einer 54jährigen Frau wieder, die seit 9 Jahren an einem Pemphigus leidet. Dieser ist in vielen klinischen Symptomen der Epidermolysis bullosa so ähnlich, dass Verf. Zweifel über die Berechtigung äussert, dieses Leiden von dem Pemphigus zu trennen, jedenfalls müssten weitere Erfahrungen gesammelt werden. In seinem Fall könnten der Beginn als gewöhnliches Pemphigus, das erste Auftreten im mittleren Lebensalter und das Fehlen einer familiären Disposition gegen die Diagnose Epidermolysis als Gründe angeführt werden. Im Uebrigen verläuft das Leiden bei seiner Patientin ziemlich gutartig; auffallend ist, dass Arsen keine Wirkung hatte. Blanck (Potsdam).

Rivet, A. Etude sur le pemphigus foliacé. (Thèse de Paris. 1897, Nr. 268. 83 Seiten.)

Verf. tritt dafür ein, dass der Pemphigus foliaceus zwar zur Pemphigus-Gruppe gehört, aber doch als eine Krankheit sui generis aufzufassen sei, die ausser dem spontanen Auftreten von Blasen durch eine sehr starke Abschilferung der Epidermis charakterisirt sei, ferner durch ihre lange Dauer und durch den verhältnissmässig guten Allgemeinzustand, der sich bis zu den letzten Stadien der Krankheit erhält. Die Pathogenese ist noch dunkel. Behandlung palliativ, nicht eigentlich curativ. — Zwei eigene, 19 referirte Krankengeschichten. — Literaturzusammenstellung.

Kuznitzky (Köln).

Günzburger, Max. Beiträge zur Casuistik der Elephantiasis. (Inaug.-Diss. Würzburg 1897.)

In dem ersten von Günzburger mitgetheilten Falle bei einem 21 Jahre alten Mädchen handelt es sich nicht um eine Elephantiasis d. h. um eine Hypertrophie nur der Cutis und Subcutis, sondern um einen sog. Riesenwuchs, d. h. gleichmässiger Hypertrophie sowohl der Haut als auch der Muskeln und Knochen. In diesem Falle beschränkt sich der Riesenwuchs auf die linke Hand, welche in toto um 4 Cm. länger war als die rechte. Auch die Weichtheile waren dabei hypertrophisch, so dass wir den Fall zu denen von partiellem Riesenwuchs, von Makrodactylie rechnen dürfen. Dagegen ist der zweite Fall ein echter Fall von erworbener Elephantiasis und zwar erworben im Laufe von 13 Jahren in Folge häufig recidivirender Lymphangitiden der linken unteren Extremität, verstärkt durch mehrfache Graviditäten. Die linke untere Extremität ist dabei auf das 2—3fache ihres früheren Volumen verdickt.

Ed. Oppenheimer (Strassburg i. E.).

Mitchell, William. Elephantiasis of forearm from eczema. (The Brit. Med. Journ. 2. Jan. 1897.)

Mitchell gibt die Abbildung eines 22jährigen Mannes, der an Elephantisis des rechten Unterarmes leidet. Nach der Impfung, die vorgenommen wurde, als er 3 Monate alt war, entstand die noch jetzt bestehende Hauterkrankung, die sich von dem geimpften rechten Oberarm ausbreitete. Niemals fand eine locale Behandlung statt. Jetzt ist der ganze Arm, mit Ausnahme eines schmalen Streifens auf der innern Fläche, eczematös, desgleichen die rechte Brustseite und der Rücken bis zum inneren Rande der linken Scapula. Auch die rechte Wange ist eczematös. Der rechte Unterarm und die Hand sind elephantiastisch, wahrscheinlich durch Verschluss der Lymphgefässe am Oberarm. Der erkrankte Unterarm hat 22 Zoll Umfang, der gesunde linke nur 11. Von Zeit zu Zeit treten bei dem sonst gesunden Manne Fieberanfälle auf, bisweilen mit Tonsillitis und Gliederschmerzen, jedesmal im Anschluss an acut entzündliche Exacerbationen der Erkrankung des Armes.

Alfred Sternthal (Braunschweig.)

Schlesinger, Hermann. Ueber die familiäre Form des acuten circumscripten Oedems. (Wiener klinische Wochenschrift. 1898, Nr. 14.)

In vier Generationen einer Familie kamen fünf Fälle dieses Leidens vor; alle entstanden um das 20. Lebensjahr herum, was gegenüber dem sonst an die ersten Lebensjahre gebundenen Auftreten der Affection auffällt. Bei dem vom Verf. beobachteten Kranken der dritten Generation trat das Leiden streng anfallsweise in anfänglich halbjährigen, später regelmässig 10tägigen Intervallen auf. Erregungszustände oder Gemüthsdepression bilden die Einleitung, dann folgt ein ringförmiges oder baumartig verästeltes umschriebenes Erythem, das 6—8 Stunden anhält; diesem in Kurzem eine starke, oft binnen weniger Secunden ausgebildete Schwellung eines Körperabschnittes, und zwar zumeist der rechtsseitigen Extremitäten, des Penis und Scrotums, welche Spannungsgefühl, aber keine Schmerzen hervorruft. Schmerzgefühl in der Magenregion, Druck-

empfindlichkeit derselben, Brechreiz und Erbrechen sind häufige Begleiterscheinungen. Mit Rücksicht auf letztere wurde neben Diät- und Stuhlregulirung Menthol dargereicht, wodurch eine Verminderung der Zahl der Anfälle erzielt wurde.

Das Leiden ist als eine Angioneurose aufzufassen und lässt sich mit einigen anderen Krankheiten, wie intermittirende Gelenkswassersucht, intermittirendes Erbrechen, Oedem bei Morbus Basedowii gruppiren. Was den Sitz der Affection anbelangt, so wären in causaler Beziehung eher die segmental angeordneten Gefässnerven des Rückenmarks und der Medulla oblongata, sowie das sympathische Nervengeflecht als die primären vasomotorischen Centren im Gehirn heranzuziehen.

Ernst Liebitzky (Aussig).

Takvorian, M. Contribution à l'étude des dermites simples de l'enfance. Thèse de la Faculté de Paris 1897/98. Gazette hebdom. de méd. et de chir. 1898, Nr. 71.

Takvorian hat zwei Fälle von jenen Dermatosen beobachtet und beschrieben, die Jacquet aus der Gruppe der Erytheme herausgenommen und unter dem Sammelnamen „Einfache Dermatitis des kindlichen Alters" zusammengefasst hat. Es wird besonders darauf hingewiesen, dass dieser Affection in ihrer leichtesten Form fast kein Kind entgeht.

Paul Witte (Breslau).

Geschlechts-Krankheiten.

(Redigirt von Prof. **Neisser** und Dr. **Schäffer** in Breslau.)

Gonorrhoe und deren Complicationen.

Robert, E. Contribution à l'étude des troubles trophiques cutanés dans la blennorrhagie. Cornes cutanées. (Thèse de Paris. Nr. 300. 1897. 74 Seiten.)

Es liegen Beobachtungen von Jeanselme, Vidal, Jacquet und Besnier über Coincidenz von Gonorrhoe, gonorrhoischer Arthritis und trophischen Störungen: Hyperkeratosen, Hauthörnern vor (Literaturangabe). Im Ganzen nur 3 Fälle. — Verf. fügt diesen zwei eigene Beobachtungen hinzu. Die Hauthörner sitzen vorzugsweise an den Extremitäten, und zwar besonders an den Beugeseiten. Sie kommen aber auch am Stamm, im Gesicht und auf dem behaarten Kopfe vor. Meistens treten sie auf, wenn die gonorrhoische Arthritis zu verschwinden beginnt. Ihr Bestand erstreckt sich meistens auf einige Wochen, nach welcher Zeit sie mit oder ohne Behandlung verschwinden. Ueber ihren möglichen Zusammenhang mit Gonorrhoe drückt sich Verf. sehr zurückhaltend aus, jedenfalls lange nicht so bestimmt, wie Jacquet, der diesen Zusammenhang (arthro-blennorrhagisme avec des troubles trophiques) durch toxische Einwirkung auf das Nervensystem erklären zu können glaubt und die Hauthörner für eine trophische Störung in Folge von Gonorrhoe, für eine altération à distance hält. Kuznitzky (Köln).

Gielen, Gustav. Ueber gutartige, doppelseitige Conjunctivitis nach Affectionen der Urethra. (Inaug.-Diss. Bonn 1897.)

Neben der echten Blennorrhoea conjunctiv. gonorrhoica sind besonders in früheren Jahren Fälle mitgetheilt worden, in denen die Gonorrhoe mit einfachen Conjunctivitiden combinirt war, welche dann nicht als inoculirte, sondern als metastatische Complicationen aufgefasst wurden. Einen solchen Fall veröffentlicht nun Gielen. Es handelt sich um eine doppelseitige Augenentzündung mit leichter Lidschwellung, Schwellung der oberen Uebergangsfalte ohne papilläre Wucherungen, erheblicher In-

jection der Schleimhaut, besonders des Augapfels und reichlichem, schleimig-eitrigem Secret in den Lidwinkeln angesammelt, sowie im Conjunctivalsack. Der Patient hatte seit 4 Wochen Gonorrhoe und Cystitis und gab an, nach einer Eisenbahnfahrt im zugigen Coupé sofort heftiges Brennen in den Augen verspürt zu haben. Es wurde eifrig nach Gonococcen gefahndet im Conjunctivalsecret, aber niemals welche gefunden. Zwei Tage nach Beginn der Beobachtung waren die Conjunctivitis gebessert, aber es trat nun echter Rheumatismus articulorum gonorrhoicus auf mit Ergüssen in die beiden Kniegelenke, wie dies auch schon in den früher mitgetheilten Fällen beobachtet worden war.

Ed. Oppenheimer (Strassburg i. E.).

Inouje, Michiyasu (Japan) Blennorrhoea infantum. (Centralblatt für prakt. Augenheilkunde. Aprilheft. 1898.)

Es handelt sich bloss um eine statistische Zusammenstellung von einschlägigen Fällen, die Inouje in Okajama (Japan) beobachtet und in der dortigen medicinischen Gesellschaft zum Gegenstande eines Vortrages gemacht hat. Die 39 Fälle von Bindehautblennorrhoe, die J. im Laufe von 9 Monaten des Jahres 1896 beobachtet hat, sind deshalb nicht verwerthbar, da sich die Diagnose nur auf das klinische Bild stützt und auch Fälle einbezogen sind, in denen nicht der Nachweis der Gonococcen im Secrete berücksichtigt wurde. 56·4 % davon betrafen Kinder, über 41 % Erwachsene, bloss 1 Fall = gegen 2·6 % war Blennorrh. neonatorum. Zum Schluss resumirt J.: „Die Blennorrhoea inf. gehört in Japan nicht zu den seltenen Krankheiten. Sie befällt häufiger Mädchen als Knaben. Meist (¾ der Fälle), aber nicht so häufig wie bei Bl. adultorum enthält das Secret den Neisser'schen Gonococcus. Die Krankheit scheint durch das Secret der Leukorrhoe, woran die Patientin selbst leidet, oder des Harnröhrentrippers resp. der Leukorrhoe der Angehörigen acquisirt zu werden. Das Leukorrhoe-Secret der Mädchen ist bald gonococcenhaltig, bald nicht." Die Prognose ist weit günstiger, als die der „Bl. adult."

Camill Hirsch (Prag).

Casarini. Contributo allo etudio delle vulvo-vaginiti delle bambine. (Riforma med. Bd. IV, pag. 615. 1. December 1898.) (Ref. nach Gaz. hebd. de méd. et de chir. Nr. 31. 1899.)

Charakteristische klinische Unterscheidungsmerkmale zwischen der Vulvovaginitis der Kinder und einer solchen gonorrhoischen Ursprungs bestehen nicht. Wo typische Gonococcen gefunden werden — diesen ähnliche Coccen findet man öfters —, muss es sich um eine directe oder indirecte Ansteckung handeln, da Gonococcen sich bei gesunden Kindern nie finden.

Victor Lion (Breslau).

Storer, Malcolm. On Vulvo-Vaginitis in Children. (Boston Medical and Surgical Journal. Band CXXXVIII, Nr. 3. 1898.)

Die meisten Fälle von Vulvo-Vaginitis bei Kindern, welche Storer Gelegenheit hatte zu sehen, konnten auf gonorrhoische Infection zurückgeführt werden, obwohl er nicht bezweifelt, dass einfache Katarrhe bei

heruntergekommener Constitution, sowohl wie traumatische Entzündungen nicht selten sind. Bei der Behandlung von gonorrhoischer Vulvovaginitis haben ihm Einspritzungen eines halben Liters von Kalium hypermanganicum, zuerst 1 auf 16.000 zweimal täglich, bis 1 auf 4000, und, wenn nöthig, auch bis 1 auf 800, oder sogar 500, die besten Dienste geleistet. Wenn der Ausfluss nach 4 Wochen noch vorhanden ist und Gonococcen enthält, spritzt er 8 Gramm einer 2procentigen Silbernitratlösung dreimal wöchentlich ein. Ferner hält er 5—10procentige Lösungen von Argonin, wovon er 30 Gramm jeden zweiten Tag anwendet, für diese Fälle als ausgezeichnet. Trotzdem glaubt er nicht, dass die Fälle in weniger als 6—8 Wochen geheilt werden können. Louis Heitzmann (New-York).

Greenberg, Harry. Gonorrhoeal Vaginitis and its Treatment. (New-York Med. Journal. LXIX. 411. 25. März 1899.)

Greenberg legt Hauptgewicht auf Beseitigung der Gonococcen. In acuten Fällen ist möglichst absolute Ruhe einzuhalten, demnächst grösste Reinlichkeit durchzuführen und zwar durch zweimal tägliche warme Sitzbäder mit kohlensaurem Natron (wie stark?) und zweistündliche Douchen mit einer Gallone (4 Liter) Lösung von kohlensaurem Natron; dem Natron schreibt er mehr sedative als keine beeinflussende Wirkung zu. Einmal täglich — nach dem Morgenbad und Douche — soll der Arzt die Scheide mit Seife und Wasser mittelst einer weichen Nagelbürste tüchtig ausputzen, dann im (zweiklappigen) Speculum der zähe Schleim vom Cervix mechanisch entfernt und die Vaginalwände unter ausgiebiger Stärkung der Falten derselben durch das Speculum mit Sublimatlösung 1‰ oder 5% Pyoktaninlösung abgetupft werden.

H. G. Klotz (New-York).

Grosz, Siegfried. Zur Aetiologie der Epididymitis bei Gonorrhoe. (Wiener klin. Wochenschr. Nr. 4. 1898.)

Grosz ist es zum ersten Male gelungen, bei gonorrhoischer Epididymitis nach Probepunction aus dem Erguss in Leukocyten gelagerte Diplococcen, welche nach Grösse, Anordnung und färberischen Eigenschaften als Gonococcen anzusprechen waren, nachzuweisen. Die gleichen Mikroorganismen wurden im excidirten Granulationsgewebe des Nebenhodenabscesses in- und ausserhalb der Eiterzellen nachgewiesen. Die Möglichkeit der Entstehung der Epididymitis bei Gonorrhoe durch Mischinfection wird von Grosz nicht in Abrede gestellt, wohl aber die Annahme eines eigenen Erregers derselben angezweifelt.

Ernst Liebitzky (Aussig).

Huber, A. Ueber Gonorrhoea recti. (Aus der Syphilisabtheilung des Primärarztes Doc. S. Rona in Budapest.) Wiener med. Wochenschrift, 1898, Nr. 38.

Huber, der bereits in diesem Archive, Bd. XI, Heft 2 u. 3, eine ausführliche Publication über Periproctitis gonorrhoea erscheinen liess, gibt in vorliegender Abhandlung abermals eine Reihe casuistischer Mittheilungen über das Capitel der Rectalgonorrhoe. Nach eingehender

Besprechung der über dieses Capitel vorliegenden Literatur gibt der Autor eine Uebersicht über das von ihm verwendete. sehr reiche Material. Unter 533 venerisch kranken Personen, die Huber innerhalb der Zeit von 8 Monaten zu untersuchen Gelegenheit hatte, fanden sich 78 Fälle (24·5%) von Rectalgonorrhoe.

Von 78 an Rectalgonorrhoe erkrankten durchwegs weiblichen Personen (davon 76 Prostituirte) hatten:

Nur eine Rectalgonorrhoe	14
Gleichzeitig Rectal- und Urethralgonorrhoe	21
„ Rectal-, Urethral- und Cervicalgonorrhoe	23
„ Cervical- und Rectalgonorrhoe und G. des Bartholinischen Drüsenausführungsganges	1
„ Gon. des Bartholin. Drüseng. und Rectalgonorrhoe	1
Dasselbe nebst Urethral- und Cervicalgonorrhoe	2
Gleichzeitig Urethral-, Paraurethral-, Cervical- und Rectalgonorrhoe	1

Als Infectionsmodus erkennt der Autor der Reihe nach folgende Momente als wichtig an. 1. Spontane Infection der Rectalgonorrhoe durch Hineingelangen von gonococcenhältigen Secreten (des Genitalapparates) in den Anus durch Autoinfection u. zw. nach physikalischen Gesetzen, durch Abfliessen der Secrete über das Perineum und mechanisches Eindringen in den muskelschlaffen Anus oder 2. auch mechanisch durch den Finger, Closetpapier, Irrigateuransätzen, 3. durch Coitus praeternaturalis impurus.

Der letztgenannte früher als überwiegend häufig, wenn nicht ausschliesslich angenommene Modus der Uebertragung ist jedenfalls — wenigstens beim weiblichen Geschlechte der seltenste. Unter 78 Personen waren nur 14 = 17·9% der Fälle mit isolirter Rectalgonorrhoe behaftet, doch dürfte nach Ansicht des Autors auch hier ein grosser Theil der Rectalgonorrhoe nur mehr als ein Residuum einer längst verflossenen Cervical- oder anderen Gonorrhoe aufzufassen sein.

4. In seltenen Fällen kommt noch directe Ueberwanderung von Gonococcen aus dem Cervix uteri, Vagina quer durch das Gewebe oder durch Fistelgänge, die von da in das Rectum führen, in Betracht.

Fall *b*, *f* und *g* der acht angeführten Krankengeschichten von complicirter Rectalgonorrhoe könnten möglicherweise hieher zu rechnen sein. Da aber über den Beginn der pararectalen entzündlichen Affectionen daselbst doch zu wenig gesagt ist, bleibt die Ansicht, dass es sich hier um Infection der Rectalmucosa von aussen, spätern Folliculitis resp. Pariproctitis mit Durchbruch und bleibender fistulöser Communication nach der Vagina, also nicht um eine directe Ueberwanderung gehandelt habe, jedenfalls auch zu Recht bestehen. Ref.)

Das Ergebniss seiner Untersuchungen besteht in folgenden Sätzen:

1. Die Rectalgonorrhoe ist speciell bei Prostituirten eine relativ sehr häufige Schleimhauterkrankung, die mit der Urethralgonorrhoe einen ganz analogen Vorgang repräsentirt, in den meisten Fällen subacut oder chronisch verläuft und manchmal auch zu Complicationen führen kann

2. Von allen an Gonorrhoe erkrankten Prostituirten leidet wenigstens ein Viertheil gleichzeitig auch an Rectalgonorrhoe.

3. Die Diagnose einer Rectalgonorrhoe soll ausschliesslich nur auf Grund des positiven mikroskopischen Befundes geschehen.

4. Die mikroskopische Untersuchung soll in jedem einzelnen Falle wenigstens dreimal vorgenommen werden, da unsere Erfahrungen dafür zeugen, dass man den Gonococcus von sämmtlichen an Rectalgonorrhoe erkrankten Individuen nur bei 66% gleich während der ersten Untersuchung vorfindet.

5. Die Rectalgonorrhoe entsteht in den allermeisten Fällen (82·1%) durch Autoinfection und die gonorrhoische Infection des Rectums geschieht um so leichter und um so wahrscheinlicher, je acuter und in je mehr Organen gleichzeitig die Gonorrhoe bei ein und demselben Individuum vorhanden ist.

6. Einen Theil der isolirten Rectalgonorrhoen müssen wir als chronische Rectalgonorrhoe auffassen, welche bei solchen Individuen vorhanden ist, bei denen der Urogenitaltripper, der zur secundären Inficirung des Rectums führte, schon abgelaufen ist, während die Analgonorrhoe noch besteht.

7. Bei Prostituirten entsteht die Rectalgonorrhoe in der Hälfte aller Fälle bei solchen Individuen, die der Prostitution höchstens ein Jahr ergeben sind; dieser Umstand hängt jedenfalls damit zusammen, dass auch der Urogenitaltripper am alleracutesten bei jenen Personen ist, die sich mit Prostitution kürzere Zeit als ein Jahr befassen.

8. Die Rectalgonorrhoe entsteht in den allermeisten Fällen ohne Fieber und schleichend; subjective Beschwerden werden meistens nur dann angegeben, wenn sich zum Grundleiden noch eine Complication hinzugesellt hat.

9. Im Verlaufe der Rectalgonorrhoe sind die Geschwüre auf der Schleimhautoberfläche ebenso selten, als sie bei dem männlichen Urethraltripper beobachtet werden.

10. Complicationen treten im Verlaufe einer Rectalgonorrhoe nur bei 1·1 Procent aller Fälle auf; unter den Complicationen ist, was die Häufigkeit anbelangt, am allerwichtigsten die Periproctitis.

11. Die im Anschlusse an eine Rectalgonorrhoe auftretenden Periproctitiden müssen wir in den meisten Fällen als Complicationen, nicht aber als Mischinfectionen betrachten; es ist nicht ausgeschlossen, dass ähnliche Vorgänge auch durch andere, für die Gonorrhoe nicht specifische Mikroorganismen hervorgerufen werden können.

12. Ein Theil der im Anschlusse an eine Rectalgonorrhoe auftretenden Abscesse ist denjenigen Jadassohn'schen Pseudoabscessen ganz analog, die in der Urethra. in der Prostata und den Bartholini'schen Drüsen zur Beobachtung gelangen.

13. Ich möchte besonders hervorheben, dass die bei einer Rectalgonorrhoe vorhandene Folliculitis und Perifolliculitis von grosser Bedeutung ist für die Prognose der Rectalerkrankung, denn es ist nach

meiner Ansicht sehr wahrscheinlich, dass gerade solche Fälle später zu einer hochgradigen Strictur des Rectumrohres und zur Fistelbildung führen.

14. Der rein gonorrhoische Process verläuft im Rectum gewöhnlich nur in den oberflächlichen Schleimhautpartien, indem er nie tiefer als bis zur Mucosa muscularis reicht.

15. Die Rectalgonorrhoe ist eine Krankheit, die in den meisten Fällen monatelang dauert und um so schwieriger ist, je mehr Complicationen sich zu ihr gesellen.

16. Gegen eine schon vorhandene Rectalgonorrhoe ist der Heilerfolg der gebräuchlichen 2procentigen Argentamin- und der in neuerer Zeit erprobten 2procentigen Protargoleinträufelung nur ein sehr geringer; erfolgreicher ist die Localbehandlung mit systematischen Irrigationen des Rectums mittelst desinficirender aber dabei ungiftiger Lösungen unter Gebrauch eines Mastdarmspiegels. Ullmann (Wien-Baden).

Swinburne, G. K., New-York. Einige Beobachtungen in der Behandlung acuter Gonorrhoe. Journal of cutaneous and Genito-urinary Diseases. Juli 1898.

Auf Grund eines auf 1000 Fälle sich beziffernden Materials eigener Beobachtung, wobei die Janet'sche Methode in Anwendung kam, hat Swinburne bloss 4 Fälle von complicirender Epididymitis gesehen zu haben behauptet. Seitdem jedoch die Irrigationsarbeit seinen Assistenten überlassen wurde, sollen sich Epididymitisfälle gehäuft haben und Verf. findet dessen Ursache in der gewaltsamen Irrigation, welche zuweilen ohne Rücksicht auf den Widerstand des Compressor urethrae, ausgeführt wurde. Verf. vermeidet jedwede Gewalt und irrigirt erst die vordere Harnröhre, um durch Verhütung jeder Schmerzempfindung die Relaxation des Muskels instinctiv zu fördern. Auf diese Weise erlernt der Patient selbst seinen Schliessmuskel vertrauensvoll zu erschlaffen und das Eindringen der Flüssigkeit in die Blase zu gestatten. In bloss einzelnen Fällen hat Verfasser die Guiard'sche Methode d. h. Füllung der Blase mittelst 100 Gramm haltender Handspritze ohne Katheter in der Rückenlage des Patienten angewendet. Verfasser gebraucht eine Lösung von Kal. hypermang 1:2000 für die vordere, und 1:4000 für die hintere Harnröhre; die Einführung von weichen Kathetern bei der letzteren vermeidet er.

In den letzten 1½ Jahren hat Verf. die Irrigationsmethode mit der Anwendung von 10% Argoninlösung, bei der acuten Gonorrhoe allein, combinirt und glänzende Erfolge erzielt. Die 10%ige Argoninlösung wird mittelst gewöhnlicher Urethralspritze 1—2mal täglich eingespritzt und 5—10 Minuten darin behalten. Diese Combination erscheint dem Verf. auch logisch, indem das Kal. hypermanganicum kein Mikroben tödtendes Mittel sei; dagegen die 10%ige Argoninlösung 1. reizlos, 2. secretvermindernd, 3. entzündungswidrig, 4. die Gonococcen zerstörend wirkt. Verf. warnt, dass, wenn diese Behandlungsweise zu früh eingestellt wird,

ein Rückfall leicht eintreten könne. Versuche mit 1—2% Protargollösung sind nicht sehr günstig ausgefallen. A. B. Bark.

Stark. Zur Behandlung der Blennorrhoe. Monatsheft für prakt. Dermatologie, Bd. XXV.

Stark erklärt das Argonin für das Beste der vorläufig zu Gebote stehenden Antiblennorrhoica, das Ichthyol für recht brauchbar. Airol hat sich ihm nicht bewährt. Die Spülungen nach Janet lassen in acuten Fällen keine grössere Wirksamkeit erkennen, als die gewöhnlichen Einspritzungen. Dagegen lassen sich mit ihnen bei chronischen Fällen in Combination mit Argonininjectionen sehr gute Erfolge erzielen. (Heilung von 6 Fällen in 8 Tagen.) Er erklärt die Wirksamkeit dieser Methode dadurch, dass durch die Spülungen eine Auflockerung der Schleimhaut bewirkt wird, welche der Tiefenwirkung des Argonin Vorschub leistet.

Ludwig Waelsch (Prag).

Otto v., C. T. Die Behandlung der Urethritis gonorrhoica nach dem Janet'schen Verfahren. Wr. klin. Wochenschrift Nr. 12, 1898.

v. Otto, Seesanitäts- und Hafenarzt in Fiume, gibt im vorliegenden Aufsatze eine, auf eigener Erfahrung basirte Zusammenstellung der Behandlung der Urethr. gonorrhoica nach dem Janet'schen Verfahren, ohne über Zahl und der Art der von ihm auf diese Weise behandelten Fälle nähere Angaben zu machen.

Er fasst sein Urtheil dahin zusammen, dass das Janet'sche Verfahren ein einfaches, gefahrloses, seine Behandlungsdauer die kürzeste gegenüber allen andern Methoden sei und die besten jetzt bekannten Resultate aufzuweisen habe. Es schütze vor allen Gefahren einer unvernünftig behandelten Urethr. gonorrh. mit allen ihren Folgen (Spermatorrhoe, chron. Prostatorrhoe, Strictur, Neurasthenie etc.), ausserdem erfordere die Janet'sche Methode, wie neulich Oberstabsarzt Niebergall (Halberstadt) auf Grund seiner statistischen Berechnungen in der deutschen Armee hervorgehoben hat, nur geringe Kosten.

Ullmann (Wien-Baden).

Lanz, A. Zur Frage der Behandlung der Gonorrhoe nach der Janet'schen Methode. Medicinskoje Obossenie 1897, Bd. 48, pag. 557—574. Russisch.

Auf Grund von 24 stationär beobachteten resp. behandelten nach der Janet'schen Methode Urethritisfälle stellt Lanz folgende Thesen auf:

1. Die Janet'sche Methode, welche in massenhaften Ausspülungen des Harncanals mit Kali hypermanganium ohne Katheter besteht, stellt einen unzweifelhaften Fortschritt in der Gonorrhoe-Behandlung dar.

2. Die besten Resultate erreicht man bei Ausspülungen in den ersten Tagen der Erkrankung und nach Verschwinden des acuten Stadiums derselben.

3. Als Contraindication zum Gebrauche der Methode sind anzusehen einerseits acute Entzündungen, andererseits einige Complicationen, wie Prostatitis und Periurethritis.

4. Bestehende Epididymitis nach dem Verschwinden der acuten Erscheinungen stellt keine Contraindication für die Ausspülungen dar, sondern im Gegentheil unter Einwirkungen letzterer tritt eine Regeneration ein.

5. Bei Bestimmung der Stärke der Lösung ist jeder Fall streng zu individualisiren.

6. Die Janet'sche Methode ist besonders bequem bei stationären Spitalskranken. A. Grünfeld (Rostow am Don).

Schwerin. Ueber Spülbehandlung der unteren Harnwege. Therap. Beil. d. Dtsch. Med. Woch., 12, 1898.

Schwerin empfiehlt in Anlehnung an einen Vorschlag Behaegel's als Modification der Janet'schen Methode eine gewöhnliche grössere Blasenspritze, auf deren Spitze ein kleiner, in der Mitte durchbohrter Conus aus Weichgummi aufgesetzt wird. Besonders gute Erfolge sah er bei der gonorrhoischen Cystitis mit Prostatitis, ebenso bei der Prostatitis ohne Cystitis. Max Joseph (Berlin).

Chetwood, Charles H. Urethral and Intravesical Irrigation. New-York, Medical-Journal LXVII, pag. 743, 28. Mai 1894.

Chetwood hat für die Irrigation der Harnröhre und Blase eine neue doppelläufige Canüle construirt, deren wesentlichste Neuerung und Verbesserung in einer scheerenförmigen Klammer besteht, welche in sehr bequemer Weise abwechselnd das Einfluss- oder Abflussrohr abzuschliessen gestattet. Für Irrigation der Blase zieht übrigens Ch. die Einführung eines Nelatonkatheters vor; er ist der Ansicht, dass der Werth der Harnröhrenirrigation von manchen Seiten überschätzt wird.

Hermann G. Klotz (New-York).

Behaegel. Ueber die Ausspülungen in der Behandlung der Urethritis. Monatshefte f. prakt. Dermatologie, Bd. XXVI.

An Stelle des Irrigators verwendet Verf. zu Harnröhrenspülungen eine 125 Gramm fassende Spritze mit dicker Olive an dem Ausflussrohr. Die so vorgenommenen Spülungen sollen schmerz- und gefahrlos, die Handhabung eine bequemere sein. Ludwig Waelsch (Prag).

Schiff. Verschlussapparat für die Harnröhre zum Zwecke von Verweilinjectionen. Monatshefte f. prakt. Dermatologie, Bd. XXVI.

Schiff verwendet zum Zwecke der prolongirten Injectionen einen Apparat, der nach dem Principe der Trendelenburg'schen Canüle für die

Luftröhre im Stande ist, die Harnröhre derart zu verschliessen, dass die Injectionsflüssigkeit nicht ausfliessen kann. Die Details des etwas complicirten Apparates müssen im Original nachgelesen werden.

Ludwig Waelsch (Prag).

Taylor, Robert W. The Pathology and Treatment of Acute Gonorrhoea in the Male. The Medical News Vol. LXXIII, Nr. 24, 1898.

Taylor spricht sich gegen die Janet'schen Irrigationen bei Gonorrhoe aus, die wohl nur in den seltensten Fällen wirklich heilen. Im Allgemeinen hält er die älteren Methoden der Gonorrhoebehandlung für die besten und werden die sogenannten Abortivbehandlungen in den meisten Fällen im Stiche lassen. Trotzdem können Einspritzungen von Kal. hypermang. 1 zu 500 oder 1000, Silbernitrat 1 zu 250—500 oder Sublimat 1 zu 1000 oder 2000 mittelst eines kurzen, weichen Gummikatheters versucht werden. Er ist überzeugt, dass Heilung von frischen, acuten Fällen unter 4 bis 6 Wochen selbst bei der sorgfältigsten Behandlung nicht möglich ist. Louis Heitzmann (New-York).

Martinais, J. Traitement de l'uréthrite chronique par les lavages antiseptiques méthodiques de l'urèthre. Thèse de Paris 1897, Nr. 151, 63 Seiten.

Verf. empfiehlt Harnröhrenspülungen mit Argent. nitr. in der Concentration 1 bis 1·5 pro Mille. — Nichts wesentlich Neues. Zusammenstellung (unvollständige, d. Ref.) der einschlägigen französischen Literatur.

Kuznitzky (Köln).

Bloch, J. Ueber die Wirkung des ostindischen Sandelholzöles beim Tripper nebst einigen allgemeinen Bemerkungen. Monatsheft f. prakt. Dermatolgie, Bd. XXVI.

Verf. empfiehlt Ol. Santal. ostind. zur Behandlung bes. subacuter und chronischer Gonorrhoen. Der Erfolg hängt wesentlich ab von der Qualität des Oeles, welches rein und unverfälscht sein muss, ferner davon, dass es sehr lange und in genügender Tagesdosis gegeben wird. Er gibt 3 Gramm pro die, und hat nie unangenehme Nebenwirkungen gesehen. Die Patienten müssen während der Darreichung des Oeles starkes Schwitzen vermeiden. Die Wirkung des Santal erklärt Bloch dadurch, dass es bei längerer Darreichung dem Harn antiblennorrhoische Eigenschaften durch Fernhaltung seiner Zersetzung verleihe und vielleicht auch adstringirend wirke. Ludwig Waelsch (Prag).

Bloch, J. Nachtrag zu meinen Aufsatz über Sandelholzöl. Ibidem Bd. XXVI.

Bloch hebt gegenüber Mendelsohn, welcher die Wirkung der Balsamica darin sieht, dass dieselben die Zellen günstig beeinflussen, so dass sie des schädlichen Agens eher Herr werden, hervor, dass diese Wirkung zum grossen Theil eine indirecte ist, durch Verhinderung der Zersetzung des Harnes. Er legt nochmals das Hauptgewicht auf die Reinheit des verwendeten Santal. Ludwig Waelsch (Prag).

Graham, R. E. The Use of Pyoktanin in the Treatment of Cystitis. New-York Med. Journal LXVII, p. 889, 25. Juni 1898.

Graham wandte das blaue Pyoktanin bei Cystitis an als ein keimtödtendes Mittel, das auch in concentrirten Lösungen wenig reizt, schon in verdünnten Lösungen seine Wirkung entfaltet und dieselbe über einen längern Zeitraum ausdehnen kann. Zu dem Zwecke wurden nach sorgfältiger Ausspülung der Blase mit warmem sterilisirten Wasser mehrere Drachmen einer saturirten Pyoktaninlösung durch einen elastischen Katheter in die Blase eingebracht, ein bis zwei Minuten darin gelassen und dann wieder mit sterilisirtem Wasser herausgespült. Die Procedur ist anfangs ziemlich schmerzhaft, kann in Pausen von 8—10 Tagen wiederholt werden. H. G. Klotz (New-York).

Picot. Traitement des orchi-épididymites par le salicylate de sodium. Thèse de Paris 1898/99. (Ref. nach Gaz. hebdomad. de méd. et de chir. 1899, Nr. 31.)

Nachdem der Kranke ordentlich abgeführt hat, erhält er täglich 4 mal 1·0 Natr. salicyl. (andere Autoren geben grössere Dosen), in Zwischenräumen von je 1 Stunde, in Lösung oder als Pulver. Der Hoden selbst wird nur hochgelagert. Verf. beobachtete in fast allen Fällen rasches Schwinden der Schmerzen und Zurückgehen der entzündlichen Erscheinungen. Um schnelle Recidive zu vermeiden, empfiehlt er nicht zu frühes Aussetzen des Medicaments und regelmässige Darmentleerung.

Victor Lion (Breslau).

Lenz, J. Ueber Behandlung der gonorrhoischen Epididymitis durch Guajakolinjectionen. Wr. klin. Rundschau Nr. 4—6 1898.

Lenz berichtet über die Erfahrungen, die er bei der Behandlung der gonorrhoischen Epididymitis mittelst Guajakolapplicationen an der Klinik Janovski's in Prag gemacht hat. An einer grösseren Reihe (52) von Fällen wurde folgende Salbe: Rr. Guajakoli puri 4·0, Vaselini flavi 40·0 bei den ersten acuten Stadien der Epididymitis (2 mal täglich auf Watte dick gestrichen) angewendet. Guajakol ist ein Hauptbestandtheil des Creosots. Es genügten durchschnittlich 3 bezw. 7 Applicationen als Salbenverbände, um die ersten acut entzündlichen in das subacute leichter erträgliche Stadium zu verwandeln, wobei L. insbesondere auf den fast immer beobachteten raschen Abfall der Fiebercurve besonderes Gewicht legt, welchen er der specifischen Wirkung des extern angewendeten Guajakols auf den gonorrhoischen Process zuzuschreiben geneigt ist. Während der späteren Stadien verdient die Guajakoltherapie n. L. keinen besonderen Nutzen vor den anderen localen Anwendungen. Die weitere Behandlung der acuten Epididymitis geschieht nach Lenz am zweckmässigsten mittelst der Zeissl (10%) Jodbleisalbe. Leichtes Brennen in der Haut zumal unmittelbar nach der Application des Salbenverbandes bietet kein nennenswerthes Hinderniss zur Anwendung selbst in Fällen, wo die Haut sehr empfindlich ist. Herabsetzen der Concentration von 10 auf 5% in Fällen von Hautempfindlichkeit oder Eczemneigung beein-

trächtigt die Wirkung nur wenig. Das Auftreten von Eczemen an der Haut konnte L. gegenüber den Angaben von Balzer und Lacour und Anderen niemals beobachten, die das Guajakol u. a. auch in sehr stark concentrirten Lösungen verwendet hatten. Die Wirkung des Guajakols ist nach L. eine im gleichen Masse analgesirende wie resorptive. Schon 15 Minuten nach der Application des Guajakolverbandes konnte er das G. im Urin nachweisen.

Lenz findet, dass die schliessliche Resorption der entzündlichen Infiltrate im Nebenhoden und Samenstrang bei frühzeitiger Anwendung des Guajakols sich besser gestalte als unter anderer Behandlung.

Ullmann (Wien-Baden).

Landau, Th. Die Behandlung des „weissen Flusses" mit Hefeculturen — eine local-antagonistische Bakteriotherapie. Deutsche Med. Woch. 11. 1899.

Landau suchte nach einem Mittel, um den Nährboden bei chron. gon. Erkrankungsprocessen der Frauen dauerhaft zu beeinflussen. Dieses fand er in der gewöhnlichen Hefe und hatte überraschende Erfolge in der Behandlung des gonorrhoischen und nichtgonorrhoischen weissen Flusses. Es wurden 40 Fälle hiermit behandelt. Die Mehrzahl derselben waren chronische Gonorrhoen oder solche chron. Catarrhe, die zwar durch Anamnese und Verlauf als gon. gekennzeichnet, durch die bakteriol. resp. mikr. Untersuchung aber als solche nicht erwiesen waren. Bei den weniger acuten Fällen aber, welche er zu behandeln hatte, war der Erfolg nicht so constant, dass er das Mittel als Specificum gegen Gonorrhoe ausgeben könnte. In den anderen Fällen aber schwand in mehr als der Hälfte der Fälle jede makroskopisch nachweisbare Spur des Ausflusses. Dieser Erfolg blieb in einem Theile der Fälle dauernd, in einem anderen Theil der Fälle stellte sich aber nach längerem Aussetzen der Behandlung wieder Ausfluss ein. In anderen Fällen war der Erfolg kein absolut günstiger, aber doch immerhin noch als ein beträchtlicher zu bezeichnen. Man injicirt von der dickflüssigen aus einer Brauerei zu beziehenden Hefe mittelst einer Spritze nach Entfaltung des Vaginalrohres mittelst Platte und Rinne ca. 10—20 Ccm. in den Scheidengrund und entfernt die Instrumente, nachdem man einen mit einem Faden versehenen Tampon vorgelegt hat. Der Tampon wird nach 24 Stunden entfernt. Scheidenausspülungen unterbleiben vollkommen. Nach 2 bis 3 Tagen wird die Procedur wiederholt. Die Dauer der Behandlung schwankt von einer bis zu mehreren Wochen.

Max Joseph (Berlin).

Jellinek, Johann. Ueber ein neues „Argonin"-Präparat. (Argon L. lösliches Argonin). Wr. med. Wochenschrift Nr. 5, 1898.

Jellinek berichtet über die therapeutischen Resultate, die er an dem Ambulatorium für Ven. und Hautkranke Arth. Alpar's in Budapest mit einem neuen Trippermittel Argonin L. lösliches Argonin, hergestellt von der Fabrik Höchst a. M., an einer Reihe von Fällen meist acuter Gonorrhoen gewonnen hat.

Das Argonin L. ist ein feines lichtgelbes Pulver und unterscheidet sich vom älteren Argonin hauptsächlich dadurch, dass es sich im kalten Wasser sehr leicht löst und dass diese Lösungen monate lang ein ständiges Präparat bilden. Das ältere Argonin ist eine chemische Zusammensetzung des Arg. nitr. mit Caseïn und enthält 4·2% Silber. Das Argonin L. ist eine Zusammensetzung von Arg. nitr. uud Eiweiss und enthält 10% Silber, könnte jedoch noch mehr bis 17% Silber enthalten, ohne dass seine leichte Lösbarkeit beeinflusst wird. Die chem. Eigenschaften des Argonin L. sind im Grossen und Ganzen dieselben wie die des älteren Argonin. Aus keiner der beiden Argoninlösungen wird das Silber durch Salzsäure, durch Kochsalz oder durch Schwefelhydrogen, wie es bei den übrigen Silberpräparaten der Fall ist, gefällt. Eiweiss wird weder von dem einen noch von dem anderen Argonin coagulirt. Durch Zusatz von Schwefelhydrogen und Schwefelammonium wird das Argonin L. wohl dünkler, jedoch Silber wird nicht gefällt. Concentrirte Salzsäure erzeugt bei den beiden Argoninen einen Niederschlag, jedoch ist dies kein Silberchlorid; das gefällte Argonin wird beim Argonin L. durch Zusatz von Wasser wieder gelöst, was beim älteren Argonin nicht der Fall ist. Da das Argonin L. mit Eiweiss eine gelöste Mischung bildet, so besitzt es die Fähigkeit, in die Gewebe besser und tiefer einzudringen.

Der Autor erprobte nun dieses neue leicht lösliche Argent. caseïn in Fällen von Urethritis anter. und poster. Er fand hauptsächlich dort rasches Schwinden der Gonococcen, wo nach Auftreten der acuten Symptome eine Behandlung eingeleitet wurde und zwar rascher bei der U. a. als bei U. p., durchschnittlich nach 4—5 Tagen. Von 9 behandelten acuten Tripperfällen trat nur in einem Falle in der 3. Woche Urethr. post. auf. Nach der Ansicht des Autors steht das ältere Argonin dem Argonin L. in baktericider Hinsicht nach.

Der Umstand, dass das Präparat angeblich sehr wenig reizt, selbst weniger als das ältere Argonin, ermöglicht es, sogar in den acutesten Fällen, sofort vom Beginne ab das Präparat in 1% Lösung anzuwenden. Adstringirende Wirkungen kommen dem Argonin L. ebensowenig zu wie dem Argonin, so dass man auch bei dem Argonin L. schliesslich der Adstringentien nicht entrathen kann, sondern dieselben abwechselnd in bekannter Weise mit dem Argonin injiciren lassen muss.

Schliesslich gibt der Autor an, dass das Präparat einige Vorzüge vor andern Antigonorrhoischen Mitteln besitze, und deshalb berufen sei, einen würdigen Platz in der Trippertherapie einzunehmen.

Ullmann (Wien-Baden).

Pezzoli, C. Aus dem Ambulatorium des Prof. E Finger. Ueber das Largin. ein neues Antigonorrhoicum. Wr. klin. Wochenschr. Nr. 12, 1898.

Pezzoli berichtet über die ersten systematischen Versuche, die er in Gemeinschaft mit Professor Finger an dem Krankenmateriale des Ambulatoriums des Letzteren über ein neues Antigonorrhoicum, wegen seines hohen Silbergehaltes Largin genannt.

Dem Mittel kommen im Allgemeinen dieselben, zur topischen Behandlung höchst werthvollen Eigenschaften zu Gute, wie sie auch dem Argonin, (Argent. caseïn) und Protargol (Argent. proteïn) mit Recht nachgerühmt werden. Auch das Largin ist ein Silbereiweisspräparat, zeichnet sich gegenüber dem bis jetzt am hervorragendst wirkenden Protargol durch seinen höheren Silbergehalt (11·1%) aus. (Differenz 2·8%, gegenüber dem Protargol.) Es wird die reichste, von den bisher bekannten Silbereiweissverbindungen von der Wien. chem. Fabrik Dr. Lilienfeld & Co. dargestellt.

Die Eiweiss-Componente des Largins wird von einem neuen eigenthümlichen alkohollöslichen Spaltungsproducte der Paranucleoproteide (das von der obigen Firma zuerst erzeugte Protalbin) dargestellt.

Es stellt ein graues Pulver dar, welches von geringem specif. Gewicht, im warmen sowie im kalten Wasser (bis zu 10·5%), sehr leicht auch in Glycerin, Blutserum, Pepton etc. löslich ist und wird die klare, gelbgefärbte Lösung weder durch Chloride, noch durch Eiweiss gefällt. Die Reaction der wässerigen Larginlösungen ist schwach alkalisch; doch gelingt es auch, neutrales Largonin herzustellen.

Um die abtödtende Kraft des Largins dem Gonococcus gegenüber zu bestimmen, verfuhr Pezzoli in der, auch von Schäffer zur Prüfung des Argentamins und von Meyer zur Prüfung des Argonins, verwendeten, von Geppert beschriebenen Methode, die darin besteht, dass man sich Aufschwemmungen des zu prüfenden Bacteriums bereitet, zu diesen das zu untersuchende Mittel in verschiedenen Concentrationen zusetzt und man aus diesem Gemisch nach verschiedenen Zeiten abimpft, um hiedurch zu erfahren, in welcher Concentration und nach welcher Zeit das Mittel im Stande war, das betreffende Bacterium zu tödten.

Als Nährboden für die Gonococcen verwendete er ausschliesslich 2% Agar mit Zusatz von steril aufgefangener Hydrocelenflüssigkeit im Verhältniss von 2 : 1.

Indem Pezzoli bei seinen Untersuchungen einmal die gleichen Experimente mit Largin und Protargol anstellte, andrerseits auch die von Schäffer für Argentamin und Argent. nitric. und die von Meyer für Argonin erzielten Resultate verglichen, gelangten wir zur Ueberzeugung, dass das Largin eine höhere gleichwerthige bactericide Kraft als die bisher bekannten Silbereiweisse besitzt, indem dasselbe lebenskräftige Gonococcenaufschwemmungen nach einer Zeit von 10 Minuten in der schwächsten der von uns angewendeten Concentration (1 : 4000) tödtet, während dasselbe mit den übrigen organischen Silberverbindungen die Eigenschaft theilt, wenig oder nur nach längerer Zeit nährbodenverschlechternd einzuwirken, welche Thatsache auf die, diesen Präparaten gemeinsame Eigenschaft zurückzuführen ist, mit Eiweisssubstanzen keinen unlöslichen Niederschlag zu bilden. Es fand sich, dass dasselbe an Imbitionsfähigkeit das Protargol übertreffe und dem Argentamin um ein Weniges nachstehe, auch dass es mit dem Protargol dieselbe Eigenschaft theile, keine oder nur geringe Reizwirkung auf die Mucosa auszuüben,

so dass es sich ganz besonders für die von Neisser zuerst propagirte Methode der prolongirten Urethralinjectionen eignet.

Angewendet wurde das Mittel je nach dem Stadium des Trippers langsam steigend von ¼ bis zu ½%, die Injectionsmengen betragen 10 Gramm, welche 3 mal des Tages von 5—30 Minuten lang in der Harnröhre zurückbehalten werden. Von 60 in dieser Weise behandelten Fällen konnte Pezzoli z Z. nur über die Resultate von 41 Fällen berichten. Die erste Gruppe dieser Fälle, umfassend 27 Kranke mit Urethr. acuta anterior, wurden sofort oder wenige Tage nach den ersten Zeichen der Krankheit in Behandlung genommen. Die Behandlungsdauer schwankte zwischen 14 und 48 Tagen, belief sich im Mittel also auf 30 Tage, ohne dass während der ganzen Zeit ein Urethritis posterior aufgetreten wäre. Die Heilung war eine vollkommene.

Die zweite Gruppe umfasste 8 Fälle. Dieselben betrafen ebenfalls Urethr. acuta anterior, trotzdem sich die Pat. musterhaft nach den Anordnungen verhalten hatten, musste die Larginbehandlung unterbrochen werden, da Urethr. posterior hinzugekommen war. Mit Ausnahme eines Falles, der trotz der rückwärtssitzenden Affection mit fortgesetzt prolongirten Largininjectionen zur Ausheilung gelangte, mussten die Uebrigen einer anderweitigen localen Behandlung unterzogen werden.

Ebenso waren die Erfahrungen der dritten Gruppe von sechs Fällen, die von vornherein mit Urethr. poster. acuter oder subacuter Natur zur Behandlung kamen. Auch hier führte die topische Larginbehandlung zu keinem befriedigenden Resultate.

Es hatte sich demnach das Largin fast ausschliesslich nur bei frischen Fällen von Urethr. ac. ant. bewährt, indem es bei 35 Fällen gelang, 27 mal ohne Zeichen von U. posterior zu Ende zu behandeln.

Demnach in 77% der Fälle gegenüber 64% einer Versuchsreihe, die Finger seinerzeit mit Protargol angestellt hatte.

Pezzoli folgert aus diesen Resultaten, dass das Largin unleugbar besseres leiste als das Protargol.

Was das Verschwinden der Gonococcen aus dem Secrete und die Dauer der Behandlung bis zur völligen Heilung betrifft, so scheint allerdings das Largin dem Protargol um ein Weniges nachzustehen. Auch das Largin wirke erfahrungsgemäss besser auf den gonorrhoischen Process, wenn seine Anwendung mit Adstringentien combinirt wird.

Ebensowenig wie das Protargol sei das Largin ein Abortivmittel. Es gelingt nicht, durch Larginbehandlung den gonorrhoischen Process zu coupiren.

Das Largin sei demnach geeignet, den bisher noch sehr geringen Bestand an wirksam nicht reizenden Antigonorrhoicis zu vermehren und erweist sich in dieser Beziehung als dem Protargol zumindesten gleichwerthig. Ullmann (Wien-Baden).

Pezzoli, C Ueber die desinficirende Kraft des Largins (einer neuen Silbereiweissverbindung) gegenüber dem

Gonococcus. — Ueber das Largin, ein neues Antigonorrhoicum. (Wiener klin. Wochenschr. 1898, Nr. 11, 12.)

Largin ist eine neue Eiweisssilberverbindung, deren Eiweisscomponente, ein neues Spaltungsproduct der Nucleoalbumine, sich durch ihre Löslichkeit in wässerigem Alkohol auszeichnet. Es stellt ein weissgraues Pulver dar, dessen Silbergehalt in lufttrockenem Zustande unveränderlich 11·1% beträgt, also viel höher ist, als der des Argonins und des Protargols. In Wasser löst es sich leicht bis zu 10½% zu einer klaren, gelben Flüssigkeit und ist in dunklen Gefässen gut haltbar.

Untersuchungen, die Pezzoli mit diesem von den chemischen Werken Dr. Lilienfeld & Cie. in Wien erzeugten Präparate angestellt hat, ergaben, dass seine gonococcentödtende Kraft die der bisher angewandten Silbereiweissverbindungen übertrifft, und dass seine Fähigkeit, in die Tiefe todter organischer Substanzen einzudringen, eine grössere ist. Die Erfolge bei der klinischen Verwendung des Largins sind recht aufmunternde. Nach der Methode der prolongirten Injectionen, wie sie Neisser zuvor schon für die Protargolbehandlung empfahl, liessen sich durch Injectionen von ¼—1½% Larginlösungen ähnlich günstige, in mancher Richtung überragende Wirkungen erzielen. So heilten von 35 Fällen von recenter Urethritis anterior 27 (also 77% gegenüber 64% Heilung nach Protargolanwendung). Allerdings scheint die Heilungsdauer der acuten Gonorrhoe bei Larginbehandlung eine grössere zu sein, die Gonococcen etwas später aus dem Secrete zu verschwinden. Für die Behandlung der Urethritis posterior sind vom Largin ebenfalls gute Wirkungen zu erwarten, besonders, wenn anstatt des bisher leicht alkalischen ein neutrales Largin wird in Verwendung gezogen werden können.

Ernst Liebitzky (Aussig).

Wünn, Erich. Ueber Protargol. Inaug.-Diss. Berlin 1898.

Wünn hat in Joseph's Poliklinik 42 Fälle mit Protargol behandelt. In 12 Fällen sichere Heilung. In 12 weiteren Fällen, die sich sogar auf Aufforderung hin, nicht mehr blicken liessen, wird ebenfalls Heilung angenommen (?). In 5 Fällen zweifelhafte Heilung. In einem Falle war es zweifelhaft, ob Recidiv oder neue Infection. Der Rest der Fälle musste mit anderen Mitteln behandelt werden. In 4 Fällen war selbst mit 1% Protargollösung ein Verschwinden der Gonococcen nicht erzielt worden.

Ed. Oppenheimer (Strassburg i. E.).

Stark. Zur Behandlung des Trippers mit Protargol. Monatsheft f. prakt. Dermatologie, Bd. XXVI.

Auf Grund der Beobachtung von 19 Fällen acuter Blennorrhoe erklärt Stark das Protargol zwar nicht für ein Specificum gegen Tripper, jedoch für ein vorzügliches Antiblennorhoicum. Er hebt besonders hervor, dass er niemals während der Behandlung mit Protargol ein Uebergreifen des Processes auf die Pars posterior constatiren konnte.

Ludwig Waelsch (Prag).

Strauss. Ueber das Protargol als Antiblennorrhoicum und Antisepticum. Monatshefte f. prakt. Dermatologie, Bd. XXVI.

Strauss konnte bei ca. 30 Fällen acuter Gonorrhoe durch Protargolbehandlung Heilung vor Ablauf des acuten Stadium erzielen. Die Behandlung muss möglichst frühzeitig beginnen, man muss rasch zu stärkeren Concentrationen steigen und darf nicht zu früh, etwa schon bei erstmaligen negativen Gonococcenbefund, aussetzen. (Ref. möchte hier nur bemerken, dass die Beobachtungen Strauss' nicht ganz einwandfrei sind, nachdem er innerlich auch gleichzeitig Balsamica verordnete.) Bei Urethritis posterior haben ihm Spülungen mit $^1/_2$—1% Lösungen gute Dienste geleistet. Er erklärt es als ein Specificum beim acuten Tripper. Verf. hat ausserdem das Protargol als vorzügliches Antisepticum schätzen gelernt.

Goldenberg, Hermann. A Contribution to the Treatment of Gonorrhoea. New-York Med. Journal LXVII, 4. Jan. 22. 1898.

Goldenberg bestätigt auf Grund seiner Erfahrungen in über 60 Fällen das überaus günstige Urtheil Neisser's über das Protargol als Heilmittel gegen den Tripper. Er rühmt die Abwesenheit jeden Schmerzes oder örtlichen Reizes. Angewandt wurden $^1/_2$—1%-Lösungen je nach dem Sitz der Krankheit, in subacuten und chronischen Fällen 10% Salbe auf Stahlsonden aufgestrichen. Einblasungen des reinen Pulvers durch einen endoscopischen Tubus behufs abortiver Behandlung ganz acuter Fälle erwiesen sich nicht als empfehlenswerth.

H. G. Klotz (New-York).

Richardson, Mark Wyman. On the Value of Urotropin as a Urinary Antiseptic with Especial Reference to its Use in Typhoid Fever. (Journal of Experimental Medicine IV. 1. 19. Jan. 1899.)

Richardson, der schon früher Studien über die Gegenwart von Typhusbacillen im Urin veröffentlicht (III. 34), hat dieselben fortgesetzt und dabei die ausserordentliche Wirksamkeit des Urotropins gegen dieselben beobachtet. R. wies nach, dass der Urin von Typhuspatienten die Bacillen in enormer Menge enthalten kann, dass dieselben Wochen-, Monate- und selbst Jahre lang im Urin vorhanden sein mögen und so nicht nur die Gesundheit der Patienten selbst, sondern auch die öffentliche Gesundheit gefährden. Daher sei strenge Ueberwachung und Desinfection des Typhusurins nothwendig.

Urotropin bewirkte in jedem Falle von 9 die Entfernung der Organismen in 7 Fällen permanent, in einem Falle erst bei dem 4. Versuche in dem letzten konnte die Beobachtung nicht lange genug fortgesetzt werden. In den meisten Fällen genügten 60 Gramm (4·0), in anderen waren 2—300 Gramm (12·0—20·0). R. empfiehlt, von der dritten bis vierten Woche der Krankheit an die Patienten 10 Tage lang täglich 30 Gramm (2·0) Urotropin zu verabreichen oder 10 Gramm (0·6) täglich während des ganzen Verlaufs der Krankheit.

H. G. Klotz (New-York).

Wilcox, Reynold W. A New Urinary Desinfectant. The Medical News, Vol. LXXIII, Nv. 20. 1898.

Wileox hat Urotropin in verschiedenen Fällen versucht und gelangt zu folgenden Resultaten:

1. In Dosen von 2 Gramm pro die verursacht Urotropin keine schlechten Symptome.

2. Ein alkalisch reagirender Harn wird durch das Mittel sauer, was immer auch die Ursache der Alkalinität.

3. Es hemmt die Entwicklung der Mikroorganismen bei ammoniakalischer Cystitis und klärt auf diese Weise trüben Harn.

4. Bei Operationen des Harntractes ist es als vorbereitendes desinficirendes Mittel indicirt. Louis Heitzmann (New-York).

Chassaignac, Chas. (New-Orleans). Vorläufiger Bericht über den Gebrauch von Sodium chlorat. bei Gonorrhoe. Journal of cutanevus and Genito-Urinary Diseases. Jan. 1898.

Mit Rücksicht auf die chemische und therapeutische Qualification des Liquor Sodae Chloratae oder auch Labarraque'sche Lösung genannt in einer Concentration von (1 : 20) empfiehlt Verf. deren Anwendung bei der Gonorrhoe. Trotzdem diese Lösung an Stärke einer Sublimatlösung (von 1 : 2000) gleichzustellen sei, wird sie von der Urethra ohne besondere Reaction vertragen. Als Vortheile der Lösung erwähnt Verf. die alkalische Reaction derselben, ein nicht zu unterschätzender Umstand. Ferner ist das Mittel stark antiseptisch, reizlos, das Gewebe leicht durchdringend; coagulirt nicht Eiweiss, löst den secernirten Schleim. Die stimulirende, resolvirende, alkalische, antiseptische Eigenschaft des Mittels lassen es als ein ideales Mittel für inficirte Schleimhaut-Entzündungen gelten. — Verf. hat 500 Fälle aller Stadien der Erkrankung mit dem glänzendsten Erfolge behandelt. Je acuter der Fall war, desto sicherer und rascher wirkte diese mittelst einer Handspritze vorgenommene Behandlung. Ausgeschlossen waren die sehr sensitiven Harnröhren und die äusserst chronischen Fälle. Verf. macht auf folgende Punkte aufmerksam: 1. Die Lösung soll frisch und von erforderlicher Concentration sein. 2. Die Handspritze soll von 10—15 Gramm fassen. 3. Der Patient soll genau über die Injectionstechnik instruirt werden. Verf. benützt 3 Lösungen von 1 : 48, von 1 : 32 und von 1 : 24 und beginnt mit der schwächsten zuerst. Die Einspritzungen sollen im Beginne 3 - 4 mal; allmälig seltener bis Schmerzen, Brennen, Ausfluss und Fäden im Harne ganz cessiren. Auch das Rectum und Auge sollen das Mittel gut vertragen. — Verf. räumt diesem Mittel einen grossen Vorzug den anderen üblichen Medicamenten gegenüber ein und empfiehlt wärmstens die Anwendung desselben. A. B. Berk.

Kohmann, Carl. Methylblau bei der Behandlung der acuten Gonorrhoe. Norsk Mag. for Lages. 1897, pag. 832.

Kohmann empfiehlt besonders 2% Methylblauauflösung, theils täglich mit einer gewöhnlichen kleinen Spritze ausgeführt, theils mit Guyons Instillationen, wenn pars posterior angegriffen ist.

Der Verfasser ist der irrthümlichen Ansicht, dass das Mittel früher nicht von Anderen probirt worden ist. Krefting (Christiania).

Lang, Ed. Die therapeutische Verwerthung der Elektrolyse, insbesondere bei Stricturen der Harnröhre. (Wiener klinische Wochenschrift, 1897, Nr. .)

Das Studium der elektrolytischen Wirkungen bei der Depilation liessen Lang eine Erweiterung hochgradiger Harnröhrenstricturen durch den elektrischen Strom als erreichbar und vortheilhaft erscheinen. Angestellte Versuche erwiesen die vollständige Brauchbarkeit der Methode, deren Hauptvorzüge in ihrer Schmerzlosigkeit und dem raschen Erfolge bestehen. Das einfache Instrumentarium besteht aus einer Leitbougie, der Stricturenelektrode und der Leitbougieklemme; bei Stricturen der vorderen Harnröhre kommt besser eine kurze, gerade Elektrode in Verwendung. Die Stromstärke braucht über 2—3 Milliampère nicht gesteigert zu werden. Ernst Liebitzky (Prag).

Viscerale Syphilis.

Guérin. Syphilis du coeur. (Thèse de Paris 1898/99. Ref. nach Gaz. hebd. de méd. et de chir. 1899 Nro. 35.

Guérin beschreibt an Hand mehrerer Beobachtungen die pathologische Anatomie und Symptomatologie dieser seltenen Affection und betont die Schwierigkeiten sowohl der anatomischen als der klinischen Diagnose. Victor Lion (Breslau).

Phillips, Sidney. Syphilitic disease of the heart wall. (The Lancet, 23. Jan. 1897).

Phillips untersucht in einer Arbeit, ob man bei Lebzeiten des Patienten die Diagnose einer syphilitischen Erkrankung des Herzens stellen könne und kommt zu folgenden Ergebnissen: 1. Syphilis kann im Herzen Gummata oder allgemeine fibröse Umwandlung hervorrufen. 2. Gummata im linken Ventrikel, ausser wenn sie sehr klein sind, gefährden das Leben; sitzen sie nahe der Spitze des linken Ventrikels, so können sie plötzlichen Tod verursachen. 3. Man kann Gummata im linken Ventrikel annehmen, wenn bei einem Individuum mit syphilitischen Antecedentien Zeichen von Störung der Thätigkeit des linken Ventrikels auftreten, besonders Angina pectoris, Tachycardie, Ohnmachten oder epileptiforme Anfälle; für Gummata im rechten Ventrikel spricht es, wenn Dyspnoë eintritt, die sich auf andere Weise nicht erklären lässt. 4. Wenn sich äusserste Herzschwäche ohne Dilatation in steigendem Masse bei jungen Leuten oder solchen in mittlerem Alter einstellt, die Syphilis gehabt haben, so legt dies die Annahme einer syphilitischen Erkrankung der linken Herzhälfte nahe, während andauernde Dyspnoë auf eine ähnliche Erkrankung der rechten Herzhälfte hinweist. 5. Dilatation jeder Herzhälfte kann bei syphilitischen Personen in Folge von syphilitischer Fibrose eintreten. 6. Herzhypertrophie ohne bestimmbare Ursache und ohne entsprechende Zunahme der Herzkraft erweckt den Verdacht auf

Syphilis. 7. Aneurysmen der Herzwand können aus localen syphilitischen Veränderungen hervorgehen und mit oder ohne Ruptur tödtlich verlaufen. 8. Es ist wahrscheinlich, dass Gummata und fibröse Entartung in frühen Stadien durch die gewöhnliche specifische Behandlung gebessert oder geheilt werden können, und man hat guten Grund zu der Annahme, dass syphilitische Veränderungen der Herzwand in frühen Stadien der Behandlung ebenso zugänglich sind als irgend anderswo gelegene syphilitische Erkrankungen. Natürlich kann bei vorgeschrittenen Gewebsveränderungen eine Heilung nicht mehr erwartet werden. Auf die syphilitischen Erkrankungen des Herzens muss man bei einer Narcose besondere Rücksicht nehmen. Alfred Sternthal (Braunschweig).

Adler, J. Observations on Cardiac Syphilis. (New-York, Med. Journal LXVIII. 577. Oct. 22. 1898).

Adler ist überzeugt, dass das Herz weit häufiger, als gewöhnlich angenommen wird, der Sitz syphilitischer Processe ist. Anatomisch kann nur das Gumma als zweifellos syphilitisches Gebilde angesehen werden, da myocarditische und endarteritische Processe auch auf andern Ursachen beruhen können. A. untersuchte mikroskopisch eine Anzahl Herzen von Syphilitischen, die grobanatomisch nicht erkrankt erschienen, mit Rücksicht darauf, ob sich frühe Stadien luetischer Herzerkrankuag auffinden liessen, und zwar zunächst Herzen von Kindern, weil bei ihnen die Einwirkung anderer Ursachen auf die Entwicklung myocarditischer und endocarditischer Vorgänge mit Sicherheit ausgeschlossen werden kann. A. untersuchte vier Herzen von Kindern unter 4 Monaten, die unzweifelhafte äusserliche Symptome von Syphilis aber bei Lebzeiten keine Zeichen irgend einer Erkrankung des Herzens gezeigt hatten und an acuter Euteritis starben. Dem unbewaffneten Auge erschienen die Organe völlig normal. (Sie wurden in Formalïn fixirt, in Alkohol gehärtet, in Stücke verschiedener Grösse zerschnitten, in Celloidin eingelegt und dann in grössere Reihen von Schnitten, häufig in Serien von mehreren Hundert, zerlegt. Färbung vorwiegend mit Hämatoxylin.) In zwei der Präparate liessen sich nicht die geringsten auf Syphilis zu beziehenden Veränderungen nachweisen. In dem dritten fand sich ein charakteristischer Herd von Endarteritis an einem kleinen Zweige der l. art. coron. in der äusseren Wand des linken Ventrikels, zwischen Spitze und Sulc. coronar. nahe der Oberfläche: Deutliche Proliferation der Intima zwischen und unter der tunic. elastica, die, wo der Process fortschreitet, nach und nach völlig ihren Charakter verliert. Die Zellen mit fein granulirtem, blossen Protoplasma haben deutliche Kerne, sind merklich abgeflacht und wie in Schichten zusammengepresst. Durch die Verdickung der Wand ist ein theilweiser Verschluss des Gefässes bewirkt worden.

An dem vierten Herzen, von einem 3½ Monate alten, an Darmcatarrh und Bronchopneumonie verstorbenen Knaben, fand sich an verschiedenen Blutgefässen, Arterien und Venen, immer mehr oder weniger nahe dem Epicardium, dieselbe Endarteritis, aber weit mehr entwickelt. Nicht

nur war öfters die ganze Intima an der Proliferation betheiligt, so dass die Gefässlumina bedeutend verengt waren, sondern es begann auch bereits zwischen den Zellenhaufen die Bildung von fibrösem Gewebe. Ausserdem zeigt sich in der Umgebung kleinster Arterien und Venen innerhalb des Muskelgewebes ein breiter mit Leukocyten völlig ausgefüllter Raum, von dem aus dieselben sich in das umgebende Gewebe ausbreiten. An andern Stellen erstreckt sich die perivasculäre Infiltration weiter; lockeres und weiches Bindegewebe dringt auch zwischen die Muskelfibrillen ein, und weiterhin findet sich derbes, fibröses Bindegewebe, nur spärliche Zellen enthaltend. Dieses mehr weniger fibröse Gewebe schiebt sich nun auch in allen Richtungen zwischen die Muskelbündel. Hie und da erscheinen die Kerne der Muskelfasern selbst blass und färben sich nur schwach mit Hämatoxylin; die Querstreifung des Muskels selbst wird undeutlich und verschwindet ganz. Diese Veränderungen treten immer nur in ganz kleinen Herden auf, verstreut in dem Muskelgewebe des Ventrikels nahe dem Pericardium, in geringem Grade auch in dem Interventricul. Septum.

Es wurden ferner untersucht zwei Herzen von Erwachsenen, Mann und Frau, 38 resp. 37 Jahre alt, die beide unter den Erscheinungen des Morb. Addisonii gestorben waren und bei denen sich ausser andern syphilitischen Erscheinungen besonders an der Leber (Gumma), gummatöse Degeneration der Glandul. supraven. vorgefunden hatte. Im Leben hatten keinerlei Symptome von Seiten des Herzens bestanden, und auch bei der Section waren gröbere Veränderungen desselben nicht bemerkbar. An dem Herzen der Frau fanden sich dieselben Erscheinungen interstitieller Myocarditis wie an dem Kinderherzen, aber in viel weiter vorgeschrittenem Stadium. Zwischen den Muskelfasern, die selbst häufig Erscheinungen von Degeneration und Atrophie darboten, fanden sich Strecken von nur spärliche Zellen enthaltendem Bindegewebe, daneben Endarteritis und Periarteritis kleiner Arterien und Venen innerhalb der Muskelsubstanz. Häufig wurden ganz verschlossene Gefässe angetroffen. Die Muskeln zeigten noch andere Vorgänge (Coagulationsnecrose), die jedoch nicht von der Syphilis abhängig erschienen. In dem Herzen des Mannes war die interstitielle Myocarditis in noch mehr vorgeschrittenem Stadium vorhanden, so dass die Bindegewebsstrecken sich schon dem blossen Auge als kleine graue, in den braunen Herzmuskel eingebettete Streifen darstellten. Auch die Gefässveränderungen fanden sich vor; neben Arteritis und Periarteritis an vielen Stellen enorme Erweiterung der Capillaren und kleinen Venen, mit kleinen Hämorrhaghien in den perivasculären Räumen.

Endlich zeigte das Herz einer im Alter zwischen 30—40 Jahren stehenden Negerin schon makroskopisch die typischen Läsionen der Herzsyphilis in sehr weit geschrittenen Formen. Zahlreiche degenerirte Stellen an der Aorta, arter. pulmon. u. coronaria, Gummata im l. Ventrikel und Septum, in beiden Ventrikeln weite Strecken fibröser Degeneration, fibröse Flecken des Pericardium, der Papillarmuskeln und Trabekeln. Auch fanden sich ausser dem typischen Gummata Verdrängung des Muskel-

gewebes durch fibröses Bindegewebe, Degeneration der Blutgefässe, so dass kaum ein normales Gefäss vorhanden war, während die früheren Stadien des Processes nirgends beobachtet wurden. Diese Untersuchungen zeigen, dass zu einer Zeit, wo die grossen Gefässe vollkommen normal sind, sich an kleinen Gefässen schon Endarteritis und Periarteritis findet. Diese Gefässveränderungen lassen sich immer nachweisen, wo syphilitische Structurveränderungen existiren, doch ist nicht entschieden, ob die Gefässe immer auch den Ausgangspunkt für jene darstellen. Jedenfalls scheint die Myocarditis von den Gefässen ihren Ursprung zu nehmen. Bemerkenswerth ist die ausserordentlich rasche Umwandlung der Zellinfiltration in anfangs weiches und lockeres, aber sehr bald hartes, derbes, fibröses Bindegewebe.

Klinisch ergibt sich aus den Befunden A.'s, dass wenn Symptome von den Veränderungen des Herzens auftreten, der anatomische Process bereits soweit vorgeschritten ist, dass er durch eine specifische Behandlung nicht mehr beeinflusst wird. Daher ist eine frühe Diagnose besonders wichtig aber wegen Mangels positiver Erscheinungen sehr schwer. Besonders an jüngeren Individuen müssen Erscheinungen von Myocarditis immer der Syphilis verdächtig erscheinen, natürlich um so mehr, wenn andere Symptome der Krankheit vorhanden sind; nicht selten wird der Erfolg der Therapie die Diagnose bekräftigen. Ausser ausgeprägten Fällen von Myocarditis scheinen, wenn bei jüngeren Individuen gewisse functionelle Störungen des Herzens (Bradyoöfter Tachycardie immer in Verbindung mit Arythmie) auf syphilitischen Processen zu beruhen, daher es rathsam erscheint, auch in zweifelhaften Fällen eine antisyphilitische Therapie zu versuchen, da eine solche eben nur in ganz frühen Stadien Aussicht auf Erfolg hat. Angina pectoris wird am häufigsten als Symptom der Herzsyphilis angesehen; manche Autoren glauben, dass eine Affection der Herznerven dieselbe auslöse, während andere in der Erkrankung des arter. coron. die unmittelbare Ursache suchen.

Einen einschlägigen, von ihm beobachteten Fall berichtet A. im letzten Theil seiner Arbeit: 53jähriger Mann, vor 8 Jahren mit Syphil. inficirt und längere Zeit energisch behandelt (auch Inunctionen in Aachen), erkrankt plötzlich mit heftigen Athembeschwerden mit raschem, unregelmässigem Puls. Objectiv nur Druckempfindlichkeit und spontane Schmerzhaftigkeit an verschiedenen Stellen des Sternum, Druckempfindlichkeit der grossen Nervenstämme am l. Arm. Nach einem zweiten Anfalle, etwa eine Woche später auch Periostitis der 6. rechten Rippe. Digitalis, Strophantus und Kal. iodat. allein in mässigen Gaben waren erfolglos, nach energischer Anwendung von Hydrag. (Inunction) rasche Heilung, soweit nach $1\frac{1}{2}$ Jahren anhaltend. H. G. Klotz (New-York).

Diehl, Georg. Ueber Gummiknoten in den Lungen. Inaug. Diss. Erlangen 1896.

Bei der Section eines durch Selbstmord geendigten 26jährigen Mannes waren in der linken Lungenspitze, verstreut im ganzen Lappen derbe Inducationen durchfühlbar. Die Gefässe waren verdickt, das Gewebe strahlige, leicht netzförmig verlaufende, feinste Bindegewebszüge zeigend, disseminirt über das Gewebe hervorragend gelblichweisse, harte, unregelmässige Partien bis Bohnengrösse, die zum Theil bis an die Pleura heranreichen, diese vorwölbend. Sowohl in der Spitze, wie im übrigen Lappen zahlreiche, hirsekorngrosse, in Gruppen liegende, von derben Bindegewebszügen umgebene gelblich-weisse Knötchen, einzelne bis über Erbsengrösse; Durchschnitt derselben hart anzufühlen. In der Leber waren ebensolche Knötchen fühlbar und sichtbar. Neben diesen als Gummata angesprochenen Tumoren bestand noch Syphilis der Lymphdrüsen, syphilitischen Narben der Leber. Tuberkelbacillen wurden nicht gefunden.

Ed. Oppenheimer (Strassburg i. E.).

Greene, R. H. Ueber Nierensyphilis. Journal of cutaneous and Genito-Urinary diseases. Jan. 1898.

Greene bemühte sich unabhängig von den in der Literatur über Nierensyphilis vertretenen Ansichten, auf Grund von Sectionsbefunden jene pathologischen Nierenveränderungen zu studiren, welche bei Individuen, die in Folge von Syphilis starben, oder zur Zeit des Todes Syphilis manifestirten, zu begegnen waren. Die diesbezüglichen Untersuchungen ergaben, dass mit Ausnahme des Gumma keine morbide Veränderungen zu verzeichnen waren, welche nicht auch die Folgen anderweitiger Erkrankungsursachen sein konnten. Verf. behandelt seine Arbeit der leichteren Uebersicht halber unter den folgenden Abtheilungen: I. Parenchymatöse Nephritis. II. Interstitielle Nephritis. III. Gummöse Nephritis. IV. Amyloide Nephritis. In der Regel fand Verf. die Manifestationen mehrerer dieser Abtheilungen gleichzeitig in combinirter Form vertreten. Das Resultat seiner Ergebnisse gruppirt Verf. in den nachstehenden Schlussfolgerungen: 1. In einer geringen Anzahl von Fällen greift die Syphilis die Nieren direct oder indirect an, bedingt eine parenchymatöse oder interstitielle Gewebsentzündung, oder verursacht eine gummöse oder amyloide Degeneration. 2. Zumeist combiniren sich diese Zustände mit einander, d. h. treten selten einheitlich auf. 3. Eine auffallende Tendenz einseitiger Nierenaffection in Folge der Syphilis ist zu registriren, mit Ausnahme interstitieller Veränderungen; doch zuweilen auch bei diesen. 4. Zuweilen täuschen die Symptome einer Nierensyphilis eine maligne Erkrankung der Nierensteine vor.

A. B. Berk (New-York).

Bowlby, A. A. Gummatous enlargement of the Kidney. Pathological Society of London. (Ref. The Lancet 20. März 1897 und The Brit. Med. Journ. 20. März 1897).

Bowlby zeigte ein Präparat gummatöser Nierenaffection, die einen grossen Nierentumor verursacht hatte. Die Patientin, eine kräftige, sonst gesunde 40jährige Frau hatte vor 21 Jahren an Syphilis gelitten, war aber seit 19 Jahren frei von Erscheinungen. Sie klagte über eine leichte

Schwellung in der rechten Lumbalgegend, die stetig zunahm. Andere Symptome waren nicht vorhanden und, ausgenommen dass sich gelegentlich eine Spur von Eiweiss im Urin fand, war letzterer normal an Menge und in seinen Bestandtheilen. Die Schwellung erreichte eine solche Grösse, dass sie eine grosse Neubildung der Niere vortäuschte, worauf die Niere durch Lumbalschnitt entfernt wurde. Sie wog mehr als ein Pfund und erwiess sich so vollständig mit gummatösen Wucherungen durchsetzt, dass es unmöglich war, auch nur eine Spur von Nierencanälchen zu finden, und da auch ihre Entfernung keinerlei Verminderung der Harnausscheidung herbeiführte, so ist es sicher, dass sie nicht mehr thätig war. Zwei Jahre nach der Operation war die Patientin noch bei vortrefflicher Gesundheit und man konnte mit gutem Grund annehmen, dass die andere Niere gesund war. Dieser Zustand scheint bisher nicht beschrieben zu sein. Alfred Sternthal (Braunschweig).

Winogradow, N. F. Ein calcinirtes Gumma der Nebenniere bei angeborener Syphilis. Archives russes de Pathologie, de Médicine clinique et de Bactériologie. 1898, Bd. V, Heft 6, p. 662.

Winogradow beschreibt den pathologisch-anatomischen Befund eines calcinirten Gummas in der Nebenniere eines seltenen Falles — bei einem 57 Tage alten nichtausgetragenem Kinde, bei dessen Lebzeiten keine Lues hereditaria im Verdacht war, welch' letzteres Leiden aber bei der Autopsie man deutlich constatiren konnte.

A. Grünfeld (Rostow am Don).

Koschel, Ernst. Die Syphilis der Speicheldrüsen. (Inaug. Diss. Berlin 1898.

Der von Koschel beobachtete Fall betrifft eine 30jährige Patientin, die sicher an Syphilis gelitten hat (Spritzcur wegen eines Ausschlags auf dem Körper, ausserdem geben der Hals- und Nasenbefund: die Sattelnase, die Perforation im knorpligen Septum, die mit gelbgrünen Borken bedeckten geschwürigen Flächen, das Fehlen der Uvula und die narbigen Verwachsungen im Gaumengewölbe zweifellose Beweise von Spätsyphilis). Zur Zeit der Beobachtung — ca. 3 Jahre nach der Infection — litt Patientin ausserdem noch an Gaumengeschwülsten in der Kniekehle und der Parotis, die zum Theil schon in Zerfall übergegangen waren. Die Affection der Parotis entwickelte sich schmerzlos innerhalb 8 – 10 Wochen bis zu ihrer grössten Ausdehnung und heilte dann rasch unter localer Hg- und innerlicher Jodkalibehandlung mit Hinterlassung einer derben Schwiele. Im Anschluss an diesen und der sonstigen bekannten Fälle bespricht dann K. noch die patholigische Anatomie, Diagnose und Therapie dieser seltenen syphilitischen Speicheldrüsenerkrankungen,

Ed. Oppenheimer (Strassburg i. E.).

Tenwick, P. Clennell. A case of angina Ludovici occurring in the acute stage of syphilis. The Lancet. 27. Febr. 1897.

Tenwick sah bei einem Manne, der an einem harten Schanker und syphilitischem Ausschlag litt, eine Angina Ludovici sich rasch ent-

wickeln, die trotz Tracheotomie zum Tode führte. Syphilis ist bisher in der Litteratur als Ursache der Angina Ludovici noch nicht verzeichnet. Section oder bakteriologische Untersuchung wurde nicht gemacht.

Alfred Sternthal (Braunschweig).

Burger, Rudolf. Ueber einen Fall von acuter gelber Leberatrophie im Anschluss an Syphilis. Inaug. Dissertation München 1896.

Eine 33 Jahre alte, im 6. Monat gravide Kellnerin mit secundär luetischen Symptomen (Condylom. lata vulvae, Angina syphil.) erkrankte an icterischen Erscheinungen, welchen sie nach ca. 14 Tagen erlag. Die Section ergab alle Zeichen einer acuten gelben Leberatrophie (allgemeine Verkleinerung der Leber, weiche, schwammige Consistenz, orangegelbe Verfärbungen der Kapsel, musartiges Gewebe). Mit Rücksicht auf die schon früher beschriebenen Fälle von acuter gelber Leberatrophie bei Lues glaubt Burger auch in diesem Falle die Lues als directe Ursache annehmen zu dürfen. Man dürfte vielleicht dabei an die Wirkung toxischer, vom Syphilisvirus producirter Substanzen denken, deren Wirkung unterstützt werden mag durch Stauungsverhältnisse im Pfortadergebiet veranlasst durch periportale Drüsenschwellung, wozu in den mit Gravidität einhergehenden Fällen noch der Druck des schwangeren Uterus kommt. Der Verlauf der acuten gelben Leberatrophie bot keine Abweichung von der aus anderen Ursachen (Typhus, Malaria, septischen und puerperalen Erkrankungen). Ed. Oppenheimer (Strassburg i. E.).

Arnheim. Zur Casuistik des Icterus im Frühstudium der Syphilis. (Monatshefte für prakt. Dermatologie. Bd. XXVI.)

Verf. berichtet über 10 Fälle von Icterus bei syphilitischen Personen. Nur in einem Falle trat der Icterus gleichzeitig mit dem ersten Exanthem auf, bei den anderen Fällen während der ersten Allgemeineruption oder während eines Recidivs. Gastrische Störungen wurden in 2 Fällen beobachtet, in 2 Fällen war die Leber vergrössert und druckempfindlich. Sämmtliche Fälle betrafen Frauen. Verf. schildert ferner noch 2 Fälle von acuter gelber Leberatrophie, von der der eine floride Syphilis zeigte, die andere Kranke Syphilis durchgemacht hatte.

Ludwig Waelsch (Prag).

Patel. Lésions syphilitiques du placenta dans la syphilis postconceptionnelle. (Soc. d. sciences méd. de Lyon. 10. März 1899.) (Ref. nach La prov. méd. 13. Mai 1899.)

Patel zeigt Photographien von Placentarpräparaten, welche von Personen stammten, die im Laufe der Schwangerschaft Lues acquirirt hatten. Er weist nach, dass bei postconceptioneller Syphilis sowohl die mütterliche als die kindliche Placenta die gleichen Veränderungen zeigt, wie bei der gewöhnlichen Lues. Man müsse deshalb, wie Fournier, auch die Kinder, deren Mütter post conceptionem inficirt wurden, als luetische betrachten, von der Mutter nähren lassen und sie antiluetisch behandeln — im Gegensatz zu Arming und Neumann, die berichten,

dass solche Kinder später von ihrer Mutter inficirt wurden, also früher gesund waren, und zu Balenkin, der die gleiche Anschauung vertritt. (Thése de Paris. 1896.) Victor Lion (Breslau).

Still, G. F. Congenital gumma of spleen. (Pathological Society of London. Ref. The Laneet and The Brit. Med. Journ. 8. Mai 1898.)

Still zeigt zwei Präparate gummatöser Erkrankung bei Kindern; das erste betraf einen 11jährigen Knaben, bei dem Schwellung der Halslymphdrüsen die Diagnose Lymphadenom stellen liess. Nach dem Tode fand man Gummata in der Milz; auch die Retroperitonealdrüsen waren geschwollen. Der zweite Fall war ganz ähnlich. Gummata der Milz sind bei congenitaler Syphilis sehr selten. Vortr. konnte in der Literatur nur 4 Fälle bei Kindern finden, und zwar waren diese von deutschen Pathologen berichtet. Alfred Sternthal (Braunschweig).

Stolper, P. Beiträge zur Syphilis visceralis (Magen-, Lungen-, Herzsyphilis). (Bibliotheca Medica, Abth. C, Heft 6. Cassel 1896. Verlag von Th. G. Fischer.)

In dem Zeitraum vom 1. März 1892 bis zum 1. Mai 1895 konnte bei 86 Leichen von gesammt 2995 Obductionen im pathologisch-anatomischen Institut der Breslauer Universität sichere Syphilis festgestellt werden. 25mal congenital, 61mal aquirirt. Bei den congenitalen Fällen fand sich niemals Magensyphilis, auch keine Herzbefunde (Kundrat, Mracek), dagegen nur 2mal keine Eingeweide-Syphilis. Im Uebrigen bei 23 dieser Sectionen 20mal interstitielle, 2mal gummöse Hepatitis, 2mal Pankreatitis interstitialis, 3mal indurative Pneumonie, 2mal ulceröse Darmsyphilis. Ausserdem 19mal Hauteruptionen und 8mal syphilitische Osteochondritis.

Eingehender bespricht Stolper die visceralen Affectionen bei acquirirter Syphilis, in denen nur 5mal unter obigen 61 Fällen eine Erkrankung innerer Organe vermisst wurde, wo dann die Diagnose aus der Erkrankung der Haut, Musculatur oder des Skeletts gestellt werden musste. Es handelt sich bei Stolper nur um Fälle ganz zweifelloser Befunde, z. B. wurden stricturirende Mastdarmgeschwüre unberücksichtigt gelassen, was die Mittheilungen wertvoll macht. Aus der Zusammenstellung, die im Original nachgesehen werden muss, geht hervor, wie selten Magen (1mal Gummata, 8mal Narben), Lungen (4mal fibröse, 1mal gummöse Veränderungen) und Herz (2mal gummöse, 12mal fibröse (?) Erkrankung, Gefässe nur 6mal) erkrankt gefunden wurden. Befunde an den Knochen 27mal, Aplasie der Zungenbalgdrüsen 10mal (inclusive fibröse Entartung der Mandeln), Hoden fibrös 14mal, die Nieren interstitiell 16mal etc. Ohne auf die Berechtigung besonders aller letzteren Befunde genauer einzugehen, sehen wir von einer Kritik dieser nebensächlichen Bemerkungen hier ab und erfreuen uns der anatomischen Bilder zweifelloser schöner Befunde von gummösen Processen am Magen, Lunge, den grossen Athemwegen und Herzen. Die nach dem Urtheil der Pathologen ungleich häufige Form der sclerosirenden Lungensyphilis wird um so

sicherer erwiesen, wenn Tuberculose, Rotz und Staubinhalationen völlig auszuschliessen sind und sich gleichzeitig Gummata und sclerosirende Entzündung bei anderweitigen sicheren syphilitischen Zeichen vorfinden Eine solche Beobachtung wird u. a. lesenswerthen in extenso wieder gegeben.

Die der Arbeit beigegebenen Tafeln sind gute Reproductionen der entsprechenden pathologischen Befunde an Magen, Lunge und grossen oberen Athemwegen. Loewenhardt (Breslau).

Vaughau, Paul Turner. Syphilis of the Nose, Throat and Larynx. (The Medical News. Band LXXI, Nr. 21. 1897.)

Vanghau gibt eine allgemeine Beschreibung der primären Syphilis der Nase und des Nasenrachenraumes, welche er als recht selten hinstellt. Ein einfacher, langandauernder Nasenkatarrh bei Kindern kann syphilitischen Ursprungs sein. Bei der Behandlung hält er es für besser, nicht auf die Secundaria zu warten, sondern sofort eine Quecksilberbehandlung einzuleiten. Louis Heitzmann (New-York).

Buchanzeigen und Besprechungen.

Lassar-Cohn. Praxis der Harnanalyse. Leopold Voss, Hamburg u. Leipzig. 1897.

Auf 38 Seiten bringt dieses kleine Buch in ausserordentlich kurzer, klarer Zusammenstellung Alles, was der Praktiker braucht. Uebrigens enthält die Schrift auch noch ein Capitel über die Analyse des Mageninhaltes. Die Arbeit wird zweifellos sehr viele Liebhaber finden und viele Auflagen erleben. Düring (Constantinopel).

Schleich, C. L. Schmerzlose Operationen. Oertliche Betäubung mit indifferenten Flüssigkeiten. Psychophysik des natürlichen und künstlichen Schlafes. 4. Aufl. Springer, Berlin. 1899.

Eine Empfehlung der Schleich'schen Infiltrationsmethode bei der Dermatologie ist gewiss überflüssig. Gerade die Dermatologen haben die grossen Vorzüge derselben in praxi bald erfahren und ergriffen. Eine vierte Auflage, nach der dritten im vorigen Jahre, beweist das Interesse, das die Aerzte an dieser Frage nehmen. Wäre es nicht gut, wenn der Verf. jetzt das Buch ohne Polemik, lediglich zur Ausbreitung der Methode, veröffentlichte? Seine durchaus originelle, praktisch ausserordentlich fruchtbare Idee ist jetzt doch selbst von den Widersachern anerkannt. Und diejenigen, die sich nicht überzeugen wollen, kann Schleich vernachlässigen. Düring (Constantinopel).

Brocq, L. et **Jacquet**, L. Précis élémentaire de Dermatologie. Paris, Masson.

Das vorliegende Buch, das einen Band der Encylopedie scientifique des aide-memoire darstellt, enthält die von Brocq verfasste allgemeine Dermatologie.

Die Symptomatologie der Hautkrankheiten, deren pathologische Anatomie und Aetiologie werden in allgemeinen Umrissen kurz geschildert, die Prognose und Diagnose vom allgemeinen Gesichtspunkte aus erörtert. Ein kurzer Abschnitt ist auch der Therapie gewidmet, und ist alles Wissenswerthe hier übersichtlich zusammengestellt. Den Schluss des Werkes bildet eine Classification der Hautkrankheiten, bei welcher wesentlich der ätiologische Standpunkt berücksichtigt ist.

Die Darstellung ist eine zusammenfassende und lebendige; als Einführung in das Studium der Dermatologie kann das Buch wärmstens empfohlen werden. Ludwig Waelsch (Prag).

Schleich, L. C. Neue Methode der Wundheilung. Ihre Bedingungen und Vereinfachung für die Praxis. Julius Springer, Berlin. 1899.

Das Werk enthält eine reiche Serie von Abhandlungen aus dem Gebiete der allgemeinen und speciellen Chirurgie. Zahlreiche neue Vorschläge zur Wundbehandlung verfolgen den Zweck, die Ausübung der chirurgischen Praxis auch den mit geringen Hilfsmitteln ausgestatteten praktischen Aerzten zu ermöglichen.

Im Beginne bespricht S. die Aetiologie der Infection. Er hat durch die Beobachtung von zahlreichen Fällen septischer Infection die Ueberzeugung gewonnen, dass dabei nicht immer die Bakterienarten allein für das Zustandekommen eines bestimmten Krankheitsbildes massgebend sind, sondern dass im Gegentheile in einer auffallend grossen Anzahl von Fällen auch die im Momente der Infection erfolgte Berührung mit gewissen chemischen Agenzien die Art der Wunderkrankung bestimmend beeinflusst. Deshalb sondern sich nicht selten Gruppenbilder der Infection nach einzelnen Berufsarten. So sah S. bei den Arbeitern einer Fabrik, welche häufig im Momente der Verletzung ranziges Schmieröl an den Fingern hatten, nachher ziemlich gleichförmige Bilder septischer Erkrankung (diffuse Fettnekrose). In ähnlicher Weise fand er bei einer Reihe von Aerzten, welche durchwegs mit gonorrhoischem Materiale zu thun hatten, nach Fingerverletzungen knotige, varicöse Lymphstrangverdickungen und glasig sulzige Lymphdrüsenhyperplasien ohne primäre Vereiterung. In diesem Sinne sieht auch S. die Giftigkeit unsauberer Fingernägel mehr in der Anwesenheit sichtbaren und chemisch sicher stark differenten Materiales, als in der Anwesenheit von Bakterien begründet. Er verwirft deshalb die chemische Desinfection fast für alle chirurgischen Zwecke und tritt sehr warm für die peinlichste Sauberkeit durch mechanische Reinigung ein. Diese erreicht er für die Haut und die Hände durch seine Ceralmarmorseife, eine Sandseife, der ein Wachspräparat (Ceral) zugesetzt ist; diese scheuert die Haut energisch und exact und hält sie, wie auch der Ref. nach mehrmonatlichem Gebrauche bestätigen kann, weich und geschmeidig. Die Ceralbeimischung soll auch noch den Vorzug haben, dass nach der Waschung, die in stets gewechseltem sterilen Wasser erfolgt, eine dünne unlösliche sterile Wachsschicht die Haut bedeckt.

Bekanntlich basirt die Wundbehandlung S.'s auf dem Grundsatze, die Wunde mit einem völlig indifferenten, dem Gewebe homogenen Materiale zu bedecken, welches nicht, wie der Schede'sche Blutschorf, der Zersetzung zugänglich ist. Dieses Mittel hatte S. in der Formalingelatine (Glutol) gefunden, deren Anwendung eingehend beschrieben wird. Einen Schritt weiter in derselben Richtung bildet die Beimengung von Serumpulver zum Glutol. Bei eitrigen Processen wird nämlich hiedurch eine „intensivere ablenkende Fütterung der Bakterien auf freier Fläche“ und eine reichere Abspaltung von Formaldehyd („selbstthätige Desinfection“) erzielt. Dieselbe Idee, der ja auch die Ceralbeimengung zur Seife zuzuschreiben ist, liegt nun noch einer ganzen Reihe von in S.'s Buche neuerdings empfohlenen Mitteln zu Grunde. Es sei hier nur auf einzelne derselben hingewiesen:

Wegen seiner grossen Affinität zu den menschlichen Geweben ist das Serum noch in anderer Weise vielfach als Heilmittel in Verwendung gezogen worden. So ist z. B. die aus demselben bereitete Pasta serosa bei den verschiedensten Hauterkrankungen mit bestem Erfolge verwendet worden. Die Wachsvaselin- und Steralvaselinbinden (Steral ist aus Stearin bereitet) stellen ein billiges Ersatzmittel für die kostspieligen Compressionsbinden aus Gummistoffen dar. Zudem sollen sie durch ihre plastischen Eigenschaften in der Gynäkologie die Pessare ersetzen und die Handhabung der Vaginaltampons wesentlich bequemer gestalten. Zur Vereinfachung der Verbandtechnik wird die Pasta peptonata, ein rasch erstarrendes, absolut reizloses Klebemittel, empfohlen.

Ein grosses Capitel ist der Betrachtung des Ulcus cruris gewidmet. Die Behandlung desselben besteht darin, dass, nach entsprechender Versorgung des Geschwüres selbst, der ganze Fuss in Peptonpasta eingeschlossen wird und die Patienten in dem harten Verbande umhergehen; schon nach Kurzem schwellen auch unförmig elephantiastisch verdickte Unterschenkel ab und die Geschwüre reinigen sich. Zur Quecksilberapplication wird die wasserlösliche Quecksilberpeptonpaste empfohlen, die, auf die Haut gestrichen, rasch eintrocknet und, sobald Intoxicationserscheinungen eintreten, durch ein Bad sofort entfernt werden kann. Die Bereitung dieser sowie zahlreicher anderer Präparate und die Methoden ihrer Anwendung sind in S.'s Buche eingehend beschrieben. S. hofft, dass wenigstens das eine oder andere davon günstige Beurtheilung und Nachahmung finden möge.

Ungefähr die Hälfte des Buches gehört dem theoretischen Theile, der Begründung der therapeutischen Massnahmen S.'s. Es muss darin namentlich auf einzelne Capitel, so jene über den Aufbau der Granulationen, die Vorgänge bei der Wundheilung, die Fütterung der Zellen von der Wunde aus besonders hingewiesen werden. Wenn auch Mancher (wie auch der Ref.) die Anschauungen S.'s nicht in allen Punkten theilen und seine Schlüsse nicht selten für zu weitgehend halten wird, so enthält das Buch doch so viele werthvolle Anregungen, ist so geistvoll und anregend geschrieben, dass es der eingehenden Lectüre wärmstens empfohlen werden kann. Schloffer (Prag).

Varia.

Pseudo-Tuberculose. Von der Pathological Society of London wurde ein Comité gewählt zum Zwecke der Festsetzung einer Nomenclatur für die verschiedenen, als Pseudo-Tuberculose beschriebenen Krankheiten. Der Bericht dieses Comités lautet:

I.

Der Ausdruck „Pseudo-Tuberculose" wurde für verschiedene Krankheitsprocesse angewendet, welche mit einander nur darin übereinstimmen, dass es in den Geweben zur Bildung kleiner Knötchen kommt, welche als „Tuberkeln" ähnlich angesehen wurden.

Zu den verschiedenen so benannten Krankheitsprocessen gehören die Folgenden:

A. Eine Anzahl von durch Bacillen und Coccen verschiedener Art hervorgerufenen Infectionskrankheiten. Als hierher gehörig mögen erwähnt werden:

1. Ein Fall von Pseudo-Tuberculose bei einem Manne, beschrieben von Du Cazal und Vaillard (1891). Bei diesem Falle fand sich eine Zahl von käsigen Tuberkeln am Peritoneum und im Pancreas. Aus diesen konnte ein Bacillus, verschieden von dem Tuberkelbacillus (Koch), isolirt werden. Dieser Bacillus war für Meerschweinchen nicht pathogen, rief aber bei Kaninchen einen Zustand hervor, ähnlich dem beim Menschen.

2. Zoogloea Pseudo-Tuberculosis beim Meerschweinchen und Kaninchen („Tuberculose zoogléique"). Dieser Zustand wurde zuerst von Malassez und Vignal (1883) beschrieben; er wurde bei den genannten Thieren hervorgerufen durch Inoculation von Theilen eines Knotens vom Vorderarm eines Kindes, das an tuberculöser Meningitis gestorben war. Koch'sche Tuberkelbacillen konnten in dem Knoten nicht nachgewiesen werden. In den ersten zwei Versuchsreihen entstanden bei den Thieren Knötchen, welche einen Coccus mit ganz charakteristischen Eigenschaften aufwiesen. In der dritten Versuchsreihe fand sich neben diesem Coccus noch der Koch'sche Tuberkelbacillus. Die wahre Natur des Processes muss daher in diesen Fällen zweifelhaft bleiben. Chantemesse (1887) konnte eine ähnliche Zoogloea Pseudo-Tuberculose bei einem Meerschweinchen dadurch hervorrufen, dass er in den Peritonealraum desselben ein Wattestück brachte, durch welches die Luft eines Krankenzimmers filtrirt worden war, in dem Phthysiker lagen. Nocard (1889), Zagari (1890) und Parietti (1890) haben Zoogloea Pseudo-Tuberculose beim Meerschweinchen beschrieben, welche theils durch Inoculation des Sputums einer tuberculoseverdächtigen Kuh, theils als idiopathische Erkrankung, theils nach Inoculation von Kuhmilch entstanden war. Eberth (1885) berichtet gleichfalls über zwei Fälle einer derartigen idiopathischen Erkrankung beim Meerschweinchen.

3. Zoogloea Pseudo-Tuberculose der Vögel beschreibt Nocard (1885).

4. Bacilläre Pseudo-Tuberculose der Nagethiere. Charrin und Roger (1888) und Dor (1888) beschrieben diesen Zustand am Meerschweinchen und Eberth (1885) am Kaninchen. Legrain (1891) beschreibt ein ähnliches Krankheitsbild beim Kaninchen, entstanden durch Inoculation des Sputums phthysischer Patienten.

5. Pseudo-Tuberculose der Rinder. Courmont (1889) isolirte aus Knoten von der Pleura einer Kuh einen vom Tuberkelbacillus verschiedenen Bacillus, der beim Meerschweinchen eine Pseudo-Tuberculose hervorrief. Nuvoletti (1894) beschreibt gleichfalls eine beim Kalbe vorkommende bacilläre Pseudo-Tuberculose.

6. Pseudo-Tuberculose beim Pferde beschreibt Pfeiffer (1889). Der isolirte Bacillus erzeugte eine Pseudo-Tuberculose bei Hasen, Kaninchen und Hausmäusen.

7. Pseudo-Tuberculose der Mäuse beschreibt Kutscher (1889). Die Krankheit trat idiopathisch bei Mäusen im Laboratorium auf; der isolirte Bacillus war nicht pathogen für Meerschweinchen oder Kaninchen.

8. Pseudo-Tuberculose der Schafe beschreiben Preisz und Guinard (1891), Preisz und Morey (1893) und Turski (1897). Der isolirte Bacillus war pathogen für Meerschweinchen und Kaninchen.

9. Pseudo-Tuberculose beim Schweine beschreiben Galli Valerio (1896), Turni (1896) und Deleidi (1896).

B. Blastomycosis. Eine ähnliche Nomenclatur haben Gilchrist und Stokes acceptirt, indem sie einen Fall von „Pseudo-Lupus vulgaris", durch Blastomyces verursacht, beschreiben.

C. Streptotrichosis. Als Streptothrix-Infection wurden die folgenden Fälle beschrieben: Pseudo-Tuberculosis (cladothrica) von Eppinger. (Anmerkung.) Der Erreger dieser Krankheit, von Eppinger den Cladotrichen zugezählt, ist gegenwärtig als eine Streptothrixform (S. asteroides) erkannt. Pseudo-Tuberculosis hominis streptotricha von Flexner.

D. Aspergillosis. Infectionen durch Aspergillus fumigatus wurden als Pseudo-Tuberculose beschrieben von Dieulafoy, Chantemesse und Widal. Andere Autoren gebrauchten dieselbe Bezeichnung bei der Beschreibung von durch gewisse Schimmelpilze verursachten Krankheiten.

E. Protozoen-Infection. Gilchrist und Rixford haben einen Fall von „Protozoen- oder Coccidien-Pseudo-Tuberculose" beschrieben.

F. Durch höhere thierische Parasiten in den Lungen hervorgerufene pathologische Zustände. Hartenstein berichtet über eine in der Lunge von Rindern durch Echinococcus hervorgerufene Pseudo-Tuberculose.

Knötchen („Wurm-Knötchen") in den Lungen von Katzen, hervorgerufen durch die Eier von Strongylus vasorum (Laulanié, 1884), sowie

durch die Eier oder Larven von Nematoden in den Lungen von Pferden, Rindern, Schafen und Hunden hervorgerufene Knötchen, wurden als „Wurm-Pseudo-Tuberculose“ beschrieben.

II.

Wir sind der Meinung, dass diese Verwirrung herrührt von der Anwendung des Wortes „Tuberkel“ in zweifachem Sinne:

1. Als ein allgemein anatomischer Ausdruck für ein kleines Knötchen.

2. In specifischem Sinne für die knotigen Läsionen, welche durch den Koch'schen Tuberkelbacillus hervorgerufen werden.

III.

Wir sind der Meinung, dass dieser Terminus fernerhin nicht mehr in allgemein anatomischem Sinne gebraucht werden soll, sondern wenn er überhaupt gebraucht wird, so einzig und allein für durch den Tuberkelbacillus hervorgerufene knotige Läsionen. Um jede Unklarheit zu vermeiden, schlagen wir vor, dass alle Läsionen, die „Tuberkel“-Form haben, Knötchen genannt werden, und dass jene, welche durch den Koch'schen Tuberkelbacillus erzeugt werden, als Tuberkelknötchen unterschieden werden; ferner dass die Knötchen, welche durch andere Ursachen hervorgerufen werden, in gleicher Weise unterschieden werden durch ein Attribut, welches auf die Ursache hinweist, wenn diese bekannt ist, z. B. Aspergillus-Knötchen etc., oder, wenn diese nicht bekannt ist, durch irgend eine Bezeichnung, welche nicht in Beziehung gebracht werden kann zum Worte „Tuberkel“.

Wir schlagen ferner vor, dass die Krankheit selbst, als verschieden von den verursachten Läsionen, womöglich in der von uns in den Titelüberschriften (B, C, D) angegebenen Weise als „Blastomycosis“ etc. bezeichnet werde.

Der Ausdruck „Pseudo-Tuberculose“ würde dann unnöthig werden, und sollte auch unserer Ansicht nach vollständig ausser Gebrauch gesetzt werden.

J. F. Payne, Vorsitzender; J. Mc. Fadyean, S. G. Shattock, J. W. Washbourn, G. Sims Woodhead; Alex. G. R. Foulerton, Schriftführer. W. P.

Professor Róna (Budapest). Der verehrte, vieljährige Mitarbeiter dieses Archivs, Herr Dr. S. Róna, ist zum ausserord. öffentl. Professor an der Budapester Universität ernannt worden. Nachdem ihm schon früher das Primariat am St. Stephanspital übertragen wurde, erscheint somit die erledigte Stelle nach dem dahingeschiedenen Prof. Schwimmer in würdigster Weise ausgefüllt.

Originalabhandlungen.

Aus der Klinik für Haut- und Geschlechts-Krankheiten des
Prof. A. Gay zu Kasan.

Die günstige Wirkung der Röntgenstrahlen auf den Lupus und deren Nebenwirkung auf die Haut und ihre Anhangsgebilde.

Von

Dr. **J. Himmel,**
Assistent an der dermatologischen Klinik.

(Hierzu Taf. XVI.)

Bei Durchsicht der Litteratur, welche die therapeutische Bedeutung der Röntgenstrahlen speciell in der Dermatotherapie betrifft, fällt unwillkürlich der Umstand ins Auge, dass man den besten Erfolg mit diesen Strahlen bei der Heilung von Lupus erzielte. Die Versuche verschiedener Forscher führten zu glänzenden Resultaten in dem Sinne, dass die lupösen Infiltrate resorbirt wurden und die krankhaften Symptome vollständig schwanden. So erzielten Heilung von Lupus: Alters-Schönberg, zwei Thierärzte, ferner Fiorentini und Freund. Gocht behandelte mit Röntgenstrahlen sechs Kranke; von diesen Kranken war bei einem die Diagnose überhaupt zweifelhaft, und was die Therapie dieses Falles anbetrifft, so blieb sie auch ohne jeden Einfluss auf den Krankheitsprocess; was aber die anderen fünf Fälle betrifft, so erzielte man in Allen Vernarbung der lupösen Stellen und vollständigen Schwund der Knoten. In dieser Richtung erschienen darauf die Beobachtungen von Luraschi, Schiff und Kümmel, welche der Ansicht sind, dass nach der Anwendung von X-Strahlen die lupösen Knoten verschwinden und an ihrer Stelle gesunde Granulationen sich entwickeln, die allmälig in zarte Narben

übergehen. — Auf Vorschlag meines hochverehrten Lehrers Herrn Prof. A. H. Gay unternahm ich es, mich von der Richtigkeit dieser Angaben persönlich zu überzeugen und die Veränderungen zu beobachten, die unter Einwirkung von X-Strahlen in der gesunden und lupösen Haut entstehen. Dazu bot sich mir auch in kurzer Zeit die beste Gelegenheit. Ich hatte bald zu meiner Verfügung vier lupöse Kranke, die schon mehrere Jahre an Lupus vulg. litten. Da ich keine eigene Röntgenoskopische Apparate besass, benutzte ich bei meinen Versuchen mit liebenswürdiger Erlaubniss von Herrn Prof. Levaschow die Apparate der therapeutischen Klinik unserer Universität. Die elektrische Energie wurde von Accumulatoren erzeugt, welche 21 Volten und zwei Amperen entsprachen. Meine ersten Versuche stellte ich an drei Kranken zu gleicher Zeit an, um die elektrische Energie möglichst auszunützen. Alle drei Kranke wurden so placirt, dass die Strahlen aus der Crook'schen Röhre (maximale Funkenlänge — 40 Ctm.) auf die afficirten Stellen der drei Kranken gleichzeitig fielen, dabei wurden bei den ersten 11 Sitzungen nicht nur die kranken Stellen, sondern auch ein Theil der gesunden Haut der Wirkung der X-Strahlen ausgesetzt, und der Unterschied bestand nur darin, dass die gesunden Theile weiter von der Crook'schen Röhre entfernt waren. Die kranken, lupösen Stellen befanden sich von der Röhre in einem Abstande von 18—20 Ctm., die gesunden — in verhältnissmässig grösserer Entfernung. — Hier lasse ich die einzelnen Krankengeschichten der vier Patienten folgen:

Fall I. Alexandra Tschirkowa, Bäuerin aus dem Gouvernement Kasan, 20 Jahre alt, leidet an Lupus vulgaris schon 12 Jahre. Der lupöse Process localisirt sich auf den beiden oberen Gliedmassen, angefangen von den Fingern bis zum Ellenbogengelenk inclusive, wobei die hintere (Streck-)Seite bedeutend stärker als die vordere (Beuge-)Fläche afficirt ist. Der Form nach ist der Lupus in diesem Falle mehr serpiginös, obgleich man auch die gemischte Form antrifft. Da am rechten Vorderarm auf der hinteren Seite die Zahl der lupösen Knötchen grösser und letztere hier bedeutend mehr und deutlicher hervortreten, so wählte ich auch speciell diese Stelle für meine Experimente mit den Röntgenstrahlen. Auf der Oberlippe fand ich auch ein Conglomerat von lupösen Knötchen, das eine Fläche von ungefähr einem Quadratcentimeter einnahm. Nach der dritten Sitzung klagte die Patientin über ein starkes Jucken im Vorderarm, das besonders stark an der Stelle war, die der Wirkung der Strahlen ausgesetzt gewesen. Nach kurzer Zeit konnte man an der ge-

nannten Stelle eine leichte Röthe bemerken, der eine nicht besonders starke Schwellung der Haut folgte. Während der vierten, fünften, sechsten und siebenten Sitzung verstärkte sich das Jucken und erreichte am Ende der sechsten und siebenten Sitzung einen solchen Grad, dass die Patientin genöthigt war, die kranke Stelle mehreremal zu kratzen. Nach der Sitzung dauerte dieses Gefühl von Jucken ungefähr eine ganze Stunde an, wobei die Röthung und die Schwellung der Haut allmälig zunahmen. Nach der achten Sitzung konnte man schon eine leichte Abschuppung an den lupösen Knötchen constatiren. Die gesunde Haut zwischen den einzelnen Knötchen zeigte nicht die geringste Desquamation, sondern war nur stark hyperämisch. Während der 8., 9., 10. und 11. Sitzung fühlte die Kranke am Anfang der Sitzung nur ein starkes Jucken, gegen Ende der Sitzung aber klagte sie über starkes Reissen im Arme, so dass sie nicht im Stande war die Strahlen noch länger auszuhalten. Die Hyperämie des Vorderarmes war in der den Strahlen ausgesetzten Region sehr stark ausgeprägt und übertraf in ihrer Ausbreitung den Wirkungskreis der Strahlen noch um 3—4 Ctm. Die Schwellung der Haut und die Röthe erreichten während der letzten Sitzungen einen solchen Grad, dass es den Anschein hatte, der ganze Arm, vom Handgelenk bis zum Ellenbogengelenk, wäre von der Rose ergriffen. Im Ganzen machte ich mit dieser Kranken 11 Versuche im Laufe von 13 Tagen, wobei auf zwei Tage die Sitzungen unterbrochen wurden, um die Accumulatoren neu zu laden. Die Sitzungen endeten am 20. December. Als ich die Kranke am 22. December das letzte Mal sah, konnte ich die Beobachtung machen, dass die Entzündung der Haut nicht nur schwächer, sondern bedeutend stärker geworden war. Wegen häuslicher Umstände musste die Patientin ins Dorf zurückkehren und seitdem konnte ich sie nicht mehr zu Gesicht bekommen, so dass ich leider nicht die Möglichkeit habe, die Endresultate der Therapie mitzutheilen.

Fall II. Nicolai Arschauloff, Kleinbürger der Stadt Kasan, 16 Jahre alt, leidet an Lupus 9 Jahre. Beinahe das ganze Gesicht ist von Lupus bedeckt, wobei die serpiginöse Form im Vergleich zur disseminirten vorherrscht. Der Kranke wurde im Laufe von mehreren Jahren verschiedenartig behandelt, aber ohne jeglichen Erfolg. Die X-Therapie, wenn man sich so ausdrücken kann, wurde bei ihm gleichzeitig mit der ersten Kranken angewandt, wobei nur die obere Hälfte des Gesichts den Strahlen ausgesetzt wurde, die untere aber ausserhalb ihres Wirkungskreises blieb. Ein Theil der Strahlen fiel auf die Stirn und auf einen 3—4 Cm. breiten Streifen der behaarten Kopfhaut über der Stirn. In der 1. Sitzung schon bekam der Patient das Gefühl von Jucken in dem Theile des Gesichts, der von den Strahlen direct getroffen wurde. Das Jucken verstärkte sich nach und nach während der folgenden Sitzungen und erreichte dabei am Ende jeder einzelnen Sitzung seinen Höhepunkt, so dass der Patient beim Berühren der betreffenden Stellen einen ziemlich starken Schmerz verspürte. Nach der Sitzung war die Haut stark hyperämisch, ein wenig ödematös geschwollen und ziemlich stark schuppend an den Stellen, wo

die lupösen Knötchen sich vorfanden. Genau so, wie bei der ersten Kranken, konnte man auch hier nach den ersten Sitzungen ein deutliches Hervortreten von lupösen Knötchen bemerken, die bis dahin noch nicht sichtbar gewesen waren. Die Schwellung der Haut verbreitete sich nach einigen Tagen auch auf die Nase, so dass dem Kranken sogar das Athmen durch die Nase erschwert war. Am 20. December wurden die Versuche eingestellt. An diesem Tage verliess der Kranke die Klinik, so dass ich ihn bis zum 14. Januar des folgenden Jahres nicht zu Gesicht bekommen konnte. Als ich ihn nach $3^1/_2$ Wochen wieder sah, fiel mir sofort der Umstand ins Auge, dass die der Wirkung der X-Strahlen ausgesetzt gewesene Stelle über der Stirn vollständig von Haaren entblösst war; der 3—4 Cm. breite Streifen über der Stirn machte auf den Beschauer den Eindruck, als ob er abrasirt wäre; man konnte sogar keine Flaumhaare bemerken. Die Haare, die an diese kahle Stelle grenzten, waren trocken, sahen aus wie mit Staub bedeckt und brachen schon bei leichtem Berühren. Die obere Hälfte des Gesichts, die den Strahlen ausgesetzt gewesen, war bleich, zeigte wenig Knötchen und war von zarten, elastischen Narben bedeckt. Am Rande konnte man eine kleine Anzahl von lupösen Knötchen bemerken, die von den X-Strahlen nicht berührt worden waren. Der Kranke erzählte mir, dass 3—4 Tage nach der letzten Sitzung die Abschuppung der Haut im Gesicht sich bedeutend verstärkt und noch ungefähr eine ganze Woche weiter gedauert hätte. Das Ausfallen der Haare bemerkte er erst eine Woche nach Schluss der Sitzungen und in 3—4 Tagen war die Haut vollständig von ihnen entblösst. Zu gleicher Zeit machte er auch die Beobachtung, dass er kein starkes Licht vertragen konnte, was beinahe eine ganze Woche andauerte. Gegenwärtig fühlt sich der Kranke bedeutend besser.

Fall III. Jacob Semenoff, Bauer aus dem Gouvernement Kasan, leidet an Lupus vulgaris 7 Jahre. Der Process erstreckt sich über das ganze Gesicht und einzelne Conglomerate kann man auch am Körper bemerken. Die beiden unteren Gliedmassen sind ebenfalls von der serpiginösen Form von Lupus betroffen. Die lupösen Infiltrate bilden hier einzelne mehr oder minder grosse Herde, die über das ganze Bein zerstreut sind. Für meine Experimente wählte ich nun einen, von den übrigen weiter entfernt liegenden, isolirten serpiginösen Herd an der Hinterseite des rechten Beines. Bevor die Versuche ihren Anfang nahmen, schnitt ich aus dem lupösen Gewebe ein kleines Stück aus, um später eine pathologisch-histologische Untersuchung der lupösen Infiltrate sowohl vor, als nach der Wirkung von X-Strahlen vornehmen zu können. Nach der 6. Sitzung, also ein wenig später als bei der ersten Patientin, konnte man die Röthung der Haut, starke Desquamation und ein leichtes Jucken an der, mit den X-Strahlen behandelten Stelle constatiren. Nach der 11. Sitzung fielen die Schorfe von den Knötchen ab und letztere boten sich vollständig entblösst dem Auge dar; die Haut zwischen den einzelnen Knötchen zeigte weder Anschwellung noch Desquamation, sondern war nur stark hyperämisch. Wie bei der ersten Patientin, konnte man auch

hier nach den ersten Sitzungen ein deutliches Hervortreten einzelner bis dahin unmerkbarer Knötchen constatiren. Die Haut rings um den, mittelst der X-Strahlen behandelten Herd war ebenfalls stark hyperämisch. Nach der letzten Sitzung waren ungefähr 3 Wochen vergangen, während welcher Zeit ich den Kranken nicht sah. Als er wieder bei mir erschien, bot die unserem Experimente ausgesetzt gewesene Stelle folgendes Bild: der früher von Lupus afficirte Theil war beinahe vollständig mit einer zarten, der Consistenz nach elastischen Narbe bedeckt und nur stellenweise konnte man einige lupöse Knötchen durchschimmern sehen, die man sogar beim Betasten kaum durchfühlen konnte. Der früher stark hyperämirte Hautstreifen, der wie ein rother Ring die von Lupus infiltrirte Stelle umgab, zeigte jetzt starke Abschuppung; weiter zur Peripherie hin war dieser Ring im Vergleich zur gesunden Haut von einem bedeutend dunkleren Hautstreifen umgeben, so dass es den Anschein hatte, als ob in dieser Gegend eine starke Ablagerung von Pigment stattgefunden habe oder als ob die Pigmentstoffe aus dem Centrum des lupösen Theiles zu diesem peripherischen Ringe hin verschoben worden seien.

Da ich der Meinung war, dass im Ganzen noch zu wenig Versuche stattgefunden hätten und dass ausserdem auch jede einzelne Sitzung von zu kurzer Dauer gewesen war, beschloss ich noch eine Anzahl Experimente vorzunehmen, und auch die erkrankten Theile einer längeren Wirkung der X-Strahlen auszusetzen. — In der zweiten Serie meiner Versuche experimentirte ich wieder mit 3 Kranken, von denen zwei die soeben beschriebenen Patienten (Fall 2 und 3) betrafen, der dritte aber — Orloff, neu hinzugekommen war. (Die Tschirkowa (Fall 1) war auf's Land gereist, so dass ich an ihr meine Versuche nicht wiederholen konnte.) Bei dieser zweiten Versuchsserie wurde die gleiche elektrische Energie, wie in der erstbeschriebenen, angewandt und ebenso blieb auch die Entfernung der Crook'schen Röhre von den, dem Experiment unterworfenen Körpertheilen die nämliche, wie vorher. Die Gesammtzahl der Sitzungen betrug 14, wobei eine jede Sitzung von halbstündiger Dauer war.

II. Serie. Fall I. (Arschauloff.) Bei meinen ersten Versuchen mit diesen Kranken wurde die obere Hälfte des Gesichts der Wirkung der X-Strahlen ausgesetzt; in der zweiten Serie dagegen die untere Hälfte von der Nasenwurzel an bis zum Kinn. Was die Augen und die von Haaren bedeckte Kopfhaut anbetrifft, so beschloss ich sie vor der directen Wirkung der Strahlen durch eine Bleibedeckung zu schützen, die aus einem Bleibogen von 3 Mm. Dicke verfertigt wurde; damit erreichte ich, dass die Strahlen ihre volle Wirkung nur auf die untere Hälfte des

Gesichts, auf die Nase und auf das Kinn ausübten. Schon in der 1 Sitzung fühlte der Patient das starke Jucken, das während der nächstfolgenden Sitzungen sich bedeutend verstärkte; die Hyperämie und ödematöse Schwellung der Haut konnte man nach der vierten Sitzung constatiren; am Ende einer jeden Sitzung war die ödematöse Schwellung so beträchtlich, dass es dem Patienten schwer fiel, den Mund zu öffnen. In den Narben wurden wieder, wie auch früher, die lupösen Knötchen sichtbar. Ebenso trat eine Schwellung der Nasenschleimhaut ein, wodurch das Athmen durch die Nase behindert wurde. 4—5 Tage nach Beendigung der Sitzungen erschienen auf der den Strahlen ausgesetzt gewesenen Haut kleine Bläschen, die nach und nach platzten und dabei eine seröse Flüssigkeit entleerten, die auf der Haut Schorfe bildete. Allmälig bedeckte sich die ganze kranke Stelle mit einem compacten, dicken Schorf, nach dessen Entfernung die Haut eine stark erodirte Fläche darbot, die schon bei leichtem Berühren dem Kranken Schmerzen verursachte. Diese vom Epithelium entblösste Fläche fing bald an von der Peripherie aus zu verheilen, indem unter dem trockenen, peripherischen Schorf nach und nach eine neue Epithelschicht entstand; die Narben, die in dieser Weise entstanden, waren weich, glänzend, elastisch und vollständig frei von lupösen Knötchen. Der Heilungsprocess ist jetzt noch nicht vollständig beendet, macht aber in der letzten Zeit schnelle Fortschritte.

Fall II. Semenoff, mit dem ich schon früher experimentirt hatte, stellte zu Anfang der zweiten Serie folgendes Bild dar: der lupöse Herd (am rechten Bein), welcher etwa 4—7 Cm. im Durchmesser betrug, hatte sich mit zartem, glattem, elastischem Narbgewebe bedeckt, aber in der Narbe konnte man noch einige lupöse Knötchen bemerken, obgleich sie kaum aus der Narbe hervortraten. Nach der 3. Sitzung bekam der Patient Jucken, das aber bis zur letzten Sitzung nicht besonders stark ausgeprägt war. Nach dieser dritten Sitzung konnte man auch schon die starke Röthung der Haut an der, mit den X-Strahlen behandelten Extremität constatiren; diese Röthe umgab die lupösen Stellen in einer Breite von 4—5 Cm. Die Hyperämie und Schwellung der Haut progressirten bis zur letzten Sitzung und erreichten gegen Ende der Sitzungen einen solchen Grad, dass der betreffende Theil von Erysipelas betroffen schien. Nach Beendigung der Versuche bedeckte ich die den Strahlen ausgesetzte gewesene Stelle und auch die angrenzende Haut 4—7 Cm. breit mit verhältnissmässig kleinen Erosionen, denen eine starke Desquamation vorhergegangen war. Die ganze Gegend war hier vollständig von der Epithelschicht entblösst und die so entstandene Wundfläche transsudirte eine seröse Flüssigkeit, die sehr schnell zu Schorfen antrocknete. Nach den Sitzungen wurden die betreffenden Stellen mit einer indifferenten Zinksalbe bedeckt. Nach 3 Wochen fing die nässende Fläche sich allmälig mit einer neuen Epithelschicht zu bedecken, und gegenwärtig kann man nur noch stellenweise einige Erosionen finden, die aber auch im Verschwinden begriffen sind. Die kranke Stelle hat sich mit einem

zarten Narbengewebe bedeckt, in welchem gar keine lupösen Knötchen zu bemerken sind. Zwei Tage nach der letzten Sitzung wurde dem Kranken wieder ein kleines Stückchen aus dem lupösen Gewebe entnommen, um, wie gesagt, einen pathologisch-histologischen Vergleich des lupösen Gewebes vor und nach der Therapie mit den X-Strahlen vorzunehmen.

Fall III. Iwan Orloff, Bauer aus dem Spasskischen Kreise des Gouvernement Kasan, leidet an Lup. vulg. seit 7 Jahren. Der Process bedeckt den ganzen Hals von den Ohrläppchen an bis zum Brustbeine; nach oben vorn erstreckt sich der Process bis an die Lippen, welch letztere von dem erkrankten Gewebe durch einen etwa 1 Cm. breiten Streifen gesunder Haut getrennt sind. Es herrscht die ulceröse Form vor. Die gesunden Stellen sind in so geringer Anzahl in der lupös erkrankten Gegend anzutreffen, dass sie vollständig in der Masse der von Ulcerationen bedeckten lupösen Herde verschwinden. Was die Entfernung der Crook'schen Röhre vom kranken Theil anbetrifft, so wurde der Patient so placirt, dass der Hals in einen Abstand von 18 Cm., die Brust aber nur 6 Cm. weit von der Röhre entfernt war. In den ersten 3 Sitzungen wurde die gesunde Haut nicht durch die betreffenden Bleiplatten geschützt, so dass man schon nach den zwei nächstfolgenden Sitzungen eine starke Entzündung der Haut constatiren konnte. Um einem weiteren Progressiren dieser Hautentzündung vorzubeugen, wurde die ganze Brust mit einem 3 Mm. dicken Bleibogen bedeckt. In der ersten Sitzung klagte der Patient schon über heftiges Jucken in dem von der Hornschicht der Epidermis entblössten Theile des Halses, der von den Strahlen direkt getroffen wurde. Dieses Jucken erreichte am Ende jeder Sitzung eine solche Intensität, dass der Kranke es kaum ertragen konnte. Die gesunde Haut auf der Brust, die während der ersten Versuche nicht mit der Bleiplatte vor den Strahlen geschützt gewesen war, fing stark an zu jucken und es entstand eine so starke Hyperämie der Haut, als ob der Patient schon etwa 10 Sitzungen in 18—20 Cm. Entfernung von der Röhre durchgemacht hätte. Wie ich schon früher mitgetheilt habe, wurde dem Kranken nach den ersten Sitzungen die Brust mit einer Bleiplatte verdeckt, aber ungeachtet dessen wurde die Entzündung mit jedem Tage stärker und nach Verlauf von 5 Tagen erreichte sie einen solchen Grad, dass sich über die ganze Brust eine einzige grosse Blase bildete, die stellenweise bald darauf zerriss. Nach einigen Tagen konnte ich die Blasenhaut entfernen, wodurch eine leicht geröthete, zarte Granulationsfläche zum Vorschein kam. An der Peripherie dieser von der Epithelschicht entblössten Stelle konnte man eine starke Ablagerung von Pigment bemerken, gleichsam als wäre letzteres aus dem central gelegenen Entzündungsherde nach der Peripherie übertragen worden. — Was das lupöse Gewebe anbetrifft, so konnte man jetzt an Stelle der Knötchen kleine Vertiefungen constatiren, die mit einem graugelben Detritusbelage gefüllt waren. Auf den Beschauer machte die Fläche jetzt den Eindruck, als wäre der erkrankte Theil mit der ätzenden Arsenikpasta behandelt worden. Die normale Haut zwischen den zerstörten

und vertieften lupösen Knötchen bedeckte die Brust mit hell rosarothen Feldern, die von dunkelrothen, die einzelnen lupösen Herde begrenzenden, Linien durchschnitten waren. So blieb das Krankheitsbild ungefähr 2½ Wochen ohne jede Veränderung. Nach 2½ Wochen konnte man schon bemerken, dass an der ganzen Peripherie der von der Hornschicht entblössten Fläche auf der Brust, wie auch am Halse, kleine Inselchen von Epithelgewebe sich bildeten, die perlschnurartig sich aneinander reihten. Nach 2—3 Tagen verschmolzen diese Inseln miteinander, so dass in dieser Weise ein Ring aus jungem Epithelgewebe entstand, der mit jedem Tage breiter wurde. Ebensolche kleine Inseln entstanden dann auch in einiger Entfernung von diesem Ringe, die nach einigen Tagen auch zusammenflossen und so nach und nach die ganze mit zarten Granulationen besetzte Fläche bedeckten. Was die Schnelligkeit anbetrifft, mit welcher die erkrankten Stellen von jungem Epithelgewebe bedeckt wurden, so konnte man constatiren, dass die Brust bedeutend schneller heilte, als der Hals, wo noch viele ulcerirte, vertiefte und mit Detritus bedeckte lupöse Herde vorhanden waren. — Gegenwärtig ist der grösste Theil der früher entblössten Hautfläche an der Brust mit zartem Narbengewebe bedeckt, wogegen am Halse der Heilungsprocess sehr langsam vor sich geht, aber auch hier ist das neugebildete Narbengewebe weich, elastisch und lässt keine lupösen Knötchen mehr wahrnehmen. Die an der Peripherie der entzündeten Fläche constatirte starke Ablagerung von Pigment verschwand allmälig Hand in Hand mit dem Desquamationsprocesse.

Bevor ich die Resultate meiner Beobachtungen einer genauen Prüfung unterwerfe, mögen mir einige Worte über die allgemeine Wirkung der X-Strahlen auf die Haut gestattet sein. Bei längerer Anwendung wirken die X-Strahlen verschiedenartig auf die Haut, indem sie entweder Haarausfall, Reizung der Sehnerven, Ansammlung von Pigment hervorrufen, oder mehr oder minder starke Dermatitisformen erzeugen, angefangen vom einfachen erysipelähnlichen Zustande bis zur Bildung von Geschwüren. Auf den lupösen Process wirken die Röntgenstrahlen in ganz anderer Weise, als auf die normale Haut, und die später entstehende Narbe ist gewöhnlich weich, zart, elastisch und frei von lupösen Knötchen. Was die Reizung der Sehnerven anbetrifft, so konnte ich in der Literatur keinen dem meinigen analogen Fall vorfinden. — Die Alopecie, die nach längerer Anwendung von X-Strahlen entsteht, ist schon längst bekannt. Marcuse, Serhwald und Leppin waren die Ersten, die die Beobachtung des Haarschwundes machten. Freund, Schiff und Gocht wandten die X-Strahlen mit Erfolg bei Naevus pigmentosus piliferus an. Fälle von Alopecie

nach den X-Strahlen wurden auch von Bardet, Berger, Chalopesky, Damil, Hawska (letzterer an sich selbst) u. A. beschrieben; Prof. Lesser machte, ebenfalls an sich selbst ein Experiment, das in Folgendem bestand: der Arm oberhalb des Handgelenks wurde von einer Bleimanchette, die mit einer Oeffnung an der Seite versehen war, umschlossen, und durch diese Oeffnung wurden die Strahlen direct auf die Haut gerichtet. Nach 3 Wochen war die Haut auf der Stelle, die der Oeffnung an der Seite der Manchette entsprach, vollständig der Haare verlustig gegangen. Nach kurzer Zeit bedeckte sich die betreffende Stelle wieder mit Haaren; also genau so, wie ich es bei meinem Patienten, nämlich bei Arschauloff, constatiren konnte, bei welchem nach 3 Wochen auf der von den Haaren entblössten Stelle Flaumhaare zu sehen waren, die jetzt, also 3 Monate nach dem Haarausfall, 1 Ctm. lang sind. — Auch Gage und Miss constatirten den Haarschwund nach der Anwendung von X-Strahlen. — Da ich nicht die Möglichkeit hatte, die Haare kurz nach dem Ausfallen zu untersuchen, so kann ich auch nicht angeben, was für Veränderungen im Haare selbst nach der Wirkung der X-Strahlen entstehen; in dieser Richtung existiren die Arbeiten von Oudin, Barthélemy und Darier, welche die Beobachtung machten, dass die ausgefallenen Haare eine unversehrte Wurzel besitzen, die sich aber nicht scharf und deutlich vom übrigen Haar abgrenzt. Die Gefässe und die Cutis sind verhältnissmässig wenig verändert; was aber die Epidermis und die Wurzelscheiden anbetrifft, so kann man hier einige Abweichungen constatiren, die hauptsächlich in der Verminderung des Epithels und in der Vermehrung des Keratohyalins bestehen. Die Autoren sind der Meinung, dass die X-Strahlen, wahrscheinlich, die Lebensfähigkeit der weniger differencirten Elemente der Haut erhöhen, wogegen die mehr differencirte Elemente einer allmäligen Atrophie anheimfallen. Ob aber die Veränderungen in Folge von Störungen in der Blutcirculation oder Obliteration der Gefässe entstehen, oder ob sie von nervösen Einflüssen abhängig sind, das ist bis jetzt noch nicht festgestellt. Auf Grund ihrer Beobachtungen sind diese drei Forscher zu dem Schluss gekommen, dass die X-Strahlen mit

Erfolg dort angewandt werden können, wo eine zeitweilige Alopecie nöthig ist, z. B. bei Herpes tonsurans, oder wo man eine Vermehrung des Keratohyalins erzielen will, z. B. bei Parakeratosis. Zehmann constatirte bei Alopecie nach Anwendung der X-Strahlen Anschwellung und Atrophie der Haarwurzel. Das sind die bis jetzt bekannten pathologisch-histologischen Veränderungen des Haares nach der Anwendung der X-Strahlen. — Die zweite Erscheinung, die ich bei meinen Versuchen constatiren konnte, ist die Ansammlung von Pigment an der Peripherie der entzündeten Theile, die stellenweise ziemlich stark ausgeprägt war. Während der Dauer der Sitzungen war die Ablagerung des Pigments nur gering, aber als die entzündliche Reaction nach den Sitzungen ihren Höhepunkt erreichte, konnte man ganz deutlich den dunklen Pigmentring an der Peripherie der entzündeten Stelle bemerken, der mit jedem Tage dunkler wurde und bisweilen sogar ein schieferfarbiges Aussehen erhielt. Nach Verlauf von 1—1½ Wochen stellt sich an dem Pigmentgürtel eine Desquamation ein, und nach und nach nimmt die Haut wieder ihr normales Aussehen an. Bis die Haut aber wieder vollständig von den Pigmentstoffen befreit wird, vergeht sehr viel Zeit. Bei meinen Patienten konnte man noch einen Monat nach der letzten Sitzung dunkle Stellen bemerken, an denen noch Pigmentablagerungen vorhanden waren. In der Literatur findet man viele solche analoge Fälle. Despeignet veröffentlichte die Beobachtung von L. Voigt, wo nach 80 Sitzungen von einer viertel- oder halbstündigen Dauer die Haut am Halse beinahe ganz schwarz geworden war, so dass sie Aehnlichkeit mit einer Negerhaut erhielt. Hawska constatirte an sich selbst ein Trockenwerden der Haut nach dauernder Beschäftigung mit den Röntgenstrahlen. Nach den Untersuchungen von Unna sammelt sich das Pigment in der oberen Schicht des Corium an; in der Epidermalschicht war es nicht vermehrt. — Die letzte und wesentlichste Veränderung der Haut nach der Einwirkung der X-Strahlen ist das Entstehen von Dermatiden, angefangen von einfacher Röthung der Haut bis zur Geschwürsbildung. Was die Hyperämie der Haut anbetrifft, so konnte ich fast bei allen meinen Kranken constatiren, dass nach kurzer Zeit auf dieser hyperämirten Haut

kleine Bläschen zum Vorschein kamen, von denen die Epithelschicht sich bald ablöste, und in solcher Weise das Bild einer Verbrennung entstand. Die von der Oberhaut entblössten Stellen bedeckten sich in kurzer Zeit mit zarten Granulationen, die weder weiter wucherten, noch zerfielen, sondern die ganze Zeit in demselben Zustande verharrten. Die ganze erodirte Fläche schied eine seröse Flüssigkeit aus, die in dünnen Schörfchen austrocknete. Nach Abnahme des indifferenten Zinksalbenverbandes verspürten die Kranken in der von der Epidermis entblössten, stark erodirten Fläche heftige Schmerzen, so dass sie oft baten, man möge den Verband so schnell als möglich wieder anlegen. Diese erodirte Fläche bedeckte sich mit neuem Epithel von der Peripherie aus, und nur stellenweise konnte man ab und zu, unweit vom Rande, das Entstehen von kleinen Epithelinseln constatiren, die näher mit dem Randepithel zusammenflossen und so die Fläche der neugebildeten Epithelschicht schnell vergrösserten. Was diese kleinen Inseln aus Epithelgewebe anbetrifft, so entstehen sie, meiner Meinung nach, aus den zurückgebliebenen Epithelzellen der Hautdrüsen, die mit der Zeit, nachdem sie die freiliegende Granulationsfläche erreicht haben, sich nach den Seiten hin ausbreiten und in dieser Weise die betreffenden kleinen Inselchen bilden. Bei allen Kranken schmerzten die entzündeten Theile ziemlich stark, und einer von ihnen, nämlich Semenoff, bei welchem eine erkrankte Stelle am rechten Bein den Strahlen ausgesetzt wurde, klagte sogar über heftiges Reissen im ganzen Bein. — Bis zur Bildung von tiefen Geschwüren kam es nie, obgleich einige von den kleinen, mit Schorfen bedeckten Ulcerationen dem Aussehen nach einer tiefen Wunde sehr ähnlich waren, aber nach Entfernung des Schorfes erwiesen sich diese anscheinend tiefen Ulcerationen als unbedeutende Gewebsdefecte, die kaum tiefer lagen, als die der Oberhaut entblössten Stellen in der Umgebung.

Was die pathologisch-histologischen Veränderungen der Haut im Allgemeinen und des lupösen Gewebes im Speciellen anbetrifft, so findet man in dieser Richtung in der Literatur einige Hinweise. Unna spricht die Ansicht aus, dass die wesentlichste Veränderung in der Haut in der Anschwel-

lung, Spaltung und in der Umwandlung der Bindegewebezellen in basophile Zellen bestehen; was aber die Epidermis anbetrifft, so soll man hier keine Vermehrung der Zellen constatiren können. Oudin, Barthélemy und Darier behaupten, dass in der Epidermis grosse Zerstörungen anzutreffen, die Cutis aber und die Gefässe wenig alterirt seien; ferner soll, nach der Angabe der genannten Autoren, eine Verdickung der Epidermis und Vermehrung des Keratohyalins stattfinden. Sie kommen zu dem Schluss, dass die Lebensfähigkeit der weniger differencirten Elemente erhöht werde, die Haare aber, die Nägel und die Drüsen einer Rückbildung und Atrophie verfallen.

Was nun meine eigenen Versuche betrifft, so wurde nicht die normale, sondern vielmehr die von Lupus betroffene Haut sowohl vor, als auch nach der Röntgentherapie einer mikroskopischen Untersuchung unterworfen, und nur bezüglich der letztgenannten Objecte vermag ich daher die Befunde mitzutheilen, wie sie von dem hochverehrten Herrn Prof. N. M. Lübimoff constatirt worden sind. — Schon früher, bei der ausführlichen Beschreibung meiner Experimente, habe ich davon geredet, dass nach der Anwendung der X-Strahlen zu allererst starke Abschuppung der Haut zu constatiren war, dann folgte die Entblössung von der Hornschicht erst an den kranken, lupösen Stellen, dann auch an den normalen, so dass man im Allgemeinen denselben Process vor sich gehen sieht, wie man ihn in der normalen, gesunden Haut anzutreffen pflegt. Der einzige Unterschied bestand nur darin, dass die lupösen Herde tiefer lagen, als das normale Gewebe; sie waren gleichsam in die Tiefe verdrängt, gleichsam als hätten die Röntgenstrahlen eine intensivere Wirkung auf die genannten Krankheitsherde ausgeübt, als auf das unveränderte Gewebe. Diese lupösen Herde waren nicht wie die gesunden Stellen von zarten Granulationen, sondern von einer grau-gelben Zerfallmasse bedeckt, und das normale Gewebe, das die lupösen Knötchen ringförmig umgab, war an dem Innenrande gleichsam von grellrothen Schnürchen durchzogen. Der Vernarbungsprocess an den lupösen Stellen ging ganz ebenso vor sich, wie an den gesunden, aber den Strahlen ausgesetzt gewesenen Theilen.

Was die pathologisch-histologische Veränderung im Lupus-

gewebe nach der Wirkung von X-Strahlen anbetrifft, so sind in dieser Beziehung keine Untersuchungen in der Literatur vorhanden. — Wie gesagt, entnahm ich für meine mikroskopischen Untersuchungen aus der von Lupus infiltrirten Haut ein Stück vor der Anwendung der X-Strahlen und das andere Stück zwei Tage nach Beendigung der Sitzungen, aber bevor noch die Hornschicht abgegangen war. Die Präparate wurden in Spiritus gehärtet. Die Färbung der Schnitte wurde mit Haematin und nach der Methode von van Gieson ausgeführt. Die pathologisch-histologischen Veränderungen waren folgende: Die Schnitte aus den lupösen Knötchen, die der Wirkung der X-Strahlen ausgesetzt gewesen waren, zeigten deutliche Abweichungen von der Norm, sowohl in der Epidermis und im Corium, als auch im lupösen Gewebe selbst. Das Epithel, das einen dünnen, schmalen Saum aus einer homogen erscheinenden Masse bildete, war von sehr kleinen Oeffnungen durchlöchert, deren Grösse den Durchmesser eines Zellkerns nicht übertraf. Die Grenzen der einzelnen Epithelzellen sind nirgends zu sehen. Das Corium ist zusammengeschrumpft. Die einzelnen Bündel des Bindegewebes sind näher aneinander gerückt und dabei glasartig verdickt. Elastische Fasern sind nicht zu bemerken. An den gefärbten Präparaten erscheinen die Zellen des Bindegewebes stark geschrumpft, lassen sich sehr schwach und dabei nur diffus färben. Lupöse Knötchen sind nicht überall, sondern nur stellenweise zu finden, und wo sie vorhanden sind, erscheinen sie stark verändert. Die Riesenzellen z. B. sind klein, stellen eher kleine zusammengeschrumpfte Klümpchen aus homogener Masse dar, in der man mit Mühe nur stellenweise einen schwach gefärbten Kern unterscheiden kann; die epitheloiden Zellen sind gleichfalls um das Vier- bis Fünffache verkleinert, haben ihre normale Form eingebüsst, erscheinen zusammengeschrumpft, homogen, und der Kern lässt sich nicht färben. Die lymphoiden Zellen haben sich in kleine, formlose Klümpchen verwandelt. Nicht selten sind die Elemente so aneinandergedrängt und verändert, dass die Grenzen der einzelnen Zellen nicht mehr zu unterscheiden sind. Das ganze mikroskopische Bild lässt darauf schliessen, dass sowohl die Schichten der Haut, das Epithel und ein Theil des Corium, als

auch die lupösen Knötchen einer allmäligen Necrose verfallen und eintrocknen. — Die Schichte aus lupösen Knoten der Haut, die der Wirkung der X-Strahlen nicht ausgesetzt gewesen waren, liessen folgendes Bild erkennen: das Epithel der Haut ist stark verdickt und ragt stellenweise in das Corium hinein. Letzteres besteht aus grobfaserigem Bindegewebe, in der weder Talg- und Schweissdrüsen, noch Haarzwiebel zu sehen sind. Gefässe sind in geringer Anzahl vorhanden; die Wandungen derselben sind nicht stark verändert. Um einige nicht grosse Gefässe herum kann man kleine, undeutlich hervortretende, localisirte Zelleninfiltrate constatiren. An vielen Stellen des Corium, in den oberen, sowie auch in den tieferen Schichten sind die Bündel des Bindegewebes vom lupösen Infiltrate auseinander gedrängt. Diese Infiltrate stellen begrenzte, localisirte Ansammlungen von drei Arten von Zellen dar, nämlich, der Riesenzellen, epitheloiden Zellen und kleiner lymphoider Zellen. In keinem der Knötchen konnte man regressive Veränderungen constatiren.

Ein Vergleich der mikroskopischen Bilder der lupösen Schnitte vor und nach Anwendung der X-Strahlen zeigt nun, dass die Röntgenstrahlen eine besonders starke necrotisireend Wirkung auf die krankhaft veränderte Haut ausüben und dass in den lupösen Knötchen grössere und bedeutend tiefere Veränderungen stattfinden, als in der normalen Haut. — Ich habe nicht die Absicht, die Meinungen der verschiedenen Autoren darüber, welcher Bestandtheil der X-Strahlen wohl die betreffende Processe hervorrufe, zu analysiren, sondern will nur darauf aufmerksam machen, dass ich, auf Grund meiner Experimente, zu dem Schluss gekommen bin, dass die Dauer der einzelnen Sitzungen und die mehr oder minder grosse Entfernung der erkrankten Stelle von der Crook'schen Röhre grossen Einfluss auf den Entzündungsprocess in der Haut ausüben. Was die wohlthätige Wirkung der X-Strahlen auf den lupösen Process betrifft, so bin ich geneigt, der Meinung von Gocht beizupflichten, nämlich, dass die nicht infectiöse, relativ unschädliche Entzündung der Haut, die nach der Wirkung von X-Strahlen entsteht, sobald sie das Unterhautzellgewebe erreicht, die Bacillen vernichtet, resp. die kranke Haut

einer Heilung entgegenführt. Meine Beobachtungen über den Einfluss der Röntgenstrahlen auf die Haut haben gezeigt, dass nach der Anwendung dieser Strahlen Haarschwund (Alopecie), Ablagerung von Pigment und mehr oder minder starke Dermatitiden entstehen können, und dass man diesen Veränderungen in der Haut dadurch vorbeugen kann, wenn man letztere in der oder jener Weise vor den X-Strahlen schützt. Was den Einfluss der X-Strahlen auf den lupösen Process anbetrifft, so werden diese Strahlen von grossem Nutzen in der Dermatotherapie sein, selbstredend, falls keine neuen Knötchen entstehen. Das ist die Meinung meines hochverehrten Lehrers, des Herrn Prof. A. H. Gay, der die Liebenswürdigkeit hatte meine Patienten während der ganzen Dauer der Versuche sorgfältig zu beobachten; ich, meinerseits, schliesse mich vollständig dieser Meinung an.

Litteratur.

1. Apostoli: Protokolle des XII. Internat. Congr. der Aerzte in Moskau. Sect. d. ven. u. Hautkrankh. Sitzung vom 14./VIII. 1897. (Russisch). — 2. Bardet: Société de médicine de Lyon. Journal des maladies cutanees et syphilitiques. 3. ser. T. IX. 1897. pag. 377. — 3. Berger: Verhandlungen der Berliner dermatologischen Gesellschaft. Arch. für Dermatologie und Syphilis. XLI. Band, 1. Heft, 1897. pag. 88. — 4. Bowles, Robert: S. Monatsh. für prakt. Dermatol. Band XXIV. Nr. 6, 1897. — 5. Idem: Britisch Journal of Dermatology. 1897. — 6. Bronson, E. B.: New-York dermatological Society. 1897. — 7. Journal of cutaneus and genito-urinary diseases. Vol. XV, Whole Nr. 181, Oc. 1897, pag. 478. — 8. Colleville, G.: L'Union médicale du Nord.-Est. — 9. Despeignes, d. Lyon médical. 20. December 1896. — 10. Destot. Société de médicine de Lyon. Journal des maladies cutanées et syphilitiques. 3. ser. Th. IV. N 6 1897. — 11. Elliot: New-York dermatological Society. Journal of cutaneous and genito-urinary diseases. Vol. XV, Wh. Nr. 173, Febr. 1897, pag. 89. — 12. Freund, Leopold: Protokolle des XII. Internat. Congr. der Aerzte in Moskau. Sect. der vener. und Hautkrankh. Sitzung vom 15. August 1897. (Russisch.) — 13. Gaye, W. V. Medical record, 29 aug. 1896. — 14. Gocht: Fortschritte auf dem Gebiete der Röntgenstrahlen, Bd. I, Heft 1, 1897, pag. 14. — 15. Kontowschicoff. Protokoll d. ärztlichen Gesellsch. an der Univ. Kasan. Sitzung vom 1. Feber 1897. (Russisch.) — 16. Kümmel: Klinisch-therapeutische Wochensch. 8 m. 1897. — 17. Lannelorgue: Presse médicale, 1897, Nr. 31. — 18. Lesser, Edmund: Verhandlungen der Berliner dermatolog. Gesellschaft.

Archiv f. Derm. u. Syph. Bd. XLI, 1. Heft, 1897, pag. 88. — 19. Lustgarten, S.: New-York Dermatological Society. Journal of cutan. and genito-urin. Dis. Vol. XV, Wh. Nr. 182, Nov. 1897, p. 525. — 20. Oudin, Barthelemy und Darier: Monatshefte für prakt. Dermatologie. Bd. XXV, Nr. 9, pag. 417, 1897. — 21. Plonski, B.: Dermatologische Zeitschrift, Band V, Heft I, Feber 1898, pag. 36. — 22. Revillet: Revue de tuberculose. April 1893. — 23. Robinson, A. R.: New-York derm. society. Journal of cutan. and genito-urin. dis. XV Wh. Nr. 182, Nov. 1897, pag. 526. — 24. Ryan: British Journal of Dermatology. Aug. 1897. — 25. Schiff, Eduard: Archiv für Dermat. u. Syph. Bd. XLII, I. Heft. 1898, pag. 3. — 26. Stevens: British med. Journal. 18 apr. 1896. — 27. Thomson, Lancet: 16. Januar 1897. — 28. Unna, P. G.: Deutsche Medicinal-Zeitung, 10. mart. 1898. — 29. Idem: Monatshefte für prakt. Dermatologie, Bd. XXVI, Nr. 10, pag. 494, 1898. — 30. Voizechowsky, Protokolle der Gesellsch. russischer Aerzte in Petersburg. Sitzung vom 16. Apr. 1898. s. Wratsch 1898. N. 17. (Russisch.) — 31. Freund: Verhandlungen der Wiener dermatolog. Gesellschaft, (13. Januar 1897). Arch. f. Derm. u. Syph. Bd. XXXIX, 1. Hft. 1897, pag. 112.)

Erklärung der Abbildungen auf Taf. XVI.

Fig. 1. Präparat aus der lupösen Haut nach Anwendung der X-Strahlen bei schwacher Vergrösserung (Oc. 4 Obj. 3.) Färbung mit Eosin und Haematoxilin.

a) Epithelgewebe von kleinen Oeffnungen durchlöchert.

b) Bindegewebe.

Fig. 2. Präparat aus der lupösen Haut nach Anwendung der X-Strahlen bei starker Vergrösserung (Oc. 4 Obj. 8). Färbung mit Eosin und Haematoxilin.

a) Riesenzellen.

b) Epithelioide Zellen.

c) Bindegewebe.

Fig. 3. Präparat des lupösen Gewebes vor der Anwendung der X-Strahlen. Starke Vergrösserung (Oc. 4, Obj. 8). Färbung mit Eosin und Haematoxilin.

a) Riesenzellen.

b) Epithelioide Zellen.

c) Lymphoide Elemente.



Fig. 1

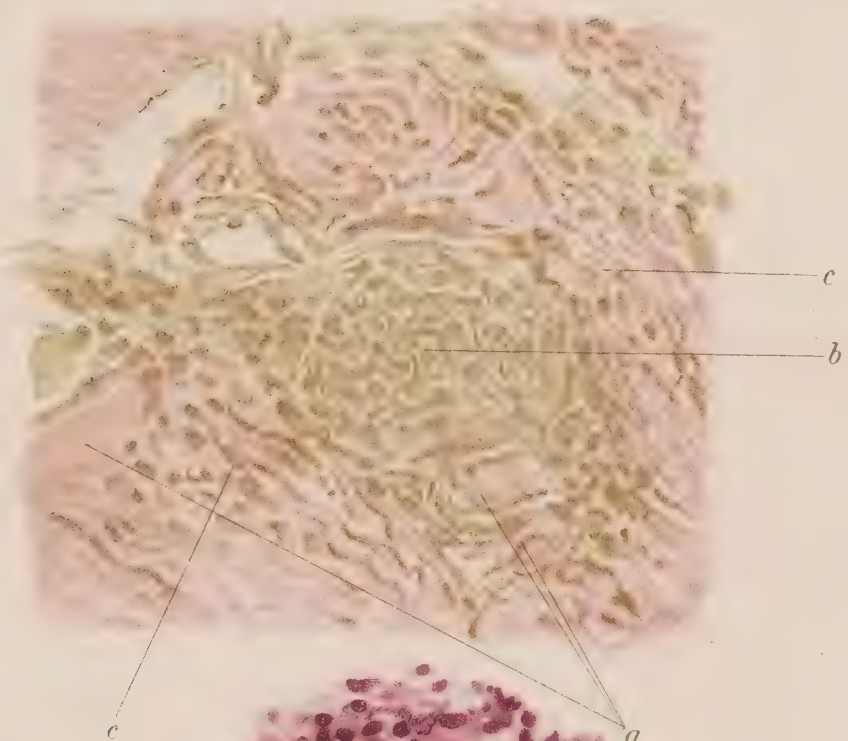

Fig. 2.

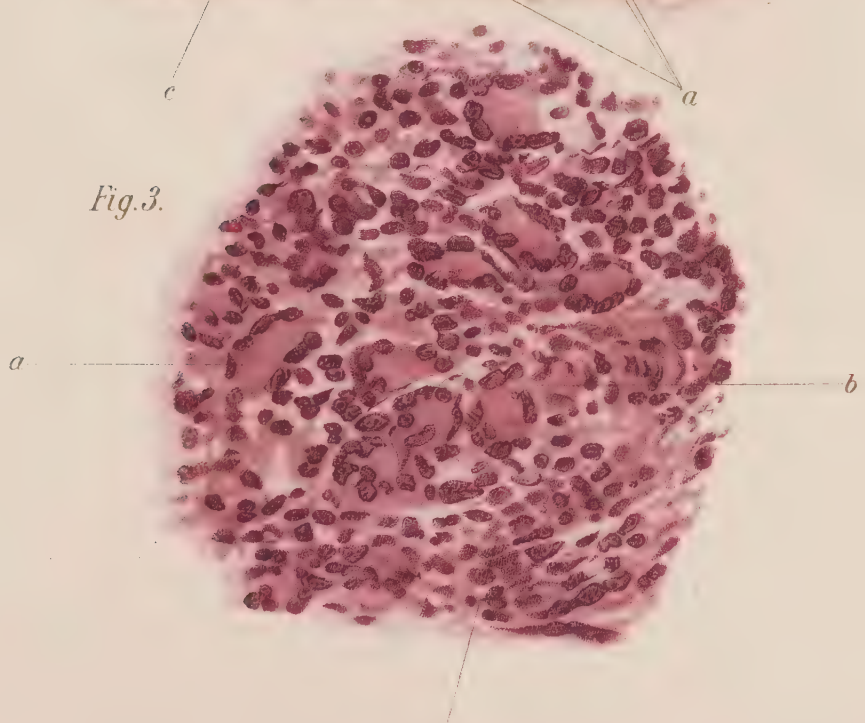

Fig. 3.

Kun. Hofbuchdr. A. Haase, Prag

Mittheilung aus der Abtheilung für Haut- und venerische Krankheiten des St. Stephanspitals in Budapest.

Zwei Fälle einer mit Epidermolysis bullosa

consecutiver Hautatrophie, Epidermiscysten und Nagelverkümmerung einhergehenden Hautkrankheit.

Von

Prof. Dr. **S. Róna.**

(Hierzu Taf. XVII u. XVIII.)

Diese Krankheit ist von verschiedenen Autoren unter verschiedenen Namen beschrieben worden, und ihre endgiltige Classificirung steht noch bevor. Meines Wissens sind bisher im Ganzen 18 Fälle in der Literatur verzeichnet. Die ersten Fälle finden wir in den englischen Zeitschriften. Tillbury Fox veröffentlichte (1879) als erster die Krankengeschichte eines Geschwisterpaares unter den Namen „Congenital Ulceration of the skin with Pemphigus-eruption and arrest of Development generally"; ihm folgte Payne (1882) mit einem Falle, dann Wickham Legg (1883) mit 2 Fällen, letzterer unter den Namen „Cases of Congenital Pemphigus persistent from Birth" und später (1884 und 1885) wieder Payne mit 2 Fällen unter dem Titel „Traumatic bullous affection resembling Pemphigus".[1])

Erst später, und wie es scheint ohne Kenntnis der englischen Publicationen, und so unabhängig von diesen, wurden auch von französischen Autoren hierher gehörige Fälle veröffentlicht und zwar von Vidal (1889) unter „Lesions trophiques d'origine congenitale à marche progressif" und von Hallopeau (1899) unter „Dermatite bulleuse enfantile avec cicatrices indélébile et kystes epidermiques". Besnier (1890) bezeichnete seinen Fall mit „Ichthyose à poussées bulleuses".

Brocq[2]) erörtert diese Krankheit unter dem Titel „Pemphigus successif à kystes epidermiques".

[1]) Wallace Beatty: Epidermolysis bullosa. British Journal of Dermat. 1897.

[2]) Brocq: Traitement des maladies de la peau. 1892, pag. 609.

Ich selbst hatte Gelegenheit, 2 Fälle dieser Krankheit zu beobachten, deren Krankengeschichte ich hier folgen lasse.

I. Fall. M. B., 10jährige Dienstbotentochter, kam am 4. Februar 1899 auf meine Abtheilung wegen hochgradiger Scabies. Da auch die Mutter hautkrank war, wurde auch diese aufgenommen. Letztere gab an, dass die Haut ihrer Tochter schon bei der Geburt so runzelig war, als die Hände einer Wäscherin. Als das Kind 1½ Jahre alt geworden, zu kriechen und zu gehen anfing, schossen an den Fussrücken kreuzergrosse, mit durchsichtigem Inhalte oder Blut gefüllte Blasen empor; nach Heilung dieser blieben blaue Flecke zurück. Nach einem Fall auf die Knie löste sich die Epidermis gleich in Blasenform los (wie die Schalen gekochter Erdäpfel). Ebenso entstanden auf Trauma (Fall, Reibung etc.) Blasen an den oberen Extremitäten, ja selbst an den Handtellern. Nur seitdem das Kind etwas grösser wurde, zeigten sich auch auf dem Kopfe und im Gesichte Ausschläge. An einer kleinen Stelle des Rückens, dort, wo die Kleiderfalten anliegen, entstanden auch spontan sehr oft Blasen, ebenso am Gesäss, so dass das Kind kaum die Schule besuchen konnte. Die Nägel fingen gleich nach der Geburt an abzufallen; seitdem wuchsen diese des Oefteren, um wieder herabzufallen. Die neuen Nägel wuchsen aber stets in unregelmässiger Form. Am linken Zeigefinger kam überhaupt kein Nagel nach. Am ganzen Stamme zeigten sich erst seit dem vorigen Sommer Ausschläge. Ebenso stellte sich ein Jucken erst seit dieser Zeit ein und zwar hauptsächlich bei Nacht. (Wahrscheinlich begann damals die Scabies.) Das Mädchen — ein einziges Kind — stammt aus unehelichem Bette, aber sein Vater hat kein Hautleiden gehabt. Das Kind war sonst stets gesund, hatte guten Appetit, normale Entleerung.

St. praes. Die schwach entwickelte, blasse, magere Kranke hatte an der Kopfhaut, am Nacken und am Halse Borken auf hyperämischer, stellenweise excoriirter nässender Basis. Pediculi capitis. Am ganzen Stamm, die Achselgegend ausgenommen, waren entsprechend den Kratzlinien dicht angeordnete, mit Schuppen bedeckte rothe Knötchen oder mit gelblichen oder blutigen Borken bedeckte Excoriationen, und durch Aneinanderreihen dieser entstandene kleinere und grössere Plaques. Entlang des Rückgrates, von der die unteren Spitzen der Schulterblätter verbindenden Linie angefangen, bis zur Lendengegend, war eine dreieckige, blass-blau-rothe, verschiedener Art atrophische, in der Quere stark gerunzelte Hautstelle, stellenweise mit Borken und Schuppen bedeckt. Am rechten Oberarm, an den Impfstellen eine ähnliche Plaque mit mässig elevirten Narbenstreifen. An den Streckseiten beider Unterarme sowie an beiden Ellbogenspitzen, auf einer 4 bis 5 Cm. breiten Stelle, war die Haut in gleicher Weise verändert, am hochgradigsten an den Ellbogenspitzen. An letzterer Stelle war die Haut stark infiltrirt und ähnlich einer abschuppenden Psoriasisplaque. Ebendaselbst linsen- bis nagelgrosse Blasen mit durchsichtigem oder weissgelbem oder röthlichem Inhalte, oder mit Borken bedeckte Excoriationen. An den Armen, hauptsächlich an den Rändern der kranken Stellen, mohnkorngrosse, seltener hirsekorn-

Fig. 1.

Fig. 2.

K. u. k. Hoflithographie A. Haase, Prag

Fig. 4.

Fig. 3.

K. u. k. Hoflithographie A. Haase Prag

grosse, kugelförmige, miliumartige Gebilde (Epidermiscysten). Diese letzteren waren am dichtesten an den Handgelenken und an der Rückenseite der Hände zu sehen, und bildeten aus 3—15—20 Cysten bestehende Gruppen (s. Tafel XVII. Fig. 1). Die Dorsalfläche der Hände ähnlich verändert wie die Haut der Unterarme, mit symmetrisch angeordneten gesunden Inseln. An der Dorsalfläche der Finger, hauptsächlich über den einzelnen Gelenken blassbläuliche, atrophische Stellen. Fehlen des Nagels am rechten Zeigefinger; die Nägel beider Daumen stark verdickt, schmutzig-grau, glanzlos. An den Beugeseiten beider Arme zerstreut kleine livide atrophische Stellen; im untern Drittel des rechten Unterarmes eine linsengrosse, röthliche Blase; an den Streckseiten der oberen Extremitäten sind die Lanugohaare erhalten. An beiden Gesässen auf je zwei handgrossen, unregelmässigen Stellen ist die Haut graulich-blau, atrophisch, runzelig, stellenweise mit nagelgrossen Blasen, Borken und Schuppen. An der äusseren Fläche der Schenkel nebst kleineren Knötchen flachhandgrosse, in gleicher Weise veränderte Flächen. An den Knieen, an der Vorderfläche der Unterschenkel, an der Dorsalfläche der Füsse gleichartige Veränderungen wie an den oberen Extremitäten, mit Blasen und Epidermiscysten. An den Knien ist die Haut stark gerunzelt und graulich-blau. Die sämmtlichen Zehennägel sind verdickt, gelblich, glanzlos, verkümmert. Fusssohlen gesund.

Am harten Gaumen hirsekorn- bis linsengrosse, weissliche oder blassrothe, rundliche oder streifenförmige, mässig elevirte Stellen.

Die Lymphdrüsen am Hals und am Nacken sind bohnen- bis haselnussgross; die in der Achselhöhle in den inguinalen und cruralen Gegenden bis haselnussgross.

Brustorgane normal. Urin mit normalen Bestandtheilen.

Die hämatologische Untersuchung constatirte normale Verhältnisse.

Das Nervensystem wurde durch Prof. Alex. Korányi untersucht. Ausser stark erhöhten Sehnenreflexen wurde nichts Abnormes gefunden. Das Kind ist sehr intelligent.

Verlauf. In erster Linie wurden die Scabies und die excematösen Läsionen (mittelst Ungt. Wilkinsoni und Bor-Zinksalbe) behandelt und geheilt; aber überall, wo Läsionen waren, blieben bleibende Spuren — livide Infiltrate, sodann atrophische Flecke und Epidermyscysten — zurück. So fanden wir schon im Anfang März (1.—18.) am Stamme, an den Extremitäten, in den Handtellern, an der behaarten Kopfhaut, an den Ohrmuscheln, aber auch sonst überall an Stellen, wo früher Milbengänge, Impetigines und excematöse Läsionen waren, speciell sehr zahlreiche frische Epidermiscysten. Auch während des Spitalsaufenthaltes traten des Oefteren auf das geringste Trauma an verschiedenen Körperstellen, auch auf der Mundschleimhaut — aber vorzüglich an den Ellenbogen und Knien — neue Blasen auf, meistens mit blutig-serösem Inhalte. Manchmal waren es nicht Blasen, sondern scheinbar weiche succulente, oberflächliche Blutunterlaufungen, die auf Trauma entstanden, aber auch

nach diesen stellten sich Atrophien und Epidermiscysten ein. Nie entwickelten sich Epidermiscysten auf vorher gesunder Haut, sondern stets nach frischen und kleineren Läsionen — nicht oder seltener auf stark und häufig afficirten Stellen -- wie an den Ellbogenspitzen und Knien.

Die Hautempfindlichkeit war grösser auf den kranken Stellen, wie auf den gesunden. Patientin verblieb bis zum 27. April im Spitale. Während dieser Zeit besserte sich ihr Zustand in keiner Weise. Schon am 1. Mai traten solche grosse Blasen an den Extremitäten auf, dass Pat. wieder aufgenommen wurde.

II. Fall. B. C., 32jähriges Dienstmädchen, ledig — Mutter obiger Patientin, wurde am 12. Januar aufgenommen. Seitdem sie sich nur erinnern kann, war die Haut an den Ellbogen, Knien, an den Knöcheln, Händen und am Hals stellenweise verändert.

Ihre Nägel waren immer fehlerhaft, und sie soll laut Angabe ihrer Mutter schon mit defecten Nägeln geboren worden sein. Pat. selbst bemerkte, dass sie schon einige Minuten nach dem Niederknien seröse oder blutige Blasen an den Knien bekomme. Ebensolche Blasen entstanden daselbst auf Stoss, Schlag oder Kratzen. Manchmal bemerkte sie auch in der Mundhöhle Blasen. In ihrer Familie kam ein ähnliches Hautleiden nicht vor.

Ihr Vater war ein robuster, gesunder Mann, ihre Mutter war brustkrank, ein Bruder ist gesund, ein anderer, der immer schwächlich war und an Enuresis litt, starb im 17. Lebensjahre. Sie hatte nur das oben erwähnte Kind (s. Fall I).

St. praes. Auch diese Pat. hatte Scabies mit consecutiven eczematösen Läsionen. Ausserdem waren an der behaarten Kopfhaut hinter den Ohren, am Nacken, am Halse ganz ähnliche impetiginöse, eczematöse, an letztgenannten Stellen streifenförmig angeordnete Läsionen zu sehen, wie bei der Tochter. Pediculi capitis. Die Haut am ganzen Stamme war dicht besäet mit hirsekorn- bis thalergrossen, durch ihre weisse Farbe von der gesunden Haut abstechenden, in den obersten Schichten unelastischen, runzeligen, im Niveau der gesunden Haut sitzenden atrophischen und narbigen Flecken (s. Tafel XVII Fig. 2). Ein flachhandgrosser ähnlicher Herd in der Lendengegend, kleinere zerstreut an den Oberarmen. Oberhalb beider Ellbogengelenke auf einer handflachgrossen Stelle war die Haut blass-bläulich-roth, stellenweise weicher, stellenweise dichter (infiltrirt) als die normale Haut, aber überall mit mässig haftenden Schuppen bedeckt. Ebendaselbst waren 2—3 nagel- bis thalergrosse blutige Blasen, oder mit Borken bedeckte eiternde Excoriationen. Die Haut wirft hier beim Strecken des Armes grössere Falten als gewöhnlich. An den Streckseiten beider Unterarme, an den Hand- und Fingerrücken, speciell über den Gelenken hirsekorn- bis 20 hellergrosse, blass-bläulich-rothe, grösstentheils ganz glatte, rundliche, leicht faltbare, an den Rändern ringsum mit nadelspitz- bis stecknadelkopfgrossen, weisslichen Luftblasen ähnlichen Gebilden (Epidermiscysten) um-

ringten Hautinselchen, welche an den Fingern beinahe zusammenfliessen. Die Fingernägel fehlen theilweise, theilweise nur durch rudimentäre, dicke hornähnliche Fragmente angedeutet. Einzelne Nägel sind im Gegentheil stark verdickt, graulich, glanzlos, brüchig. An den Innenflächen bei den Hinterbacken, oberhalb der Analöffnung, an correspondirenden Stellen, je eine linsen- und eine nagelgrosse, frische, rundliche, blassrothe, excoriirte Stelle. An beiden Sitzknorren, an 1—1½ handflächengrosser Stelle ist die Haut blass-bläulich-roth, glatt, unelastisch, mit verschwommenen Grenzen. Am rechten Gesäss, angrenzend an die eben beschriebene Stelle, mehrere daumenbreite, theils mit Borken bedeckte, theils excoriirte Stellen. An der hinteren Fläche des rechten Oberschenkels, am oberen Drittel 2 thalergrosse, dunkelblaue, glatte Flächen. An beiden Oberschenkeln zerstreut linsen- und thalergrosse und grössere, unregelmässige, weissliche oder blassrothe, oberflächliche, narbenähnliche Stellen. Ueber beiden Knieen ist die Haut in ca. 1—1½ handflächengrosser, länglicher Ausbreitung stahl-blaugrau, glänzend, beim Strecken der Beine stark gefältelte, mässig infiltrirte, in der Mitte 2—3 nagel-hellergrosse, in Heilung begriffene Excoriationen (s. Tafel XVIII Fig. 3). An der vorderen Fläche des rechten Unterschenkels eine handflächengrosse und mehrere kleinere blass-bläuliche, glatte, stellenweise schuppende Narben. Oberhalb beider Fussgelenke und an denselben ist die Haut in gleicher Weise verändert, stellenweise excoriirt. An der inneren Seite des rechten Fusses eine kronengrosse, dünnwandige Blase mit blutigem Inhalte. An beiden Fussrücken ist die Haut — einzelne gesunde Inselchen ausgenommen — diffus atrophisch, welk und fein gefältelt. An einigen Zehen fehlen die Nägel, an anderen sind sie durch rudimentäre, hanfkorngrosse Hornfragmente vertreten, wieder an anderen sind sie verdickt, gelblich, glanzlos aufgefasert (s. Tafel XVIII Fig. 4).

An der Schleimhaut der Unterlippe einige hanfkorn- bis linsengrosse, weissliche, etwas erhabene, narbenartige Plaques.

Brustorgane normal. Der Urin enthält keine abnormalen Bestandtheile. Appetit, Stuhl regelmässig.

Das Nervensystem wurde durch Hrn. Prof. A. Korányi untersucht. Es konnte nur starke Erhöhung der Patellarreflexe constatirt werden. Die Intelligenz der Patientin ist eine normale.

Verlauf. Pat. blieb mit ihrer Tochter bis zum 27. April im Spital, und kam am 1. Mai wieder mit ihr zurück. Während der Beobachtungszeit (über 4 Monate) veränderte sich ihr Zustand nicht. Auf das geringste Trauma schossen auf den Streckseiten der Unterschenkel und Unterarme (hauptsächlich an Knieen und Ellbogenspitzen) immer frische Blasen auf (s. Tafel XVIII Fig. 4). Anderswo waren solche bei dieser Pat. kaum zu sehen. Das Allgemeinbefinden war in Abwesenheit der Blasen stets ein gutes.

Wenn wir nun die charakteristischen Erscheinungen bei den oben citirten Fällen der englischen und französischen Autoren, sowie der eben geschilderten zwei Fälle zusammenfassen, so ergibt sich daraus, dass bei sämmtlichen Patienten an verschiedenen Körpertheilen, meistens aber an den Extremitäten schon von der Geburt oder früher Kindheit her mit Serum oder Blut gefüllte dünnwandige Blasen auftraten, aber stets in Folge eines Trauma; in einzelnen Fällen zeigten sich Läsionen auch auf der Mundschleimhaut. In der grösseren Zahl der Fälle entstanden im Gefolge der Blasen Infiltration des Corium, Hautatrophie und Narben — also tiefgehende Processe. Bei sämmtlichen Kranken — ein 6 Monate altes Kind ausgenommen — litten die Nägel in verschiedenem Grade; sie fielen theilweise ganz ab oder wurden dystrophisch etc. Bei einzelnen Kranken — so bei den der französischen Autoren, bei den Fällen Beatty's wie bei den meinigen — entstanden an den lädirten Stellen oder an deren Grenzen Epidermiscysten. (Ueber letztere wird H. Dr. J. Csillag ausführlich berichten.)

Die Läsionen waren symmetrisch angeordnet. Der Verlauf der Krankheit war ein exquisit chronischer. In mehreren Fällen betraf die Krankheit mehrere Geschwister oder eines der Eltern oder eines oder mehrere Kinder. (Siehe meine und weiter unten Beatty's Fälle.) In einer Reihe von Fällen hingegen waren die Eltern und mehrere Geschwister gesund.

Das Allgemeinbefinden war nie erheblich gestört. Jedwede Therapie blieb erfolglos.

In der deutschen Literatur finden wir den ersten hieher gehörigen Fall von Herzfeld[1]) (1893) beschrieben, und zwar. wie es scheint, wieder ohne Kenntniss der englischen und französischen Mittheilungen. Herzfeld war auch der erste, der diese mit eigenartiger Symptomengruppe einhergehende und unter verschiedenen Namen veröffentlichte Hautkrankheit mit der seit der Mittheilung Goldscheider's (1882), sodann Valentin's (1885), Köbner's (1886), Banaiuti's (1890), Lesser's (1891), aber hauptsächlich seit der Blumer's (1892) allgemein gut gekannten Hautkrankheit, der „Epidermolysis bullosa hereditaria" identificirte. Auch Hoffmann (1895)

[1]) Berliner klin. Wochenschrift 1893, p. 820.

veröffentlichte einen ähnlichen Fall unter „Hereditäre Neigung zur traumatischen Blasenbildung“. Hingegen betonte Hallopeau[1]) (1896) bei Gelegenheit der Veröffentlichung seines zweiten Falles, dass diese Krankheit mit der „Epidermolysis bullosa hereditaria“ nichts gemein habe. Im Jahre 1897 veröffentlicht Beatty drei eigene, auf Vater und dessen zwei Kinder sich beziehende, mit Blasenbildung, Atrophien, Nagelverkümmerung und Epidermiscysten einhergehende Krankheitsfälle, und fasst die sämmtlichen oben angedeuteten englischen, französischen und deutschen Fälle, so wie jene unter dem Titel Epidermolysis bullosa hereditaria mitgetheilten Fälle, unter der letzterwähnten Etiquette zusammen. Im selben Jahre bestreitet L. Török[2]) bei Gelegenheit der Veröffentlichung einer Reihe von reiner, einfacher Epidermolysis bullosa hereditaria (Goldscheider etc.) die Identität beider Krankheitsformen.

Endlich im August 1898 declarirt Hallopeau in einem neueren Artikel: „Sur la dermatose bulleuse hereditaire et traumatique“ entgegen seinem 1896 abgegebenen Urtheil, beide Krankheiten für verschiedene Formen derselben Krankheit (1. forme bulleuse simple, 2. forme bulleuse dystrophique, 3. forme fruste).

Sehen wir, wo die Wahrheit liegt?

Die reine Epidermolysis bull. hered. ist nach Blumer regelmässig (aber nicht immer) ein angeerbtes, congenitales Leiden. In den meisten Fällen fallen die ersten Erscheinungen auf die frühe Kindheit. Die Erscheinungen treten nach Trauma und hauptsächlich im Sommer auf, und zwar nicht nur auf der Haut, sondern auch in der Mundschleimhaut. Diese Erscheinungen bestehen aus flüchtigen, also rasch und spurlos heilenden Blasen mit serösem oder blutigem Inhalte. Zur Entstehung dieser nimmt Blumer eine primäre Dysplasia vasorum an, und hält die Epidermolysis für eine Angiopathie und für eine rudimentäre Form der Haemophilie. Diese Krankheit ist in ihrem ganzen Verlauf monoton; stets entstehen nur flüchtige Blasen auf Trauma und sonst

[1]) Annales de Derm. 1896.

[2]) Festschrift zum Jubiläum Schwimmer's 1897 (ungarisch).

nichts. Das Allgemeinbefinden ist nicht gestört, die Krankheit heilt nicht spontan, und kann nicht durch Medicamente beeinflusst werden.

Wenn wir nun beide Affectionen vergleichen, so finden wir, dass sie folgende gemeinsame Züge haben: 1. Seit der Geburt oder früher Kindheit bestehende Disposition zur traumatischen Blasenbildung. 2. Dass die Blasen bei beiden auf verschiedenen Körpertheilen, sogar auf der Mundschleimhaut auftreten können; hauptsächlich aber doch die Extremitäten bevorzugen. 3. Dass beide Affectionen Eltern oder Geschwister und Kinder befallen. 4. Dass beide sehr chronisch verlaufen und durch keinerlei Therapie beeinflusst werden können. 5. Dass bei beiden das Allgemeinbefinden intact ist.

Ausser diesen gibt es nichts gemeinsames zwischen ihnen.

In keinem Falle der einfachen Epidermolysis bull. hered. wurde bisher im Gefolge der Blasen und traumatischen Läsionen anhaltende Coriuminfiltrationen, oder consecutive Atrophien oder Narben beobachtet; in keinem Falle wurden Nageldystrophien etc., sowie miliumartige Epidermiscysten bemerkt. (Obzwar ich auf letztere kein grosses Gewicht legen möchte, da diese auch bei anderen Affectionen beobachtet worden sind; so hatte z. B. ich selbst einen Fall, wo sich an einem seit 2 Jahren mit Dermatitis herpetiformis Duhring behafteten Mädchen mehrere hundert ganz ähnliche Epidermiscysten im Gefolge der Blasen ausbildeten.)

Also, während man sich einerseits vor der in vielen Zügen Aehnlichkeit beider Krankheitstypen nicht verschliessen kann, bestehen doch sehr prägnante klinische Differenzen zwischen beiden, so dass ich es meinerseits für verfrüht erachte, beide Affectionen schon heute für ein und denselben Process zu declariren. Besonders fehlt hierzu das Bindeglied in der bisher veröffentlichten Literatur der reinen Epidermolysis bull. hered., nämlich: trophische Störungen bei einzelnen Mitgliedern der von einfacher Epid. bull. hered. befallenen Familien.

Ich meinerseits wage es nicht, beide Affectionen zusammen zu werfen, und nehme vorläufig eine zuwartende Stellung ein.

Ein Fall von Hypotrichosis.

(Alopecia congenita.)

Von

Dr. **Felix Pinkus** in Berlin.

E. R., 8 Jahre alt, kam im November 1898 zur Beobachtung wegen mangelhaften Haarwuchses.

Der Vater des Pat. ist fast kahl; er besitzt nur einige Schnurrbarthaare und Augenwimpern, hat gar keine Haare am Körper. Die Kahlheit begann bei ihm im Alter von wenigen Monaten.

Die Mutter ist normal behaart. Sie hat nur 2 Kinder, Pat. und eine 12j. Tochter; letztere ist stark behaart, auch am Körper; ihr fehlen die beiden seitlichen oberen Schneidezähne. Der Knabe, etwas schwächlich, leidet seit der Geburt an einem rechtsseitigen Buphthalmus (mit Iridectomie im Alter von $^1/_4$ Jahr behandelt), ist sonst aber bis auf die Haaranomalie körperlich gesund und geistig normal.

Als Pat. geboren wurde, war (nach Aussage der Mutter) sein Kopf mit (nicht auffallend) dichtem Haar „wie eine kleine Maus" bedeckt, bes. an den hinteren Partien; die Stirn war kahl; ob er am Körper Haare gehabt hat, weiss die Mutter nicht. Im Alter von einigen Monaten entstand ein Krustenbelag am Vorderkopf; mit dem Abfall der Krusten gingen auch die Haare aus; am übrigen Kopf fielen sie ohne Hauterkrankung aus. Zu $^3/_4$ Jahr war er ganz kahl. Seitdem sind nur wenig Haare wiedergewachsen. Ein völliger Ausfall der Behaarung ist niemals wieder erfolgt, vielmehr wird die Anzahl der Haare langsam grösser und es besteht ein continuirlicher Haarwechsel wie bei anderen Menschen mit Ausfall und Nachwuchs einzelner Haare.

Der Körper ist fast haarlos. Am 3./IX. 1899 fanden sich an der Vorderseite des Rumpfes nur 2 kleine Härchen an der Peniswurzel, sonst nichts. Am Rücken von der Kragengrenze bis zum Gesäss links 5, rechts 2 Haare, meistens dunkel, bis 1 Cm. lang (Dicke cf. unten). An den Armen und Beinen kaum ein Härchen. Im Gesicht reichlich Lanugo, in normaler Dichtigkeit, Farblosigkeit und Länge an Nase, Ober-

lippe und Unterlippe, etwas weniger an Wangen und Stirn; ca. 2 Cm. über dem Kinn fast scharfe Grenze, unter ihr sehr spärliche Behaarung, Hals ganz kahl. Ohren am Läppchen und Tragus gut behaart, sonst spärlicher, aber immer noch leidlich. An Stirn und Wangen stehen zwischen der normalen Lanugo einige längere Flaumhaare und auch einige dunkelbraune Haare, die zu dunkel und zu lang sind für das Alter des Pat. Die Haare sitzen sehr fest und schmerzen stark bei der Epilation. Augenlider gut behaart mit normalen dunklen Wimpern. Augenbrauen spärlich, z. T. aus starken Haaren, z. T. nur aus Lanugo bestehend.

Am Kopf meist flachsitzende Haare, aber auch viele, besonders dicke mit normal langer intracutaner Partie. Die Behaarung am Kopf ist ein wenig unregelmässig. Es wechseln grössere, ganz kahle Stellen mit relativ stark behaarten ab. Doch dürften nirgends mehr als 26 Haare auf dem Quadrat-Cm. stehen. Diese Menge reicht bei weitem nicht aus, den Kopf behaart erscheinen zu lassen, und so ist der Gesammteindruck der einer starken Kahlheit. Am dichtesten ist die Behaarung vor dem Scheitelwirbel. Die Haare stehen theils in kurzen Reihen nebeneinander, theils ganz unregelmässig. Die Strichrichtung der Haare ist deutlich zu erkennen und normal. Das Centrum bildet der divergirende Scheitelwirbel, aus ihm gehen Stirn-, Schläfen-, Ohr- und Nackenströme hervor. Die Augenbrauen setzen sich, wie normal, aus den Stirnströmen (vom Scheitelwirbel) und den Augenströmen (vom Wirbel des inneren Augenwinkels) zusammen.

Die Kopfhaare werden sehr lang, so dass sie zuweilen kürzer geschnitten werden müssen. Solche von 6 Cm. Länge sind häufig noch Papillenhaare. Die Stärke der Haare ist sehr verschieden. Die stärksten stehen vor dem Scheitelwirbel, sind tief dunkelbraun, in flachem Bogen gekrümmt wie normale Kopfhaare, enthalten viel Rindenpigment und ein deutliches, aber streckenweise unterbrochenes Haarmark (Maasse cf. unten). Die meisten Haare sind dünner, ebenfalls dunkel, enthalten weniger Pigment und ein deutliches Mark. Sie sind häufig ein wenig gekräuselt mit 5—8 Mm. langen flachen, zitterigen Biegungen. Ihr Umfang nimmt, der normalen Haarbildung entsprechend, von der Wurzel aus ein wenig zu bis zur Mitte des Schafts und läuft dann ganz allmälig zur Spitze aus. Von Spindelhaarbildung ist nichts zu bemerken.

Maasse der Haardicke (von der Wurzel bis zum freien Ende in möglichst gleichmässigen Abständen gemessen) in $^1/_{1000}$Millimetern:

stärkstes Kopfhaar: 77 98 95 95 86 92 101[1]);
starkes Kopfhaar: 41 47 53 50 71 77 71 74 76 74 77 71 80;
Kopfhaar: 53 71 41 59;[1])
„ 24 41 35 38 35 35 38 39;
„ 35 38 41 35 35 38;
„ 56 53 47 48 47 41 47 47 50 50 47 35 33 24 24 18;
„ 53 59 47 47 59 47 59 65 53 56 71 53 71;

[1]) Anscheinende Spindelform (mit Wiederansteigen des Haardurchmessers) wird durch spiralige Drehung des Haarschafts häufig vorgetäuscht.

Lanugohaar, rechte Wange: 33 24 30 24 24;
„ 41 35 30 24 12;
Lanugohaar vom Rücken: 27 30 24 18 12;
„ 24 24 18;
Lanugohaar 83 (am Kolben) 47 24 27 24 18 12 9.

Um die Haare herum besteht oft eine comedoartige, in einen Epitheltrichter hineinpassende und durch seitlichen Druck leicht mit dem Haar zusammen herauszubefördernde Scheide. Die Haut zwischen den Kopfhaaren ist bis auf eine wechselnde Zahl (3—10) kleiner, brauner, nicht sicher follicülärer Schorfe von ca. 1 Mm. Durchmesser glatt und weiss. Die Haut soll auffallend unempfindlich sein gegen äussere Schädlichkeiten (Stösse u. dgl.). Die Haut des Körpers ist sammetweich und ganz glatt, man sieht auf ihr die um die Stellen der Follikel herum strahlig angeordnete normale Hautfelderung. Schuppen oder sonst irgend welche Zeichen vermehrter Trocknung oder Verdickung der Haut sind nirgends wahrzunehmen. Die Haut an Gesicht und Händen bräunt sich schon sehr früh im Sommer.

Nägel dünn, flach, stellenweise zu weiss, am Rande etwas bröcklig. Die Nagelfläche ist mit eigenthümlichen, schrägen, nach einer Mittelleiste hin zur Fingerspitze convergirenden Leisten bedeckt, bes. an den Mittelfingern.

Zähne im Wechsel. Milchzähne nicht mehr vorhanden. Es bestehen rechts $\frac{J_1\ CP_1\ M_1\ M_2}{J_1\ J_2\ C\ P_1}$ links $\frac{J_1\ C\ P_1\ M_1\ M_2}{J_1\ J_2\ \quad M_2}$ $\overline{M_1\ M_2}$ 3—4 Zähne sind ausgezogen worden, wahrscheinlich rechts und links $\overline{P_1\ M_1}$. Es fehlen also noch die zweiten Praemolaren, der linke untere Eckzahn und die beiden äusseren oberen Schneidezähne (das Fehlen der letzteren, welches wir auch bei der Schwester des Pat. gefunden haben, dürfte als Familienanlage zu betrachten sein).

Der soeben beschriebene Fall gehört in das Gebiet der mangelhaften Anlage der Haare, welche von klinischer Seite gewöhnlich mit dem Namen Alopecia congenita bezeichnet wird. Bonnet (3) nennt diese Fälle sachgemässer Hypotrichosen und weist den Namen Alopecie zurück, da man unter diesem „gewöhnlich das Ausfallen früher vorhandener Haare versteht, während es sich in allen den Fällen angeborenen Haarmangels um . . . einen Bildungsfehler handelt". Es ist zwar auch in diesen Fällen (ganz besonders deutlich in unserem eigenen) vor dem Entstehen der Kahlheit oft ein Haarausfall beobachtet worden; dieser Ausfall ist aber ein normaler Vorgang, der — vielleicht mit wenigen Ausnahmen —

stets und zu bestimmter Zeit eintritt und streng vom pathologischen Ausfall der Haare bei den sog. Alopecien (bes. der Alopecia areata) unterschieden werden muss. Die Abweichung von der Norm besteht in unserem Fall nicht im Haarausfall, sondern in dem ihm folgenden mangelhaften Nachwuchs.

Es ist nothwendig, diesen Punkt ganz besonders hervorzuheben; er macht das Hauptinteresse der sog. Alopecia congenita aus, indem er unsere Affection an eine ganz andere Stelle im System der Hautkrankheiten zu stellen zwingt als die anderen Alopecien. Es handelt sich hier um Verhältnisse, welche von der gewöhnlichen totalen Alopecie vollkommen verschieden sind. Bei dieser gehen zu irgend einer Zeit des Lebens und aus irgend einer bisher nicht genügend sichergestellten Ursache (wohl am wahrscheinlichsten — wenigstens häufig — toxischer Natur) sämmtliche oder fast alle Haare für eine gewisse Zeit oder für immer verloren. Die gewöhnliche Alopecia totalis ist eine Krankheit, bei welcher die vorhandenen Haare zu früh und zu schnell gelöst und ausgestossen werden, der Nachwuchs zeitweilig verhindert wird. In unseren Fällen congenitaler Alopecie ist dagegen nicht der Haarausfall der pathologische Vorgang sondern der mangelnde Nachwuchs; er setzt genau in dem Momente ein, wo bei normaler Haarbildung an Stelle der fötalen Lanugo eine stärkere Behaarung des Kopfes beginnt. Durch diesen Anschluss an den normalen Vorgang des Ausfalles fötaler Kopflanugo wird es sehr wahrscheinlich, dass es sich hier nicht um eine Krankheit, sondern um eine fehlerhafte Anlage der bleibenden Haarschicht, um eine Missbildung, handelt.

Die Erklärung dieser anscheinend verwickelten Verhältnisse gibt uns die Betrachtung des normalen Behaarungszustandes und des Haarwechsels des Menschen.

Dass ein Kind mit reichlichem Kopfhaar zur Welt kommt, wie wir es von unserem Pat. erfahren haben, ist eine sehr häufige Erscheinung (cf. bes. Unna [19]). Das mit zur Welt gebrachte Haar fällt der Regel nach im Laufe des ersten Lebensjahres wieder aus; der Kopf ist dann nur mit kurzem, oft farblosen Flaumhaar bedeckt und erscheint oft so nackt

wie der ganze übrige Körper. An die Stelle dieses Flaumhaars tritt aber sehr bald das längere und stärkere Kopfhaar des späteren Lebens. Wir sehen in diesem Kopfhaarwechsel das Ende einer (in der Säugethierreihe weit verbreiteten) am ganzen Körper stattfindenden mauserungsartigen Auswechselung des Haarkleides[1]) vor uns, die beim Menschen häufig völlig intrauterin verläuft, in den hier angezogenen Fällen wenigstens zum grössten Theil bereits vor der Geburt beendet zu sein pflegt. Es wird in dieser (dem Säugethierzahnwechsel vergleichbaren) Mauserung das foetale Flaumhaarkleid gegen die als bleibend zu bezeichnende (nach Garcia secundäre),[2]) mit neuen Eigenschaften begabte Lanugo vertauscht, deren hauptsächlichste die Fähigkeit ihrer Follikel ist, in continuirlichem Defluvium[3]) und Nachwuchs wechselnd, die Haartypen des späteren Lebens — Kopfhaare, Barthaare, Körperhaare — zu ihrer typischen Zeit hervorgehen zu lassen.

Es sind nur wenige Ausnahmen bekannt, bei denen der allgemeinen Annahme nach dieser in der Norm um die Zeit der Geburt herum stattfindende Haarwechsel nicht eingetreten ist. In diesen Fällen persistirt ein Haarkleid das ganze Leben lang, welches die Eigenschaften der Lanugo beibehalten hat. Besonders sind es die Fälle von Hypertrichosis lanuginosa embryonalis. Trichostasis primitiva, oder, wie Brandt (4) sie mit Rücksicht auf die Art eines für ihr Zustandekommen theoretisch anzunehmenden Atavismus benennt, promammalica, von denen diese Persistenz des foetalen Haarkleides behauptet wird. Die Träger dieser Hemmungsbildung sind als Hundemenschen, z. T. durch öffentliche Zurschaustellung, allbekannt (Ambraser Familie, Vater und Sohn Jewtichjew u. a.[4]) In diesen Fällen ist es sehr wahrscheinlich,

---

[1]) Garcia (6): „Gewöhnlich sehen wir, dass das Kind bald nach der Geburt und in sehr kurzer Zeit die Haare der Kopfhaut vollständig wechselt. Dieses geschieht nicht, wie bei Erwachsenen der Fall ist, allmälig und unmerklich, sondern es erstreckt sich auf kleinere und grössere Regionen des Kopfes."

[2]) Der Name „secundäre Haare" ist nicht ganz eindeutig, da Unna ihm früher bereits einen anderen Sinn verliehen hat, der auch von anderen als berechtigt anerkannt wird (de Meijere).

[3]) Dass mauserungsartiger Haarwechsel am Körper auch in späterem Leben alljährlich vorkommt, behauptet Lecuwenhoek cf. Schwalbe.

[4]) Das Wort Pseudohypertrichosis lanuginosa, welches Bonnet (3), „um die Confusion in der Trichosenfrage zu verringern", für diese Form des Bestehenbleibens und späteren excessiven Wachsthums des foetalen Haarkleides vorschlägt, ist für diesen Zweck nicht so sehr geeignet wie

wenn auch nicht durch directe Beobachtung sichergestellt,[1]) dass der normale Haarwechsel z. Z. der Geburt ausgeblieben ist. Dass ein Haarwechsel überhaupt bei den Hundemenschen vorhanden ist, wird durch die beschränkte Länge ihrer Haare im Zusammenhalt mit dem Beweis für das andauernde Wachsthum dieser Haare (Nothwendigkeit des Rasirens bei A. Jewtichjew) bewiesen (Brandt).

Die Frage, ob mauserungsartiger Haarwechsel in diesen Fällen eintritt oder nicht, ist von geringerem Gewicht. Der wesentliche Punkt ist nicht der Mangel des Haarwechsels, sondern der Mangel des Haarartswechsels, eine Erscheinung, die mit grösster Wahrscheinlichkeit als ein Rückschlag auf uralte Verhältnisse gedeutet wird. Es handelt sich also um die Persistenz einer (sich durch Haarwechsel immer wieder erneuenden) lanugoartigen Haardecke.

Ausser bei den erwähnten Hundemenschen und — mehrfach beschriebenen (Hegar u. a.) — leichteren Hypertrichosisformen wurde dieses Ausbleiben der normalen Qualitätsänderung der Lanugo einige Male (ohne Hypertrichose) als Familienkrankheit an einer grossen Anzahl von Verwandten beobachtet (White und dort citirte Literatur). Ein weiteres Eingehen auf die mit den besprochenen Punkten in innigstem Zusammenhang stehenden Fragen über die Art der persistirenden Lanugo, über die Berechtigung, sie als Persistenz gerade der foetalen Haarform aufzufassen, und über die Einbeziehung partieller Hypertrichosen von Lanugotypus (Geyl) in diese Kategorie der Hypertrichosis embryonalis würde zu weit von dem hier zu besprechenden Thema ableiten.

Eine andere Ausnahme vom typischen foetalen Haarwechsel ist nur denkbar bei völligem Mangel der Haaranlagen überhaupt. Bisher ist ein solcher Fall nicht sicher beobachtet worden. Für die klinische Sicherstellung wäre die Abwesenheit von Haaren an der Haut des Kindes, im Fruchtwasser, der Vernix caseosa und dem Meconium zu verlangen.

In unserem Falle ist, wenn wir vom Zustand des Kopfes auf den des ganzen Körpers schliessen dürfen, das foetale Haarkleid in normaler Ausbildung vorhanden gewesen. Es ist dann, wie bei allen übrigen Menschen, der oben besprochene

---

die oben genannten Bezeichnungen, da es zwar eine Unterscheidung (wie jede neue Benennung) ermöglicht, aber den thatsächlichen Vorgang nicht recht ausdrückt. Es handelt sich bei dieser Haaranomalie gleichfalls um ein excessives Wachsthum. Der Hauptunterschied von der wahren Hypertrichose ist das Ausbleiben des Qualitätswechsels der Haare, der am besten durch das Unna'sche Wort Trichostasis mit Brandt's Zufügung primitiva, ev. mit dem Zusatz cum hyperplasia ausgedrückt wird.

[1]) In einem von Geyl's Fällen leichterer Hypertrichosis ist der Mangel eines extrauterinen mauserungsartigen Haarwechsels ausdrücklich erwähnt.

Haarausfall zu typischer Zeit eingetreten, wie die Angaben über den Ausfall des mit zur Welt gebrachten dunkeln Flaumhaars am Kopf beweisen, und es ist auch der normale Qualitätswechsel der Haare erfolgt.

Nachdem die vorhandene Lanugobehaarung ausgefallen war, befand sich das Kind eine zeitlang im Zustande absoluter Kahlheit. Allmälig und spärlich begannen dann einzelne Follikel, namentlich am Kopf, wieder Haare hervorspriessen zu lassen,[1]) welche die Beschaffenheit normaler Kopfhaare besassen.

Hier also, nach Beendigung des foetalen Haarausfalls, beginnt erst die Abweichung von der Norm. Die Hypotrichosis liegt vollkommen im Gebiete des bleibenden Haarwuchses.

In den Beschreibungen, welche über diese Affection existiren, sind fast regelmässig die zwei Daten, die in unserem Fall so deutlich erkennbar waren: Vorhandensein und Ausfall einer z. Z. der Geburt bestehenden Lanugo, verspäteter und spärlicherer Nachwuchs bleibenden Haares, zu constatiren. Einige Beispiele seien kurz angeführt.

Jones und Atkins: Pat. erinnert sich, gehört zu haben, dass er als kleines Kind ein paar Flaumhaare gehabt habe.

Fordyce: Der Vater des (bis auf einige Augenwimpern) vollkommen kahlen 4jähr. Mädchens erzählte, dass das Kind z. Z. der Geburt ein paar Haare gehabt habe, die nachher wieder ausfielen.

Abraham: Mutter und 2 Kinder. Die Mutter gibt an, dass sie mit einem geringen Flaum auf dem Kopfe zur Welt gekommen sein solle; aber auch dieser sei ausgefallen (erst seit dem 18. Lebensjahre schwacher Haarwuchs). Die beiden Kinder (5 Jahre und 15 Monate alt) seien mit wenigen Haaren geboren worden, die nach 3 Monaten wieder ausfielen.

De Molènes: Die Mutter des betr. Kindes hat im Alter von 19 Jahren eine 3 Jahre lang anhaltende Alopecia areata mit Betheiligung der Augenbrauen und Augenwimpern erworben, ist aber weiterhin von

[1]) Nach unseren bisherigen Kenntnissen über Bildung und Wechsel der Haare haben wir keine Veranlassung die Haarneubildung bei unserem Pat. auf ein allmäliges Wiederentstehen von Haarfollikeln zu beziehen (etwa nach Verschwinden derselben während der Periode der Kahlheit). Bisher ist kein sicherer Beweis für die Entstehung von Haarfollikeln im extrauterinen Leben beim Menschen geführt, wenn wir nicht die Hodara'schen Angaben über Implantation zerschnittener Haare hierher rechnen. Spuler's Ergebnisse über Follikelneubildung auf Glatzen können wohl erst nach ausführlicher Mittheilung beurtheilt werden.

diesem Leiden verschont geblieben. Ihr (13jähr.) Sohn hat vom Alter von 6 Jahren an 20 Monate lang an Alopecia areata gelitten. Pat. kam mit kurzem Flaumhaar bedeckt zur Welt, ist zur Zeit des Beginns der Beobachtung (im Alter von 16 Monaten) völlig kahl. Nägel und Zahnentwicklung normal. 5 Monate später begann das Haarwachsthum (unter energischer Therapie), erst an den unteren, dann an den oberen Augenlidern, dann am Scheitelwirbel, und verbreitete sich allmälig im Laufe von 3 Jahren über den ganzen Kopf.[1])

Auch in den Fällen von Ringelhaaren, welche Lesser beschrieben hat, findet sich die Angabe, dass die Kinder mit normaler Behaarung geboren seien; „im Alter von $^1/_2$ Jahre fingen die Haare an, auszufallen und wuchsen nur spärlich wieder".

In diesen Fällen wie in dem unseren konnten wir demnach den Rest des fötalen Haarausfalles und das verlangsamte Erscheinen des bleibenden Haarwuchses beobachten. Stets wurde constatirt, dass das Haarkleid wenigstens um ein geringes reicher war vor dem Ausfall der fötalen Lanugo als viele Jahre lang nachher. Es scheint demnach in allen diesen Beobachtungen die Haarlosigkeit besonders in das Gebiet der bleibenden Haarlage zu gehören.

Aus dem anatomischen Befund an Hautstücken, die nach mehr oder weniger langem Bestand der Haarlosigkeit excidirt wurden, lässt sich nicht mit Sicherheit schliessen, dass in diesen Fällen schon von vornherein eine geringere Anzahl von Haaren angelegt war; die atrophischen Vorgänge, mit denen Jones und Atkins uns bekannt machen, sowie die in dieser Arbeit und in denen von Schede und von Ziegler erwähnten atheromartigen Cysten und abgesprengten Epithelschläuche sind nicht für eine congenitale Atrophie beweisend; sie sind nicht selten in erworbenen Hautatrophien (von Tay-

[1]) Diesen Fall möchte ich nicht als absolut sicher zur congenitalen Alopecie gehörig betrachten, wenn die Wahrscheinlichkeit dieser Auffassung auch ziemlich gross ist. Bonnet rechnet ihn zur Hypotrichosis. In der Beschreibung finden wir aber die Angabe, dass Mutter und Bruder an langdauernder Alopecia areata gelitten haben. Möglicherweise handelte es sich bei der Pat. ebenfalls um diese Affection. Uebrigens wäre es nicht der einzige Fall congenitaler Alopecie, bei dem eine im späteren Leben erst erworbene Haarlosigkeit der Mutter constatirt ist. Hutchinson hat den Fall eines $3^1/_2$jähr. haarlosen Knaben bekannt gegeben, dessen Mutter seit ihrem 6. Lebensjahre fast völlig kahl war. Auffällig ist jedenfalls die sonst so gut wie nie berichtete, völlige Reparation der Kopfhaare.

lor in sclerodermieartiger Hautatrophie, von Allgeyer in abgeheilten Hautstellen nach Blaseneruption) beschrieben worden. Die einzige bisher vorliegende systematische Untersuchung der ganzen Haut (von Bonnet an einer hypotrichotischen Ziege ausgeführt) spricht allerdings für eine an Zahl etwas verringerte Haaranlage.

Eine Reihe derartiger Fälle hat Bonnet zusammengestellt und einen eigenen (den bereits erwähnten von der haararmen Ziege) genau beschrieben. Bonnet hebt den Punkt gebührend hervor, dass bei diesem Thiere keine Spuren eines stattgehabten Haarwechsels zu finden gewesen seien, und dass sämmtliche Haare (bis auf eine ganz geringe Anzahl) die Zeichen bleibender Haare besessen hätten. Es scheine hier „das Stadium des marklosen Primärhaars vielfach übersprungen worden zu sein". Es ist indessen auch möglich, dass die Verhältnisse ähnlich lagen wie in den oben citirten Fällen und in dem unseren. Es wäre dann anzunehmen, dass das foetale Lanugohaar bereits (intrauterin) völlig ausgefallen war, dass zwischen diesem Ausfall und der zweifellos verzögerten Haarneubildung und bes. dem (durch anatomische Untersuchung festgestellten) erschwerten Haardurchbruch eine abnorm lange Zeit lag, und dass so die rudimentäre erste bleibende Haarlage allein zur Beobachtung kam.

Zur Kenntniss des mikroskopischen Baues vermögen wir leider keinen Beitrag zu liefern, da die Gelegenheit zu einer Biopsie fehlte. Das Vorhandensein von Follikelöffnungen in normaler Zahl an Körper und Kopf lässt die Möglichkeit einer fortschreitenden Haarbildung als wahrscheinlich betrachten. Soweit sich aus dem Zustand der Haare beurtheilen lässt, ist die Bildung der einzelnen Haare vielfach etwas defect (Kräuselung, geringere Stärke, Kürze des intracutanen Theils). Die in der Krankengeschichte erwähnte Unempfindlichkeit der Haut ist möglicherweise auf eine ähnliche Verdickung des Epithels und bes. der Hornschicht zurückzuführen, wie sie Bonnet von seinem Falle an den haarlosen Stellen beschreibt. Für das Gefühl freilich ist an der glatten, sammetweichen Haut kein Zeichen von Ichthyosis aufzufinden.

Fassen wir unsere Ausführungen nochmals kurz zusammen, so haben wir hier den Fall, dass bei einem Kinde, welches mit den Resten einer anscheinend normal starken foetalen Behaarung zur Welt gekommen war und welches zur typischen Zeit diese Behaarung wieder abgeworfen hatte, sich die Bildung der bleibenden Haarlage nur in verlangsamtem und quantitativ verminderten Masse einstellte, dass also einer foetalen Eutrichosis eine Hypotrichosis im extrauterinen Leben folgte. Nach den Angaben der Literatur scheint es die Regel zu sein, dass in Fällen von Hypotrichosis mit zeitlebens geringem Haarwuchs die Anzahl der foetalen Haare stets grösser war als die der bleibenden; es ist auch im späteren Leben die Anzahl der Haarfollikel bedeutend grösser als die Menge der durchbrechenden Haare.

Wir haben es also mit einer Missbildung, u. zw. genauer mit einer Hemmungsbildung zu thun.

Die Unterschiede von der anderen Art der Hemmungsbildung, welche das Haarsystem betreffen kann, der Trichostasis primitiva, ergeben sich aus unseren bisherigen Ausführungen. Wenn wir von der negativen Eigenschaft des Mangels eines normalen bleibenden Haarkleides absehen, fehlt jede Beziehung zwischen Trichostasis und Hypotrichosis. Bei der Hypotrichosis ist, wie in der Norm, Haarwechsel und Qualitätswechsel des Haars um die Zeit der Geburt herum vorhanden; bei der Trichostasis fehlt sowohl der erstere (wenigstens in so plötzlicher und vollkommener Art wie normal) als der letztere.

Literatur.

1. Abraham. Mutter und zwei Kinder mit congenitaler Alopecie. Brit. Journ. of Dermatology. April, 1895.

2. Allgeyer. Histologische Untersuchungen bei einem eigenartigen Fall von Dermatitis herpetiformis mit Horncystenbildung. Archiv f. Derm. XLVII, S. 369, 1899.

3. Bonnet. Ueber Hypotrichosis congenita universalis. Merkel und Bonnets anatomische Hefte. 1892, Nr. 3, S. 233.

4. Brandt. Ueber die sogenannten Hundemenschen, beziehungsweise über Hypertrichosis universalis. Biologisches Centralblatt, 1897, XVII. Band, S. 161.

5. Fordyce. A case of congenital alopecia. Journ. cutan. and genito-urinary dis. 1895, XIII. Bd. S. 120.

6. Garcia. Beiträge zur Kenntniss des Haarwechsels bei menschlichen Embryonen und Neugeborenen. Morphologische Arbeiten, 1892, I. Band, S. 136.

7. Geyl. Beobachtungen und Ideen über Hypertrichose. Dermat. Studien, 2. Reihe, 4. Heft, 1890.

8. Hegar. Abnorme Behaarung und Uterus duplex. Beiträge zur Geburtshülfe und Gynaekologie. 1898. Bd. I, S. 111.

9. Hodara. Ueber das Wachsthum der Haare auf Favusnarben nach Scarificationen und Einpflanzung von Theilen des Haarschafts. Monatsh. f. prakt. Derm. 1898. XXVII. Bd. S. 53.

10. Hutchinson. Congenital absence of hair, with atrophic condition of the Skin and its appendages, in a boy whose mother had heen almost wholly bald from alopecia areata from the age of six. Brit. med. Journ. 1886. I. S. 929 (Lancet ibid. 923).

11. Jones & Atkins, Microscopical appearances in a case of congenital alopecia. The dublin J. of med. science. 1875. S. 200.

12. Lesser. Ueber Aplasia pilorum intermittens. Verhandl. d deutschen derm. Ges. 1892. S. 250.

13. De Meijere. Ueber die Haare der Säugethiere, bes. über ihre Anordnung. Morpholog. Jahrb. 1894. XXI. Bd. Heft 3.

14. De Molènes. Sur un cas d'alopécie congénitale. Annal. de dermat. 1890. S. 548.

15. Schede. Ein Fall von angeborener Alopecie. Langenbeck's Arch. f. klin. Chir. XIV. Bd. S. 158.

16. Schwalbe. Ueber den Farbenwechsel winterweisser Thiere. Morphol. Arbeit. II. Bd. S. 542.

17. Spuler. Ueber die Regeneration der Haare. Verhandl. der anatom. Gesellsch. XIII. Vers. Tübingen. 1899. S. 17.

18. Taylor. A case of localised idiopathic atrophie of the skin. J. cutan. a. genito-urin. dis. 1893. April.

19. Unna. Entwicklungsgeschichte und Anatomie. Ziemssens Handbuch d. spec. Pathol. und Therapie. XIV. 1. 1883. S. 3.

20. Unna. Die Histopathologie der Hautkrankheiten. 1894. S. 1171.

21. White. Dystrophia unguium et pilorum hereditaria. J. of cutan. and genito-urin. dis. 1896. S. 228.

22. Ziegler. Ueber Alopecia congenita. Archiv f. Derm. 1897. Bd. XXXIX, pag. 213.

Aus der königl. dermatologischen Universitätsklinik zu Breslau.

Ueber die Pityriasis lichenoides chronica

(psoriasiform-lichenoides Exanthem).

Von

Dr. **Fritz Juliusberg,**
Assistenzarzt an der Klinik.

Die von Jadassohn und Neisser auf dem 4. Congress der deutschen dermatologischen Gesellschaft in Breslau 1894 vorgestellten Fälle (pag. 524 ff und pag. 495 ff der Congressverhandlungen) waren die ersten dieser, wie es uns scheint, eigenartigen und von den bisher bekannten typischen Dermatosen abzusondernden Hautkrankheit. Auf Veranlassung meines verehrten Chefs, des Herrn Geheimrath Neisser, will ich es unternehmen, in zusammenfassender Weise mit Berücksichtigung aller gleichen und ähnlichen Fälle, diese neue Krankheitsform zu schildern.

Neisser stellte seine Patientin „Preuss“ unter der Bezeichnung „lichenoides und psoriasisartiges Exanthem“ vor, während Jadassohn für sein fast identisches Exanthem als vorläufige Benennung „Dermatitis psoriasiformis nodularis“ vorschlug. Seitdem ist die Casuistik dieses Krankheitsbildes durch einen von Pinkus aus der Breslauer dermatologischen Universitätsklinik und durch einen von mir aus dem städtischen Krankenhause zu Frankfurt a/M. veröffentlichten Fall vermehrt worden. Ein fünfter Fall wurde von Róna im Verein ungarischer Dermatologen und Urologen im Januar 1898 vorgestellt. Ob die von Eudlitz am 14. Februar und 9. Juni 1898 in der französischen Gesellschaft für Dermatologie und Syphili-

graphie als „Psoriasis en gouttes d'aspect syphiloide" vorgestellte Affection in diese Classe gehört, lässt sich trotz der eingehenden Besprechung nur vermuten; ich komme auf diesen Fall anlässlich der Differentialdiagnose noch später zurück.

In jüngster Zeit hatten wir in der Breslauer Universitätsklinik für Hautkrankheiten noch zweimal Gelegenheit, diese Affection in typischer Form zu beobachten, so dass im Ganzen 7 Fälle vorliegen.

Ich schildere erst die neu zur Kenntniss gelangten Fälle:

I. Fall: Die 21 Jahre alte Köchin K. bekam im Alter von 7 Jahren den noch heute unverändert bestehenden Hautauschlag. Dieser ist nach Angabe ihrer Mutter unmittelbar im Anschluss an Masern aufgetreten. Vor 4 Wochen traten Appetitslosigkeit und Magenbeschwerden auf; beides ist nach einem kurzen Aufenthalt in der hiesigen medicinischen Universitätsklinik vollkommen behoben.

Der im Anschluss an Masern aufgetretene Hautausschlag blieb sich immer gleich; nur nach dem Baden trat er etwas röter hervor. Jucken oder anderweitige subjective Beschwerden hat er nie verursacht.

Status praesens 27. Jan. 1899: Behaarter Kopf ohne Besonderheiten. Die Gesichtshaut bis auf einige Acneknötchen, einige Milien auf beiden unteren Augenlidern und einer knapplinsengrossen mit einer kleienförmigen Schuppe bedeckten, wenig infiltrirten gerötheten Hautstelle linkerseits über der Oberlippe völlig normal. Auf dem rechten Oberarm ohne Bevorzugung der Streck- oder Beugeseite reichlich disseminirte mattrothe bis gelblichrosa verfärbte stecknadelkopf- bis knapplinsengrosse, sehr flache Erhebungen, die zum grössten Theil ein kleines Schüppchen tragen. Diese Schuppe bedeckt nicht die ganze Efflorescenz, sondern nimmt nur den centralen Theil derselben ein und lässt die Ränder frei. Nach Abkratzen dieser kleienförmigen silberweissen bis gelblichweissen Schüppchen tritt öfters, aber keineswegs immer eine Blutung auf und die Erhebung über das Hautniveau ist nicht mehr vorhanden. Die „Papel" wurde also nur durch die schuppige Auflagerung gebildet. Neben diesen flachen Papeln finden sich bis linsengrosse, gleichgefärbte Flecken, an denen die feinere Hautfältelung etwas stärker ausgesprochen ist, als an der gesunden Haut. Nur auf einigen dieser Maculae ist eine ganz geringe kleienförmige Schuppung zu constatiren. In der Ellenbogengegend finden sich nur einige der papulösen Efflorescenzen. Die Ellenbeugen sind frei. Spärliche papulöse Efflorescenzen bemerkt man auf dem oberen Drittel der Streckseite des Unterarms und in noch geringerer Zahl auf der Streckseite der Finger und der Beugeseite des Unterarms. Handteller und Nägel sind völlig intact.

Auf dem linken Arm finden sich dieselben Efflorescenzen in ähnlicher Verteilung, nur ist hier die Gegend über dem Ellenbogen ganz

frei, während in der Ellenbeuge und der oberen Hälfte der Beugeseite des Unterarms die papulösen schuppenden Efflorescenzen reichlich vorhanden sind. Hände, Finger und Nägel normal.

Am Halse nur einige wenige der papulösen Efflorescenzen.

Die Vorderseite der Brust ist in ausgedehntester Weise befallen, besonders reichlich die Gegend um die Brustwarzen. Auf der Bauchhaut stehen die Efflorescenzen noch dichter, wie auf der Brusthaut.

Neben den Flecken und Erhebungen, wie sie am Arm beschrieben sind, finden sich in reichlicher Anzahl stecknadelkopfgrosse silberglänzende Schüppchen ziemlich locker auf völlig normaler Haut aufgelagert.

Achselhöhlen frei.

Auf dem Rücken ist das Exanthem in ähnlicher Reichlichkeit wie auf der Brust vorhanden, nur die Gegend zwischen den Schulterblättern ist ganz verschont geblieben und die Haut der Kreuzbeingegend ist in schwächerer Weise befallen.

Zu bemerken ist, dass auf der Rücken- und Bauchhaut sowohl an den maculösen, wie an den papulösen Efflorescenzen die Consistenz der Haut etwas derber erscheint und die feine Hautfelderung eine deutlichere ist, wie in der Norm.

An den Beinen ist die Innen- und Hinterseite der Oberschenkel ganz besonders stark befallen. Hier sind die Efflorescenzen grösser; die Papeln gut linsengross, aber auch sehr flach und nur durch die Schuppe sich über das Niveau erhebend. Die Maculae erreichen Erbsengrösse.

Die Vorderseite ist etwas weniger befallen, die Aussenseite in noch geringerer Weise. In den Kniekehlen nur einige papulöse Efflorescenzen. Die Haut der Vorderseite der Kniegelenke ist verschont geblieben.

An den Unterschenkeln spärlich disseminirt papulöse Efflorescenzen.

Füsse und Fussnägel völlig normal. Die Patientin zeigt deutliches Reizphänomen (Strich), keine Urticaria factitia.

Innere Organe und Urin ohne Besonderheiten.

Die Patientin wurde an den verschiedenen Stellen mit fünfprocentiger Chrysarobinvaseline, zweiprocentiger Pyrogallusvaseline, Liquor anthracis compositus, Engallol-Eurobin-Aceton und zehnprocentigem Salicylseifenpflaster behandelt.

Von diesen Medicamenten hatten nur Chrysarobin und Pyrogallus eine gewisse Wirkung. Neben bald auftretender starker Reizung erscheinen die vorher gerötheten Stellen etwas blässer. Dieses blässere Aussehen und das Aufhören der Schuppung bleibt auch nach dem Abklingen der Chrysarobin- und Pyrogallusreizung bis zum Weggang der Patientin aus dem Hospital (10 Tage später) bestehen. Wie mir die Patientin mitteilt, hat diese Besserung nicht angehalten. Zur Zeit besteht das Exanthem in derselben Stärke wie vor der Behandlung.

II. Fall. Der 24 Jahre alte Kaufmann Sch. ist bis auf einige Kinderkrankheiten und einen Schädelbruch vor 12 Jahren stets gesund gewesen. Er hat bemerkt, dass er durch Genuss heisser Speisen, durch

jede auch nur leichte Erregung und schon durch eigene ihm lästige Gedanken zu starkem Erröten veranlasst wird.

Der zur Zeit bestehende Hautausschlag trat ohne dem Patienten bekannte Veranlassung vor etwa 1 Jahre und zwar zuerst an der Streckseite der Extremitäten auf. Von dort verbreitete er sich allmählich über den ganzen Körper. Subjective Beschwerden irgend welcher Art hat er nie verusacht.

Status praesens 23. Jun. 1898: Der sonst völlig gesunde Patient zeigt ein über den ganzen Körper ausgebreitetes Exanthem. Besonders stark befallen sind die Streckseite der Oberarme, die Glutaealgegend, die anschliessenden Partien der Oberschenkel und die Hand- und Fingerrücken. Auffallend ist auch die Betheiligung der Achselhöhlen, des Penis und des Scrotums. Im Gesicht finden sich keine charakteristischen Efflorescenzen, nur reichliche Acneknötchen. Die Efflorescenzen des Exanthems sind an allen Stellen mattrot, stellenweise etwas wachsartig, meist aber weniger glänzende, mehr dem Auge als dem tastenden Finger als Knötchen imponirende Efflorescenzen. Die Form ist polygonal, die Grenzen sind ziemlich scharf. Die kleinsten Knötchen weisen noch keine Schuppung auf, die grösseren hingegen zeigen reichliche kleienförmige Abschuppung. Durch Kratzen mit dem Fingernagel kann man das Schüppchen leicht entfernen, ohne dass jedoch eine Blutung eintritt, man sieht vielmehr nur dann eine rote glänzende, im Hautniveau liegende Fläche, aus der überhaupt keine seröse Flüssigkeit hervorquillt. Deutliche Beziehungen zu den Follikeln lassen sich nirgends constatiren. Auf Fingerdruck blassen die Knötchen ab. Die beschriebenen Eigenschaften kommen den Knötchen an allen Stellen zu; das verschiedene Aussehen des Exanthems wird nur durch die wechselnde Reichlichkeit der Efflorescenzen an den verschiedenen Regionen bestimmt. Am Stamm nur sehr spärlich vertreten, finden sie sich sehr viel reichlicher an beiden Armen, bes. in der Ellenbogengegend. Hier stehen die Efflorescenzen sehr dicht beieinander, ohne jedoch zu vollständiger Confluenz zu führen.

Am linken Ellenbogen mehrere längsgestreifte Kratzeffecte, sonst wenig aufgekratzte Stellen.

Auf beiden Flachhänden finden sich gleichfalls rundliche Efflorescenzen von der Grösse der Knötchen an den übrigen Stellen. Sie weisen jedoch nicht dieselben Merkmale auf, sondern stellen vielmehr rundliche, ganz oberflächliche Epitheldefecte dar; diese werden von einem weisslichen überhängendem Epithelsaum, der in die gesunde Umgebung sich fortsetzt, begrenzt. Hie und da findet sich geringe Desquamation besonders an der Flachhand nahe dem Fingeransatz.

Die Haut ist im übrigen vollständig normal; Infiltrat ist auch an den stärkst befallenen Partien beim Falten der Haut nicht nachweisbar, dagegen kann man bei der Palpation mit dem Finger an den stärker ausgebildeten Knötchen ein scharf umschriebenes Infiltrat constatiren. Sehr deutlich ausgeprägt ist das Exanthem in der

Genitalgegend, bes. auf der Penishaut; hier haben die braunen Knötchen wachsähnlichen Glanz, sind ausgesprochen polygonal und weisen eine gewisse Aehnlichkeit mit Lichen ruber planusknötchen auf; unterscheidend Merkmale sind jedoch die frühzeitige Schuppenbildung, die auf die scheinbar gesunde Umgebung sich fortsetzt und die weniger scharfe Begrenzung gegen diese, die hie und da auch eine schwach-rötliche Verfärbung zeigt.

In der Glutaealgegend finden sich zahlreiche lichenoide Knötchen, hier jedoch sind sie vielfach mit einem deutlich ausgeprägten Lichen pilaris vermischt. Man hat an dieser Region den Eindruck, als ob die auf der Höhe des Knötchens befindliche Epidermis bereits gelockert ist; es gelingt bei stärkerem Kratzen mit dem Fingernagel die gesammte Oberfläche des Knötchens als trockene Schuppe abzuheben, aber auch hier tritt nie der blutende oder nässende Papillarkörper zu Tage.

An den unteren Extremitäten zahlreiche unregelmässig verstreute kleinere Knötchen ohne Schuppung, sehr spärlich an den Unterschenkeln. Urticaria factitia deutlich, aber nicht hochgradig.

Pat. wurde monatelang mit 3procentiger Pyrogallusvaseline und einer 3procentigen spirituösen Lösung von Pyrogallussäure behandelt, ohne dass das Exanthem sich veränderte. Dieselbe negative Wirkung hatten durch mehrere Wochen fortgesetzte Pinselungen mit Liquor anthracis compositus. Hinzuzufügen ist jedoch, dass nach einer Reihe von Dampfbädern die Schuppenbildung in auffallender Weise nachgelassen hat.

Zur Zeit befindet sich der Patient wegen eines vor kurzem acquirirten Primäraffects in unserer Beobachtung. Das vor mehr als einem Jahr von uns constatirte Exanthem ist im allgemeinen unverändert geblieben; nur tritt die Affection an der Haut der Genitalgegend nicht mehr in so deutlicher Weise hervor.

Im Anschluss an diese beiden Krankengeschichten gebe ich einen kurzen Ueberblick der fünf früher beschriebenen Fälle:

I. Fall: Preuss (Neisser): Patientin war vor dem Auftreten der Hautaffection stets gesund. Das Exanthem erschien im 21. Jahre und zwar disseminirt über den ganzen Körper nur mit Freilassung des behaarten Kopfes, ohne Prädilection der Streck-, resp. Beugeseite der Extremitäten. Es setzt sich zusammen aus streng isolirten flachen rothen, wenig über das Hautniveau erhabenen, nicht gedellten, theils rundlichen, theils mehr eckigen, etwat fettig glänzenden Efflorescenzen. Die Knötchen tragen ein feines weisses, etwas fettig glänzendes Schüppchen, das sich ohne Schwierigkeit abkratzen lässt. Dabei tritt aber nie eine Blutung ein, selbst bei stärkeren Kratzversuchen. Die gesunde Haut, besonders an der Streckseite der Extremitäten und Gelenke ist auffallend blaurot verfärbt. Auf reichliche Arsenmedication innerlich, auf Ichthyol-, Pyrogallus-, Naphtholsalbe äusserlich tritt gar keine Besserung ein. Ein nur vorübergehender Erfolg wird durch Vlemingkxbäder und Theerbehandlung erzielt. Bis jetzt also bereits 5 Jahre, steht die Patientin

bei uns in regelmässiger Beobachtung. Wiederholt liessen sich geringe Schwankungen in der Intensität des Exanthems constatiren. Eine anhaltende Besserung wurde jedoch niemals beobachtet. Als sich im Februar dieses Jahres die Patientin wieder vorstellte, war die Haut im ganzen sehr trocken, etwas derb, glatt und glänzend; die vorhandene kleienförmige Abschuppung zeigte an mehreren Stellen, besonders an den Armen eine Anordnung in feinen Längsstreifen, so dass die normale Hautfelderung kaum sichtbar war. Auf den Wangen und beiden Nasolabialfalten waren zahlreiche Gefässektasien sichtbar. Dieselben Gefässerweiterungen waren auch bei sonst gänzlich unverändertem Exanthem an Armen und Beinen zu constatiren.

Subjective Beschwerden bestehen auch jetzt nicht, nur klagt die Patientin über häufiges Frösteln. Diese nur kurz dauernden, wenig lästigen Sensationen bestehen seit etwa einem Jahr.

II. Fall D. (Jadassohn.) Patient bis auf eine luetische Infection im 21. Jahre stets gesund. Mit 26 Jahren trat die Hautaffection zuerst am Hals auf, von da verbreitete sie sich in 8 Tagen über den übrigen Körper. Während des Bestehens der Dermatose machte Patient mehrere Hgcuren ohne jeglichen Einfluss auf die Hautaffection durch. Befallen waren 4 Jahre nach dem Auftreten (als J. den Fall vorstellte) Vorder- und Rückseite des Rumpfes und die oberen Theile der Oberschenkel. Einige Monate später wurden auch die Arme und speciell die Ellbeugen (während die Ellbögen frei blieben) befallen. Die Effloreseenzen, disseminirt über die betreffenden Hautpartien ausgebreitet, stellen stecknadelkopf- bis linsengrosse, scharf gegen die umgebende Haut abgesetzte rundliche bis ovale, rote Erhebungen dar, die ein Schüppchen tragen, das in der Mitte dicker ist, wie am Rande und nach dessen Entfernung oft eine Spur von Blutung eintritt, die aber nie die Stärke hat, wie bei der Psoriasis.

Nach Anwendung von Chrysarobin- und Pyrogallussalbe trat ein vollständiger, aber nur vorübergehender Heilerfolg ein.

Vor einigen Wochen hat sich Patient auf unseren Wunsch in der Klinik vorgestellt. Das Exanthem hat weder Fort- noch Rückschritte gemacht.

In den letzten Jahren hat Patient, dem die Dermatose gar keine Beschwerden verursacht, weitere therapeutische Versuche nicht mehr angestellt.

III. Fall Sp. (Juliusberg.) Bei diesem Patienten tritt schon seit der Kindheit bei leichten Erregungen und Genuss warmer Speisen starke Rötung auf, die stets von heftigem Jucken begleitet ist. Das Exanthem besteht seit dem 17. Lebensjahre und zwar begann es an den Oberarmen, von denen es sich schnell über den übrigen Körper verbreitete. Kopf und Gesicht sind frei geblieben. Das Exanthem setzt sich zusammen aus linsengrossen orangegelben, scharf begrenzten flachen Papeln und Flecken. Diese Effloreseenzen sind von feinen kleienförmigen Schüppchen bedeckt, nach deren Abkratzen manchmal eine Blutung eintritt.

Theer- und Chrysarobinbehandlung, sowie eine energische intravenöse Arsenanwendung führen zu gar keinem Ergebniss.

Zu erwähnen, dass die Juckanfälle, über die Patient häufig klagt, schon früher vorhanden waren, also offenbar nicht in Zusammenhang mit dem Exanthem zu bringen sind.

IV. Fall Kapt. (Pinkus.) Der Ausschlag der jetzt 32jährigen Patientin besteht seit dem 16. Lebensjahre. Beschwerden hat er nie verursacht. Vollkommen frei geblieben sind Gesicht, behaarter Kopf, Unterschenkel und Füsse. Zusammengesetzt ist das disseminirt ausgebreitete Exanthem aus linsen- bis bohnengrossen, roten, mit ganz dünnen Schuppen bedeckten, leicht lichenificirten Efflorescenzen. Nach Abkratzen der Schüppchen tritt selten eine geringe Blutung auf. Dazwischen finden sich stecknadelkopfgrosse, rote, ziemlich scharf abgesetzte, über das Hautniveau hervortretende nicht schuppende Herde.

Nach Einfetten von 3% Salicylvaseline heilen die alten Herde teilweise ab, während dazwischen neue auftreten.

V. Fall Oe. (Róna.) Bei diesem jetzt 31 Jahre alten Patienten besteht der Ausschlag seit dem 27. Lebensjahre. Er trat öfters auf, um für Zeiten wieder zu verschwinden.

Einmal ist dieses Schwinden nach einer Einreibungscur aufgetreten. Jetzt besteht das Exanthem am Hals, am Rumpf, an den Nates, am Penis, an den Unterschenkeln, auf der Dorsal- und Plantarfläche der Füsse, auf den Oberarmen und auf der Dorsalseite der Hände und Unterarme. Es setzt sich zusammen aus theils schuppenden, theils schuppenfreien, hanfkorn- bis linsengrossen, rundlichen oder ovalen, blassrötlichbraunen flachen Papeln und Schüppchenauflagerungen auf nicht papulöser Haut.

Aus diesen sieben Fällen ergeben sich für die Dermatose folgende **klinischen Gesichtspunkte:**

Betreffs der Aetiologie fehlt jede verwertbare Angabe. Es lassen sich ebensowenig Anhaltspunkte für eine parasitäre Ursache, wie für einen Zusammenhang mit irgend einer Affection anderer Organe finden. In drei Fällen wird zugleich eine luetische Infection angegeben, aber diese trat bei unserem Patienten Sch. erst lange nach Bestehen der Hautkrankheit auf; bei Jadassohn's Pat. war sie zwar der Dermatose vorausgegangen, aber energische Quecksilbercuren hatten gar keinen Einfluss auf diese; nur Róna's Pat. gibt in der Anamnese an, die Hautaffection sei einmal nach einer Quecksilbercur verschwunden. Aber diese Mittheilung des Pat. ist einerseits von vornherein mit Reserve aufzufassen, andererseits kann ja damals wirklich ein luetisches Exanthem bestanden haben. Betreffs der Angabe unserer Pat. K., dass das Exanthem im

Anschluss an Masern aufgetreten sei, ist wohl anzunehmen, dass es sich nur um zeitliche Aufeinanderfolge gehandelt habe. Eine abnorme angeborene Beschaffenheit der Haut scheint gleichfalls nicht vorhanden zu sein. Urticaria factitia findet sich weder constant, noch ist sie, wo sie festzustellen, hochgradig genug, um aus ihrem Vorhandensein irgend welche Schlüsse zu ziehen.

Das **Alter,** in dem die Affection aufgetreten ist, differirt wesentlich. Als Mindestalter war bei unseren 7 Fällen 8 Jahre, als höchstes Alter des Auftretens 28 Jahre zu constatiren.

Irgend eine Bevorzugung eines **Geschlechts** ist nicht vorhanden.

Bezüglich der **Localisation** weisen die einzelnen Fälle nur unwesentliche Differenzen auf. Frei blieb in allen Fällen der behaarte Kopf und, bis auf die Patientin Preuss, auch das Gesicht. Eine Prädilection für die Streck- oder Beugeseite ist nirgends deutlich angegeben, meist wird ein gleichstarkes Befallensein hervorgehoben, nur ein völliges Freibleiben der Ellenbögen bei deutlicher Affection in den Ellenbeugen zeigte Jadassohn's Patient. Als abweichend von den übrigen Fällen erwähne ich die Beteiligung der Achselhöhlen, Penis- und Scrotalhaut bei unserem Patienten Sch.

Das **Exanthem** macht in allen Fällen einen etwas polymorphen Eindruck, weil die Entwicklungsstadien der Einzeleffloreszenzen stets sämmtlich zu gleicher Zeit auf der afficirten Haut vertreten sind. Im ganzen kann man zwei Hauptstadien in der Entwicklung unterscheiden. Zuerst entsteht eine hochrote, stecknadelkopfgrosse, ganz flache und glatte nicht schuppende Erhebung, die ich wegen der Aehnlichkeit mit einer ganz flachen Lichen ruber planus-Efflorescenz zur Bequemlichkeit als „lichenoide" Éfflorescenz bezeichne. Diese lichenoide Erhebung flacht sich später ab und nun beginnt eine dem Auge sichtbare Schuppung. Eine Epithelabhebung, resp. Lockerung ist aber schon vorher vorhanden, wie ein Kratzversuch erweist. Die sichtbaren Schüppchen, silberweiss, glänzend, sehr dünn, stellen kleine Lamellen dar, sind in der Mitte dicker wie am Rande und sind noch am ehesten ganz zarten und kleinen Psoriasis-Schuppen vergleichbar. Nach Abkratzen des Schüpp-

chens tritt oft, nicht immer eine kleine Blutung auf, die nie so stark ist, wie bei der Psoriasis.

Schwankungen in der Intensität des Hautausschlags wurden bei allen Patienten beobachtet; bei Pinkus' Patientin zeigte sich eine Verschlimmerung in der kalten Jahreszeit, sonst scheinen die Exacerbationen und Remissionen völlig unabhängig von der Temperatur zu sein.

Subjective Beschwerden finden sich nur bei dem Patienten Sp. und bei der Patientin Preuss. Aber bei dem Patienten Sp. haben die Juckbeschwerden schon vor dem Auftreten der Dermatose bestanden. Die Klage über leichtes und häufiges Frösteln bei der Patientin Preuss hat offenbar mit der Dermatose nichts zu thun. Umgekehrt sind die Stauungsvorgänge und die blaurote Verfärbung der Efflorescenzen derselben Grundursache (allgemeine Anämie etc.) zuzuschreiben, wie die subjectiven Kälteempfindungen.

Ganz besonders ist das absolut negative Verhalten der Dermatose gegen alle therapeutischen Massnahmen beachtenswert. Eine innere Behandlung und zwar mit Arsenik wurde bei Neisser's Patientin Preuss in reichlichster Weise und ebenso beim Patienten Sp. ohne jeden Erfolg angewandt.

Mehr Wirkung hatte in einzelnen Fällen eine äussere Behandlung mit Pyrogallus und Chrysarobinpräparaten; schliesslich aber trat stets in kürzester Frist der alte Status wieder ein.

Fassen wir die Resultate aller therapeutischen, sehr zahlreichen Versuche zusammen, so können wir nur deren vollkommene Machtlosigkeit constatiren.

Bei meinen beiden Fällen war es mir möglich, eine **mikroskopische Untersuchung** vorzunehmen und zwar wurde von der Patientin R. eine der schuppenden knapplinsengrossen Stellen am Rücken, bei dem Patienten Sch. eine lichenoide Stelle vom Arm (unter subcutaner Anästhesie nach Schleich) excidirt, in Sublimat fixirt und in aufsteigendem Alkohol gehärtet.

Gefärbt wurden beide in Paraffin eingebettete und in Serien geschnittene Stücke mit Hämatoxylin-Eosin, nach v. Gieson, mit polychronem Methylenblau, nach Biondi-Heidenhain und mit Weigerts Fibrin- und elastischer Faserfärbung.

Schon bei schwacher Vergrösserung liess sich ein deutlicher Unter-

schied in den Contouren beider Effloreszenzen erkennen. Das der Pat. R. entnommene Stück erwies sich auch mikroskopisch als eine „Macula", die ganz im Niveau der übrigen Haut lag. — Die dem Patienten Sch. entnommene makroskopisch als lichenoide Efflorescenz imponirende Stelle erwies sich auch mikroskopisch als ein sehr flaches, aber scharf abgesetztes Hochplateau, das in der Mitte etwas eingesunken erscheint, so dass der centralste Punkt ins Niveau der umgebenden Haut zu liegen kommt.

Diese eclatanten Differenzen bestehen aber nur in den Contouren der beiden Effloreszenzen; der sonstige histologische Bau weist nur geringe Unterschiede auf, so dass ich beide zusammen beschreiben kann. Ueber beiden Effloreszenzen lagert eine aus feinen Lamellen zusammengesetzte sehr dünne Schuppe; an diese angelagert finden sich Epithelien mit gut färbbarem Kern, spärliche Leukocyten und ganz vereinzelte rothe Blutkörperchen. Das Stratum corneum ist nicht verdickt; die Kerne der Körnerschicht sind gut färbbar. Kernteilungsfiguren sind nur spärlich vorhanden, etwas zahlreicher bei der lichenoiden, wie bei der flachen Efflorescenz. Leukocyten im Epithel sind bei dem Fleck nur ganz vereinzelt zu constatiren; dagegen ist mehrfach in den vom Patienten Sch. stammenden Präparaten zu bemerken, dass in der Papillarschicht befindliche Infiltrate auch in die 2—3 untersten Epithellagen eingedrungen sind und dort die Epithelzellen auseinander gedrängt haben.

Die Keratohyalinverhältnisse und die Protoplasmafasern zeigen keine abnormen Zustände. Die deutlichsten Veränderungen sind im Corium zu finden. Hier bemerkt man im Schnitt meist streifenförmige Infiltrate, die dem Gefässverlauf folgen, verhältnissmässig gering in den unteren Coriumschichten, viel reichlicher im Papillarkörper. Dabei hat aber weder eine Compression der Gefässlumina, noch eine Zelleinwanderung in die Gefässwände stattgefunden. Das Hauptzellcontingent dieser Infiltrate sind mono- und polynucleäre Leukocyten. Daneben sind aber Plasmazellen und Ehrlich'sche Mastzellen keineswegs spärlich vorhanden. Diese Zellanhäufungen sind in der vom Patienten Sch. stammenden Efflorescenz reichlicher, als in der „Macula". Ein, wie oben erwähnt, reichliches Einwandern der Zellen in das Epithel ist nirgends bei der maculösen Efflorescenz vorhanden. Die Schweissdrüsen und Talgdrüsen zeigen durchaus normale Verhältnisse und stehen mit den Infiltraten in gar keinem Zusammenhang. In den untersten Coriumschichten und im subcutanen Gewebe ist nichts pathologisches zu finden. Die elastischen Fasern sind, abgesehen von einer stellenweisen Verdrängung durch die Infiltrate, völlig normal ausgebildet.

Aus den früheren Arbeiten liegen mikroskopische Untersuchungen der Dermatose von Neisser, Jadassohn, mir und in besonders eingehender Weise von Pinkus vor.

Die von Neisser untersuchte Efflorescenz entspricht ziemlich genau dem Stadium der von mir bei der Patientin K. untersuchten „Macula". Jadassohn war in der Lage, das mikroskopische Bild in

zwei Entwicklungsstadien zu untersuchen, von denen das erste ein kleines „Knötchen“ mit reichlicher Infiltration im Corium, sehr stark ausgesprochener Leukocyteneinwanderung in die Epidermis, und mit einer Hornlamelle mit noch gut färbbaren Kernen darstellte. Das zweite grössere und flachere Knötchen Jadassohn's zeigt viel Aehnlichkeit mit der von mir beim Patienten Sch. entnommenen Efflorescenz, doch sind bei diesem Knötchen Jadassohn's die Infiltrate im Corium und in der Epidermis sehr unbedeutende und entsprechen wohl den letzten Involutionsvorgängen des Knötchens, der Zeit, wo das Knötchen sich schon fast zur maculösen Efflorescenz abgeflacht hat. Diesem Stadium, also der Periode, wo wir eine schuppende Macula vor uns haben, entspricht die von mir beim Patienten Sp. untersuchte Hautstelle. Sie dürfte sich also als zeitlich zusammenfallend mit der von Neisser bei der Patientin Preuss und von mir oben bei der Patientin K. untersuchten Efflorescenz decken. Als abweichend von diesen Befunden ist jedoch eine leukocytäre Einwanderung in die Adventitia und Media der innerhalb der Infiltrate gelegenen Arterien zu vermerken. Pinkus war in der Lage, mehrere Efflorescenzen bei seiner Patientin zu untersuchen und damit das mikroskopische Bild ihrer Entwicklung gut zu ergänzen. Sein als Nr. 3 bezeichneter Herd entspricht dem vor ihm noch nicht beschriebenen Anfangsstadium, den dem makroskopischen Aussehen nach schuppenlosen „Knötchen“. In dieser Entwicklungsperiode sind neben verhältnissmässig stark ausgesprochenen entzündlichen Infiltrationsvorgängen im Corium die parakeratotischen Vorgänge aufs deutlichste erkennbar. — Die weiteren Entwicklungsstadien, die Pinkus beschrieben, stehen im Einklang mit den oben angeführten mikroskopischen Ergebnissen.

Demnach ergibt die mikroskopische Untersuchung, dass zwei Processe mit einander vergesellschaftigt sind, nämlich ein parakeratotischer Vorgang und eine sehr oberflächlich sitzende, verhältnissmässig geringe und nicht sehr dichte entzündliche Infiltration im Corium und Papillarkörper. — Welcher dieser zwei Vorgänge der wesentlichere oder der primäre ist, lässt sich auf keine Weise entscheiden; betonen möchte ich nur zur Würdigung des „entzündlichen“ Vorgangs, dass klinische Symptome der Entzündung stets vollkommen fehlen und nie eine Steigerung zu transudativen Nässen oder zu Eiterung beobachtet worden ist.

Fassen wir die klinischen und histologischen Befunde zusammen, so wird man nicht zweifeln können, dass die von Jadassohn und Neisser aufgestellte Trennung dieser lichenoiden-psoriasiformen Affection berechtigt ist. Sie ist weder eine Psoriasis noch eine

der bekannten Pityriasis-Formen, noch ein Lichen ruber oder eine sonst bekannte Lichenform.

In differentialdiagnostischer Beziehung ziehe ich zunächst die Psoriasis in Betracht, vor allem aus Rücksicht auf die erst gewählte Bezeichnung des Krankheitsbildes als „psoriasiformes" Exanthem. Das regelmässige Fehlen der für Psoriasis typischen Localisation, die stets zarte, nie grosslamelöse Schuppung, die in allen Fällen kleinen, nie zu grossen Plaques auswachsenden Herde, das Fehlen serpiginöser und annulärer Formen, die Resistenz gegen Chrysarobin und Pyrogalluspräparate, alle diese Punkte genügen, um unser Krankheitsbild ganz von der Psoriasis, auch von allen atypischen Formen dieser Dermatose, zu trennen. Dazu kommt, dass der Krankheitsprocess bei der Psoriasis selbst dann, wenn keinerlei Therapie angewendet wird, nie so dauernd unverändert bestehen bleibt, wie in allen unseren Fällen. Ferner ist die Evolution der Psoriasiseffloreszenz eine andere: Im Beginne ähnlich der unseren bildet sich bald die dicke lamellöse Schuppe aus. Infiltration und Schuppe werden zugleich stärker. Bei unseren Fällen tritt gerade das umgekehrte ein. Mit der Ausbildung der kleienförmigen Schüppchen beginnt bereits die Infiltration abzunehmen. Wohl aber muss man zugestehen, dass die Art und Farbe der Hyperämie unserer Dermatose an Psoriasis erinnert, dass einzelne Efflorescenzen unserer Affection sich nur durch die Art der Schuppe vom Psoriasisplaque unterscheiden und dass das mikroskopische Bild im 2. Stadium grosse Aehnlichkeit mit dem bei Psoriasis aufweist.

Auch Lichen ruber planus lässt sich mit Leichtigkeit ausschliessen, wie es schon Neisser anlässlich des Falles Preuss gethan hat. Gerade das für Lichen ruber planus charakteristische, sehr stark infiltrirte und darum nicht bloss dem Auge, sondern auch beim Falten der Haut gut palpable Knötchen fehlt in unseren Fällen. Wenn wir von „lichenoiden" Efflorescenzen in unseren Krankengeschichten sprechen, so ist es weniger das relativ geringe entzündliche Infiltrat, als die abkratzbare, allerdings noch festhaftende, glatte und noch rötlich aussehende Epithellage, welche die knötchenartige Emporhebung bedingt. Kratzt man diese Epithel-Hornschichte ab, so ist jede Niveau-Ueberragung beseitigt. Jadassohn

legt allerdings der „Knötchenbildung“ eine viel grössere Bedeutung bei, wie schon aus dem von ihm vorgeschlagenen Namen „Dermatitis nodulans psoriasiformis“ hervorgeht. Wir haben aber weder bei klinisch-makroskopischer Untersuchung, besonders bei Palpation, noch mikroskopisch so deutlich erhabene, fühlbare, abgrenzbare „Knötchen“ gefunden, als dass wir für alle Fälle seine Bezeichnung wählen möchten. Jedenfalls unterscheidet bei mikroskopischer Untersuchung das minimale Infiltrat unserer Efflorescenz sich auf typischeste von der geschwulstartig abgrenzbaren Zellmasse eines Lichen-ruber-Knötchens. Ferner ist in differentialdiagnostischer Hinsicht der Mangel subjectiver Beschwerden bei unserer Dermatose verwertbar, obgleich ein derartiger Zustand, wenn auch sehr selten, auch bei Lichen ruber planus vorkommen kann.

Vom „seborrhoischen Ekzem“ und zwar in allen seinen Formen unterscheidet sich unsere Affection durch das Fehlen der für das „seborrhoische Ekzem“ meist typischen Localisation, durch das für diese parasitäre Krankheit charakteristische periphere Fortschreiten, durch das Fehlen ekzemartiger Folge- und Begleitzustände und durch die absolute Unheilbarkeit.

Ein kurzes Betrachten erfordert die Pityriasis rosea (Gibert) und wir hatten öfters Gelegenheit, Fälle zu beobachten, die bei oberflächlicher Besichtigung wegen ähnlicher Färbung und Schuppung eine gewisse Aehnlichkeit mit unserem Krankheitsbilde boten. Aber abgesehen davon, dass die rasche Wirkung unserer Therapeutika, vor allem des Chrysarobins bei der Pityriassis rosea nie ausbleibt, ist es bei sorgfältigem Beobachten stets auch sofort möglich, die Pityriassis rosea und unser Exanthem auseinanderzuhalten. Bei der Pitysiasis rosea wird man immer die Anzeichen ihrer exquisit parasitären Natur bemerken: neben kleineren auch grössere Herde, bei denen innerhalb des peripheren gerötheten Saumes ein im Abheilen begriffenes oder bereits abgeheiltes matter tingirtes Centrum vorhanden ist. Ein derartiges centrales Abheilen lässt sich bei unseren Fällen nie constatiren. Zu erwähnen ist, dass mikroskopisch das Infiltrat bei der Pityriasis rosea recht erheblich sein kann, stärker jedenfalls, als man nach dem klinischen Bilde erwarten sollte, während

bei unserer Dermatose das mikroskopische Infiltrat in seiner Geringfügigkeit dem entspricht, was man nach dem makroskopischen Aussehen der Efflorescenz vermutet.

Bei den zwei von Unna, Santi und Pollitzer als „Parakeratosis variegata“ beschriebenen Fällen weist das mikroskopische Aussehen einzelner Efflorescenzen, soweit ich mir auf Grund der Krankengeschichte ein Bild machen kann, wie das mikroskopische Bild eine grosse Aehnlichkeit mit dem unserem auf. Auch eine hartnäckige Resistenz gegen therapeutische Massnahmen ist bei „Parakeratosis variegata“ beschrieben, aber diese ist lange nicht so hochgradig, wie bei unseren Fällen. Ferner kommt das vollkommene Confluiren der einzelnen Elemente, derart, dass die gesunde Haut ganz in den Hintergrund tritt, bei unserer Krankheit nicht vor.

Diese „Parakeratosis variegata“ fasst Brocq als eine Unterabtheilung der Krankheitsgruppe auf, die er als „Érythrodermies pityriasiques en plaques disséminées“ bezeichnet. Diese Exantheme haben den chronischen Verlauf und den gänzlichen Mangel oder nur sehr geringes Vorhandensein subjectiver Beschwerden mit unseren Fällen gemein. Ebenso verhalten sie sich gegen therapeutische Massnahmen sehr resistent, obschon diese Hartnäckigkeit nicht so hochgradig ist, wie bei unseren Kranken und stets eine vollkommene Heilung zu erreichen ist. Jedoch unterscheidet sich die kleienförmig-schuppende mattrote Primäreffloreszenz schon allein durch die Grösse — ihr mittlerer Durchmesser schwankt zwischen 2 und 3 Cm. — genügend von der unsrigen.

Eine Erwähnung verdient ein von Eudlitz in der französischen Gesellschaft für Dermatologie und Syphilis als „Psoriasis en gouttes d'aspect syphiloide“ vorgestellter Fall: Es handelt sich um ein 12jähriges Mädchen, bei dem ohne bekannte Ursache ein über den ganzen Körper ausgebreitetes Exanthem, bestehend aus roten schuppenden Flecken und Papeln aufgetreten war. Ein besonders starkes Befallensein der Knie- und Ellenbogengegend war nicht vorhanden. Die Grösse der Efflorescenz schwankte von Stecknadelkopf- bis Knapplinsengrösse. Eine Verminderung der eruptiven Elemente war nach einer 4monatlichen Behandlung mit Theerpräparaten

zu constatiren. Leider ist es auf die blosse Beschreibung hin nicht möglich, zu entscheiden, ob der Fall in unsere Gruppe gehört. Die an der Discussion beteiligten Dermatologen haben diesen Fall als etwas besonderes aufgefasst; nach Brocq schien er eine grosse Aehnlichkeit mit seinen Erythrodermieen zu haben.

Aus diesen differentialdiagnostischen Bemerkungen ergibt sich zur Genüge, dass unsere Affection auch als atypische Varietät irgend eines bis jetzt bekannten Krankheitsbildes nicht aufzufassen ist, dass sie vielmehr eine Sonderstellung einnimmt. Leider fehlt ein kurzer, die Dermatose charakterisirender Namen: Neisser wählte ursprünglich den Ausdruck: lichenoid-psoriasiformes Exanthem. In der That gibt diese Bezeichnung die wesentlichen Erscheinungsweisen der Hautveränderung wieder, wiewohl man streiten kann, ob nicht „pityriasiform“ besser als „psoriasiform“ die Art der feinen kleinen Desquamation bezeichnen würde. Auch dient das Wort „Pityriasis“ viel weniger zur Bezeichnung einer bestimmten Krankheit als einer Hauterkrankungs-Form, während wir mit „Psoriasis“ eine ganz bestimmte Krankheit bezeichnen. Ferner fehlt in der ursprünglichen Bezeichnung eine Andeutung der ganz besonders charakteristischen Chronicität resp. Unheilbarkeit.

Jadassohn hat in seiner Nomenclatur: Dermatitis psoriasiformis nodularis“ diesem Gesichtspunkte auch nicht Rechnung getragen. Oben haben wir auseinandergesetzt, weshalb wir die Worte „Dermatitis“ und „psoriasiformis“ lieber vermeiden möchten. Desgleichen sind wir mit dem Ausdruck „nodularis“ nicht einverstanden: wir haben es zwar bei der Primäreffloreszenz mit einer gering entzündlichen Infiltration zu thun, die eine Erhebung bedingt. Aber diese ist ganz flach, viel geringfügiger, als man auf das Wort „nodularis“ hin erwarten dürfte. Andererseits wollen wir im Namen zum Ausdruck bringen, dass die Primäreffloreszenz dem Auge wenigstens durch ihre fest haftende Schuppe als Knötchen imponirt und glauben dieser Erscheinung mit dem Ausdrucke „lichenoid“ zu genügen. Aus all diesen Erwägungen kommen wir zu dem Resultate, den Namen: „Pityriasis lichenoides chronica“ für die in Rede stehende Krankheit vorzuschlagen.

Schlussfolgerungen.

1. Die Pityriasis lichenoides chronica ist eine nur auf die Haut beschränkte Krankheit ohne Zusammenhang mit irgend welchen Störungen des Gesammtorganismus und mit vollkommen dunkler Aetiologie.

2. Die Primäreffloreszenz ist eine stecknadelkopf- bis linsengrosse, ganz oberflächliche, flache, rote Erhebung mit sehr geringfügiger entzündlicher Infiltration, erst glatt und ohne Schuppung, dann mit kleienförmiger zarter Schüppchen-Abblätterung. Nässen, Bläschen- und Pustelbildung kommt nie vor.

3. Das aus diesen Effloreszenzen sich zusammensetzende Exanthem befällt regelmässig Stamm und Extremitäten und bevorzugt weder Streck- noch Beugeseite. Ein Confluiren der kleinen Einzelherde zu gleichmässigen Erkrankungsflächen findet nicht statt.

4. Subjective Beschwerden sind nicht vorhanden.

5. Eine Heilung dieser Affection tritt weder spontan ein, noch ist sie durch irgend welche Arzneimittel zu erreichen; jeder therapeutische Erfolg ist nur ein geringfügiger und vorübergehender.

6. Die mikroskopischen Veränderungen entsprechen dem makroskopischen Bilde und stellen die Combination einer Parakeratose mit einer sehr geringfügigen oberflächlichen circumscripten Hautentzündung dar.

Zum Schlusse gestatte ich mir, meinem verehrten Chef, Herrn Geh.-Rath Neisser, für die Ueberlassung des Krankenmaterials und die vielfache Anregung und Unterstützung bei Abfassung dieser Arbeit ergebenst zu danken.

Literatur.

1. Brocq. Les Érythrodermis Pityriasiques en Plaques Disséminées, Conférence faite à l'Hôpital Pascal. Separatabdruck, Paris 1897. — 2. Eudlitz. Psoriasis en gouttes d'aspect syphiloïde. Bulletin de la Société Française de Dermatologie et de Syphiligraphie. Sitzung vom 10. Februar 1898, pag. 47 ff. Sitzung vom 9. Juni 1898, pag. 260 ff. — 3. Jadassohn. Ueber ein eigenartiges psoriasiformes und lichenoides Exanthem. Verhandlungen der deutschen dermatologischen Gesellschaft. IV. Congress. Breslau, 1894, pag. 524 ff. — 4. Juliusberg. Ueber einen Fall von psoriasiformen und lichenoiden Exanthem. Arch. f. Derm. unu Syph. Bd. XLI. 1897. S. 257 ff. — 5. Neisser. Zur Frage der lichenoiden Eruptionen. Verhandl. der deutschen derm. Ges. IV. Congr. Breslau, 1894, pag. 495 ff. — 6. Pinkus. Ein Fall von psoriasiformem und lichenoidem Exanthem. Arch. f. Derm. u. Syph. Bd. XLIV (Festschrift für Pick), 1898, pag. 76 ff. — 7. Róna. Verhdl. des Vereines ungar. Dermatologen und Urologen. Archiv für Dermatologie und Syphil. Bd. XLVI, 1898, pag. 147, 148. — 8. Unna, Santi und Pollitzer. Ueber die Parakeratosen im Allgemeinen und eine neue Form derselben (Parakeratosis variegata). Monatshefte für praktische Dermatologie, 1890, Band X, pag. 404 und 444 ff.

Aus der dermatologischen Universitätsklinik des Hofrath Prof. Dr. Kaposi in Wien.

Histologie des Pemphigus der Haut und der Schleimhaut.

Von

Dr. **Karl Kreibich,**
I. Assistent der Klinik.

(Schluss.)

Sitz der Blase.

Nach den von mir untersuchten Fällen entsteht die Blase nach zwei Typen:

I. Durch Abhebung der gesammten Epidermis. (Nach diesem Typus sind mit Ausnahme der Fälle 6, 14, und einer einzelnen Blase des Falles 11, sämmtliche untersuchten Blasen gebildet.)

II. In der Epidermis. (Nach diesem Typus sind sämmtliche Blasen der Fälle 6, 14 gebildet.)

Ad I. Aehnlich wie zwischen den Cutisbündeln finden sich auch zwischen Epidermis und Cutis kleinere Mengen einer feingranulirten oder homogenen, geronnenen Flüssigkeit, nicht selten durchsetzt von einem Fasernetz, in welchem polynucleäre Leukocyten suspendirt erscheinen.

Diese Stellen repräsentiren mikroskopische Blasen und stammen von Hautstellen mit frischen Erythemen, deren Oberfläche schon klinisch eine unebene Beschaffenheit zeigt. Sie gleichen in ihrem Aufbau vollständig den klinisch sichtbaren Pemphigusblasen, deren Decke, Inhalt und Basis eine gesonderte Beschreibung verlangen.

Blasendecke: In jungen, nach obigem Typus entstandenen Blasen ist die Blasendecke durch die gesammte Epidermis gebildet; die Epidermis erscheint (allerdings nur im Falle 11) unter Beibehaltung ihrer Zeichnung, mit erhaltenen

Retezapfen, wie das Negativ vom Positiv vom Papillarkörper abgehoben, in welchem Falle auch die Basalzellen deutliche Kernfärbung zeigen.

Oder die Epidermis steigt bei prallgefüllter Blase steil empor, die Contouren der Retezapfen sind durch die Spannung verloren gegangen, und die Basalzellen haben ihre Kernfärbbarkeit eingebüsst.

Bei etwas älteren Blasen verlieren allmälig die unteren, dem Blaseninhalt unmittelbar ausgesetzten Zellreihen ihre Kernfarbbarkeit, während die höher gelegenen Zellen dieselbe noch besitzen und nur da und dort eine blasige, gequollene Beschaffenheit oder perinucleares Oedem zeigen. Ueber diese Zellen hinweg zieht die gut erhaltene Hornschicht. Erst bei sehr lange bestehenden Blasen verlieren sämmtliche Kerne ihre Färbbarkeit; die nur mit Eosin diffus roth gefärbte Blasendecke wird durch fortdauernden Druck des Blaseninhaltes immer dünner, bis sie an einer Stelle einreisst.

Mittlerweile ist durch zahlreiche polynucleäre Leukocyten und Verdunstung der Blaseninhalt so eingedickt, dass nach Einreissen der Decke, über der Blasenbasis eine dünnere oder dickere Schichte von Leukocyten aufliegt, in welcher man noch Reste der Decke eingelagert findet.

In einer Anzahl von Blasen war zwar ebenfalls die ganze Epidermis abgelöst, die Blasendecke aber doch nur von Hornschicht und Rete gebildet, während sich die Basalzellen zum Theil noch in ihrer ursprünglichen Anordnung, jedenfalls aber durch ihren Pigmentgehalt deutlich charakterisirt im Blasenraume fanden. Auch in den meisten übrigen Blasen bleiben die Basalzellen nicht lange in Verbindung mit der Blasendecke, sondern werden unter Einfluss des Blaseninhaltes von derselben abgelöst und finden sich als runde, gequollene Zellen im Blasenraum.

Endlich gibt es frisch entstandene, mikroskopische Bläschen, bei welchen die Epidermis, unregelmässig aufgelockert, in die Länge gezogene Zellstränge nach abwärts sendet, von welchen manche noch an der Cutis haften, wodurch ein mehrkämmeriger Blasenraum entsteht.

Blaseninhalt: Der Inhalt frischer Blasen besteht aus

einer homogenen, mit Ausnahme runder, durch die Härtung entstandener Hohlräume mit Eosin diffus röthlich gefärbter Masse, bei Alkoholhärtung ist dieselbe fein granulirt und intensiver gefärbt. In anderen, meist kleineren Blasen findet sich ein verschieden dichtes Fasernetz, das bei geringer Differenzirung mit Anilinxylol die Weigert'sche Färbung gibt und demnach Fibrin zu sein scheint. In diesem Fasernetz, sowie in obiger homogener Flüssigkeit, finden sich nun zellige Elemente, bei frischen Blasen wenige meist eosinophile Zellen, bei älteren Blasen in reicher Menge neutrophile, polynucleäre Leukocyten. Daneben finden sich in frischen Blasen nicht selten rothe Blutkörperchen, in einem Falle bestand der Inhalt der Blasen nur aus Blut. Neben Exsudatzellen finden sich dann noch gequollene Epithelzellen und pigmentirte Basalzellen, theils einzeln, theils in grösseren Zellgruppen. Nicht selten findet man im Blasenraume Follikelantheile mit kleineren Haaren, Theile von Ausführungsgängen der Schweissdrüsen. In älteren Blasen zeigen die Leukocyten Zeichen der Degeneration, es finden sich Zellen mit schwach oder ungefärbten Kern und Stechapfelformen, auch die Eosinophilen zeigen die bereits oben beschriebenen Zeichen des beginnenden Zerfalles.

Blasenbasis: Bei frischen, nach obigem Typus entstandenen Blasen stellt die Basis die vom Epithel vollständig entblösste Cutis dar. Durch gegenseitige Berührung der ödematös gequollenen Papillen sind die Lücken, aus welchen die Retezapfen herausgehoben wurden, entweder vollständig ausgeglichen oder nur als feiner Spalt zu erkennen. Nur in dem Falle (11), wo die Quellung der Papillen eine geringe war, ragten dieselben als fingerförmige Fortsätze gegen den Blasenraum empor. Am Blasenrand erhebt sich die Epidermis entsprechend der Grösse und dem Füllungszustand der Blase, flacher oder steiler in der Weise, dass der Winkel nach oben von Epidermis, nach unten von Cutis begrenzt ist. Bei grösseren Blasen liegt der grösste Blasenumfang oft über dem Niveau der Haut, im mikroskopischen Bild gewinnt man dann den Eindruck, als ob sich von beiden Seiten neues Epithel gegen die Basismitte vorgeschoben hätte.

Manchmal ist das Epithel von der Cutis bereits abge-

hoben, aber noch nicht zur Blasendecke emporgehoben. Dieses Bild findet sich namentlich bei Blasen, dort wo sich dieselben peripher noch vergrössern. Sehr oft findet man auf der sonst vollständig denudirten Cutis aufliegend Gruppen von 2—3, hie und da deutlich pigmentirten Basalzellen; diese zurückgebliebenen Zellen sowie zurückgebliebene Follikelabschnitte sind die Ausgangspunkte, von welchen aus sich die Basis in kurzer Zeit mit einer neuen Epithelschichte überzieht.

Gerade der Nachweis dieser Ueberhäutung erforderte die Untersuchung zahlreicher Präparate. Denn wenn sich diese Ueberhäutung, wie Kromayer richtig angibt, auch häufig durch die spitze Form der neuen Retezapfen, durch die scharfe Tinction der langen spindeligen Kerne, durch die breiten Intercellularräume erkennen lässt, so sind diese Symptome doch keineswegs ausreichend, um die von Jarisch gegen die frische Ueberhäutung der Basis erhobenen Bedenken zu widerlegen, zumal der von Jarisch verlangte Nachweis zahlreicher Mitosen nicht zu erbringen ist. Abgesehen von diesem Umstand war der genaue Nachweis schon deshalb nothwendig, weil bei älteren Blasen, oder am Rande junger Blasen obige Symptome oft keineswegs mehr deutlich vorhanden sind. insofern als die neuen Basalzellen bereits cubische Form angenommen haben und sich über ihnen bereits eine drei- bis vierfache Lage von Retezellen und eine homogene, kernlose, hornartige Schichte gebildet hat. Mit Rücksicht auf den schwierigen Nachweis der Mitosen musste der Beweis durch Zerlegen zahlreicher Blasen in Serienschnitte erbracht werden, eine Untersuchung, die zu folgendem Resultate führte:

Schon in relativ kleinen also sehr jungen Blasen bilden sich durch rasche Theilung von Zellen, welche an der Cutis haften geblieben sind, oder um einen nicht abgelösten Follikelabschnitt herum, Zellgruppen, die anfangs noch durch denudirte Cutis von einander getrennt sind, später aber durch eine einzelne Reihe lang gestreckter, spindeliger Epithelzellen verbunden erscheinen. Neben diesen, mitten in der Basis sich bildenden Zellherden spielt für die Ueberhäutung die wichtigste Rolle das Epithel der Randpartie, indem sich von hier aus, genau an die Contour des Papillar-

körpers haltend, Epithelzellen über die Cutis hinwegschieben, sich mit obigen Herden vereinigen und so die Basis anfangs mit einem einsichtigen, bald aber mehrreihigen Epithel überziehen. In manchen Blasen fehlen die centralen Herden und die Ueberhäutung erfolgt nur vom Rande her.

Solche Blasen zeigen am Rand bereits ein mehrschichtiges Epithel, das gegen die Mitte zu immer dünner wird, bis man im Centrum der Basis auf eine unüberhäutete Lücke stösst. Solche Blasen können den Eindruck hervorbringen, als ob der gesammte Blaseninhalt durch die centrale Lücke ausgetreten sei, und die Blase, durch Unterwühlung entstanden, ihren Sitz im Rete oder zwischen Rete und Hornschichte hätte, einem Entstehungsmodus, den ich in keinem Präparate nachweisen konnte. Bezüglich der Schnelligkeit der Ueberhäutung bestehen bedeutende Differenzen, für welche schwer eine Erklärung zu finden ist. Auf den Nachweis von Mitosen wurde kein weiterer Werth gelegt.

Die Veränderungen der Cutis boten entsprechend dem Blasenboden im verstärkten Masse das Bild der Entzündung dar, welches oben für die Umgebung der Blase beschrieben wurde. Ausser dem dichteren kleinzelligen Infiltrate daselbst ergab sich eine wesentliche Verschiedenheit nur in Bezug auf die epithelialen Anfangsgebilde der Cutis, die Follikeln und Schweissdrüsen-Ausführungsgänge.

Untersucht man, wie Kromayer und Luithlen, die abgehobenen Blasendecken, so sieht man, dass zugleich mit der Epidermis auch Antheile von Follikeln eventuell mit Haaren, ferner Theile von Ausführungsgängen der Schweissdrüsen abgehoben werden. An den Ausfall der letzteren knüpft Kromayer eine Reihe von Fragen, die darin gipfeln, ob nicht die unter solchen Verhältnissen verhinderte Schweisssecretion einen Einfluss auf den Organismus ausüben konnte und eventuell eine Erklärung für die Schwere des Krankheitsbildes bei Pemphigus abgeben konnte.

Meine Untersuchungen haben nun zunächst bezüglich der Follikel Folgendes ergeben: Ein Theil der Follikel wird durch den Abhebungsprocess überhaupt nicht beeinflusst. Diese meist grossen Follikel bilden dann die seitliche Grenze einer ein-

kämmerigen oder theilweise die Scheidewand einer zweikämmerigen Blase. Bei zahlreichen Follikeln geht nur der obere Theil verloren, findet sich dann entweder an der Blasendecke anhaftend, oder im Blasenraum oder endlich zum Theil schon von Blasenflüssigkeit umspült an einer Stelle noch mit der Cutis in Verbindung. Sehr oft reicht der stehen gebliebene Follikelantheil bis zur Blasenbasis und wird zu einem Ausgangspunkt der frischen Ueberhäutung, oder der stehen gebliebene Rest liegt tiefer in der Cutis, in welchem Falle aber ebenfalls Restitution des Follikels erfolgt. Von diesen Verhältnissen kann man sich überzeugen, wenn man Hautstellen nach abgeheilten Blasen untersucht; zu gleicher Zeit kommt man aber dabei zur Einsicht, dass eine gewisse Anzahl, wahrscheinlich der kleinsten Follikel, vollständig verschwindet, denn die Zahl der Follikel an diesen Hautstellen ist eine entschieden geringere. Es sind das jene, welche vollständig abgehoben wurden. Auch die Länge der abgehobenen Antheile der Schweissdrüsen-Ausführungsgänge ist eine sehr verschiedene. Dieselbe beträgt, wie Kromayer angibt, manchmal 2 Mm. und man sieht in der Cutis nicht selten den Canal, aus welchem das Stück herausgehoben wurde. Häufiger aber findet man schon unmittelbar unter der Blasenbasis oder in einiger Entfernung davon den Ausführungsgang wieder und obige bereits abgeheilte Hautstücke zeigen, dass hier in den meisten Fällen eine Restitution stattfindet, denn man findet daselbst deutliche, durch die Epidermis geführte Ausführungsgänge und der Pilocarpinversuch ergibt deutlichen tropfenförmigen Schweissaustritt an diesen Stellen.

(Die Hautstücke stammten von einem Pemphigus (Fall 12), dessen Blasen eine Abhebung der gesammten Epidermis zeigten.)

Wesentlich die gleiche Anatomie wie die bis jetzt beschriebenen Blasen zeigt eine sogenannte „cachektische Blase“. Sie stammte vom Falle 4, besass einen Durchmesser von etwa 4—5 Cm., zeigte äusserst geringen Füllungszustand und war 2 Tage vor dem Exitus letalis der Patientin aufgetreten. In der ganzen Ausdehnung der Blase war die Epidermis abgehoben und die Basis durch das denudirte Corium gebildet. Der Blaseninhalt bestand aus einem feinen Fibrinnetz mit zahlreichen Leukocyten und spärlichen rothen Blutkörperchen. Ab-

weichend von den übrigen Blasen war, dass an der Basis die Follikel und Schweissdrüsen-Ausführungsgänge in grösserer Zahl erhalten blieben. Um dieselben hatten sich bereits neue Epithelinseln gebildet.

Typus II. Die Blase entsteht in der Epidermis. Dieser Typus wurde repräsentirt durch den Fall 6, dessen nach dem Tode entnommenen Blasen sämmtlich untersucht wurden und durch den Pemphigus circinatus 14, welchem in vivo zwei Bläschen exstirpirt wurden. Beide Fälle unterschieden sich wieder in Bezug auf die Höhe, in welcher die Blasen in der Epidermis sassen. Im Falle 6 entstanden die Blasen durch Abhebung des Rete von den Basalzellen, so dass die Blasendecke gebildet wurde durch das gesammte Rete und durch die darüber liegende Hornschichte, die Blasenbasis aber durch die mit der Cutis in Verbindung gebliebenen Basalzellen. Eine Täuschung, wie sie eventuell durch die bereits beim Typus I constatirte rasche Ueberhäutung der Basis erzeugt werden konnte, war mit Rücksicht auf die cylindrische Form der Zellen und ihren Pigmentgehalt ausgeschlossen. Diese Theilung zwischen Basalzellen und Rete fand sich zwar bei den meisten Blasen dieses Falles, daneben fanden sich aber gewiss auch Blasen, an deren Basis hie und da ein vollständiger Retezapfen erhalten blieb, oder wo ausser den Basalzellen auch noch ein oder zwei Reihen Retezellen mit der Cutis in Verbindung blieben.

Gewöhnlich zeigten diese Epithelzellen perinucleares Oedem, Herabsetzung der Kernfärbbarkeit, kurz Zeichen ödematöser Aufquellung. Solche ödematös gequollene Zellen, entweder einzeln oder noch zu grösseren Zellhaufen zusammen hängend, fanden sich auch reichlich im Blaseninhalt.

Durch rasche Theilung der mit der Cutis in Verbindung bleibenden Zellen bildet sich bald ein mehrschichtiges Epithel, so dass, wenn man ältere Blasen untersucht, die Basis von einem mehrschichtigen Rete und von einer diffus mit Eosin gefärbten, kernlosen hornähnlichen Schichte überzogen erscheint. Untersucht man nur solche Blasen, dann ist es schwer zu sagen, wo primär die Trennung der Epithelien erfolgte, zumal in diesem Stadium auch die Blasendecke keine Anskunft mehr gibt.

In einem Präparate löste sich secundär von der neu-

gebildeten Epidermis der Basis wieder eine ganz dünne oberflächliche Schichte ab, so dass, da die alte Blasendecke noch erhalten war, das Bild der Doppelblase entstand, das Kromayer auch beim Typus I beobachtete.

Ausser den bereits angeführten Epithelzellen fanden sich im Blaseninhalt noch spärliche Leukocyten. Eosinophile Zellen fehlten in diesem Falle vollständig.

Die Veränderungen der Cutis unterschieden sich in nichts von denjenigen des früheren Typus, sie stellen Zeichen der Entzündung dar, erkennbar an einer mässigen Erweiterung der Gefässe und einem meist strangartig die Gefässe begleitenden kleinzelligen Infiltrate.

Die beiden Blasen des Falles 14 hatten zur Basis das gesammte Rete und zur Decke die Hornschichte.

Mit Rücksicht darauf, dass der Blaseninhalt bereits aus dicht gedrängten Leukocyten bestand, also die Blase bereits ein gewisses Alter besass, war es schwer anzugeben, wo primär die Trennung erfolgte. Mit Rücksicht darauf aber, dass sich das Epithel der Basis als das gesammte erhaltene Rete erkennen liess, dürfte die Theilung, wie in dem einen Falle von Jarisch, zwischen Rete und Hornschichte erfolgt sein. Auffallend war, dass in dem Falle 11, dessen Blasen streng nach dem Typus I sich bildeten, sich eine Blase fand, welche obigen Typus zeigte.

Die anatomischen Veränderungen bei Pemphigus vulgaris noch einmal kurz zusammengefasst:

Der Process beginnt mit einer acuten Entzündung, hauptsächlich der oberen Cutishälfte. Von diesem klinisch als Erythemfleck charakterisirten Stadium kann der Process direct zur Rückbildung gelangen (abortives Erythem) oder es kommt zur Bildung einer Blase nach zwei Typen, und zwar nach dem ersten und häufigsten Typus zur Blasenbildung zwischen Cutis und Epidermis oder auch dem zweiten in der Epidermis selbst.

In beiden Fällen erfolgt rasche Ueberhäutung der Basis; im ersten Falle, von der Peripherie, von Follikelresten oder zurückgebliebenen Epi-

thelzellen aus; im zweiten Falle durch rasche Theilung der stehengebliebenen Epithelzellen.

Ueber die Ursache dieser acut einsetzenden und meist zur Blasenbildung führenden Entzündung gibt die Anatomie keinen Aufschluss.

Die Untersuchung der Präparate auf Mikroorganismen hat sowohl in der Cutis als auch im Inhalt ganz frischer Blasen stets zu negativen Resultaten geführt. Auch das relativ lange, eosinophile Frühstadium des localen Processes scheint mit einer gewissen Wahrscheinlichkeit gegen einen bakteritischen Ursprung zu sprechen. Bakterienbefunde, in Form von Haufen oder kettenförmigen Convolutten im Cavum vollständig geschlossener Blasen, waren bei längerem Bestand derselben nicht selten. Bei diesen Blasen war auch bereits klinisch der Inhalt trüb, eventuell eitrig und es handelt sich um secundäre Infection meist mit einem Streptococcus longus, der zu dem Process in keinerlei ätiologischer Beziehung zu bringen ist. Ganz frisch entstandene Blasen ergaben auch culturell untersucht ein negatives Ergebniss.

Zur Erklärung der anatomischen Verhältnisse insbesonders der Blasenbildung hat Kromayer, dem sich Luithlen anschloss, wie schon eingangs erwähnt, die macerirende Einwirkung des Blaseninhaltes auf Schnitte normaler Haut herangezogen. In der anatomisch nachgewiesenen totalen Abhebung der Epidermis fand er eine Bestätigung der von ihm experimentell gefundenen epidermolytischen Eigenschaft des Blaseninhaltes und er kommt zur folgenden Erklärung des Pemphigusprocesses: „Unter dem Einfluss der Nerven wird das Cutisbindegewebe in seinem Chemismus derart verändert, dass die physiologisch in allen Geweben vorhandene Flüssigkeit schon genügt, um das Gewebe zum Quellen zu bringen, oder dass der veränderte Chemismus des Gewebes direct den Reiz für eine Exsudation aus den Gefässen abgibt und nun unter der stärkeren Exsudation und dem veränderten Chemismus die Aufquellung erfolgt; und fernerhin dass diese Gewebsveränderungen und der veränderte Chemismus als Entzündungsreiz nun auch die histologisch nachgewiesene Entzündung von älteren Pemphigusblasen hervorruft.“

Erytheme, die ohne Blasenbildung verlaufen, erklärt Kromayer durch vasomotorische Reize, die nebenher gehen. Luithlen bestätigt, wie ebenfalls eingangs erwähnt, die von Kromayer gefundene macerirende Eigenschaft des Blaseninhaltes, stellt denselben aber mehr als das Product einer vorausgehenden Entzündung hin. Nach Kromayer wird die Trennung zwischen Epidermis und Cutis bewirkt durch Einwirkung des macerirenden Factors auf die Haftfasern, nach Luithlen durch Einwirkung auf die elastischen Fasern, die in ihren feinsten Ausläufern die Verbindung zwischen Cutis und Epidermis herstellen sollen.

Die Schlussfolgerungen Kromayer's und Luithlen's sind demnach gegründet einerseits auf den positiven Ausfall des Macerationsversuches, andererseits auf den constanten anatomischen Befund der totalen Abhebung der Epidermis.

Der Nachprüfung erwuchs somit die Aufgabe zu untersuchen, 1. hat jede Pemphigusblasenflüssigkeit die beschriebene Wirkung, 2. entsteht jede Pemphigusblase durch Abhebung der gesammten Epidermis, 3. sind die Maceration und die totale Abhebung für Pemphigus vulgaris specifisch.

Schon Kromayer selbst gibt bezüglich der macerirenden Wirkung des Blaseninhaltes einen negativen Versuch an, welchen er durch Verdünnung des macerirenden Stoffes durch reichlich ausgetretenes Blutserum deutet.

In weiterer Nachprüfung hat Neisser durchwegs über negative Resultate berichtet und auch Luithlen erwähnt in einer zweiten Publication ähnliche Misserfolge.

Ich selbst habe diese Versuche in der von Luithlen angegebenen Weise mit dem Blaseninhalt von 4 Pemphigus-Kranken wiederholt, und in diesen vier Versuchen negative Resultate erzielt, obwohl in allen vier Fällen die Blasen durch Abhebung der gesammten Epidermis entstanden waren.

Man kann also mit Sicherheit behaupten, dass es Fälle von Pemphigus gibt, deren Blasenflüssigkeit die macerirende Wirkung nicht ausübt.

Ich unterliess eine weitere Nachprüfung dieser Versuche, weil die Untersuchung der Blasen zu Resultaten führte, die mit

dem constant positiven Ausfall des Macerationsversuches nicht in Einklang zu bringen waren.

Gleich wie in den Fällen von Jarisch entstanden im Falle 6, einem Pemphigus malignus, und im Falle 14, einem continuirlich recidivirenden Pemphigus circinatus, die Blasen im Epithel, im ersten Falle zwischen Basalzellen und Rete, im zweiten Falle im Rete selbst.

Nach diesen Befunden konnte in Beantwortung obiger zweiter Frage behauptet werden, dass es Pemphigusfälle gibt, in welchen die Maceration des Blaseninhaltes anatomisch nicht zum Ausdruck kommt.

Mit Rücksicht darauf, dass auch die kleinsten Blasen in beiden Fällen im Epithel entstanden waren, konnte an eine Verdünnung des wirksamen macerirenden Stoffes durch reichliches Serum nicht gedacht werden. Eine Täuschung, wie sie vielleicht durch sehr rasche Ueberhäutung der Basis bewirkt werden konnte, war ausgeschlossen, einerseits mit Rücksicht auf die cylindrische oder cubische Beschaffenheit der zurückgebliebenen Basalzellen, andererseits mit Rücksicht auf den deutlichen Pigmentgehalt derselben.

In Beantwortung der dritten Frage endlich zeigte es sich, dass die totale Abhebung der Epidermis keineswegs sich nur bei Pemphigusblasen findet, sondern dass auch die Blasen anderer entzündlicher Processe in gleicher Weise entstehen.

Denn die bereits einmal erwähnten Präparate der fünf untersuchten Fälle von Erythema bullosum zeigten in vier Fällen die gleiche Anatomie der Blasen, wie bei Pemphigus.

Nur in einem Falle waren die Blasen primär in der Epidermis entstanden, während bei den übrigen vollständige Abhebung der Epidermis erfolgte.

Aehnliche Blasenbildung fand ich bei einem septischen bullösen Erythem, bei einem Falle von Erysipelas bullosum und einer frischen Blase von Impetigo faciei.

Auch bei den untersuchten Fällen von Erythema multiforme handelt es sich um einen Entzündungsprocess im obersten Cutisantheil, und dieser hauptsächlich im papillären und subpapillären Antheil localisirte Entzündungsvorgang mit reicher seröser Exsudation aus den Gefässen stellt auch das

einzige anatomische Substrat dar, das eventuell zur Erklärung der Anatomie des Pemphigus herangezogen werden kann.

Aus unbekannten Ursachen kommt es bei Pemphigus zu umschriebenen Entzündungen hauptsächlich im papillären und subpapillären Antheile der Haut.

Diese, nur durch Hyperämie und Oedem charakterisirte Entzündung kann sich zurückbilden und der ganze Process als abortiver Erythemfleck verlaufen, oder es kommt bei stärkerem Reiz und stärkerer Durchtränkung der Cutis zu einer Lockerung der Verbindung zwischen Cutis und Epithel wahrscheinlich durch Beeinflussung der Haftfasern, so dass dann das aus den Gefässen weiter austretende Serum sich an der Stelle des geringsten Widerstandes ansammelt und zur Bildung einer Blase zwischen Cutis und Epithel Veranlassung gibt. Dass eine solche Lockerung bereits in der erythematösen Zone stattfindet, davon überzeugt man sich, wenn man auf eine von einem erythematösen Hof umgebene Blase einen Druck ausübt. Durch diesen Druck wird der Blaseninhalt in die Umgebung gepresst und führt zur Abhebung der gesammten Epidermis, aber nur soweit, als der entzündliche Hof reicht.

Der obenerwähnte Vorgang erscheint keineswegs nur für Pemphigus vulgaris charakteristisch, sondern dürfte bei den meisten oberflächlichen erythematösen Entzündungen, die auf intensive Reize hin entstehen und mit Hyperämie, Oedem und starker seröser Exsudation aus den Gefässen einhergehen, sich abspielen. Dafür sprechen obige Fälle von Erythema multiforme bullosum und der Fall von septischem Erythem. Aber auch Erkrankungen, die wie Erysipel, Phlegmone, ihren Sitz tiefer in der Cutis haben, können den gleichen Vorgang aufweisen, wenn sich der entzündliche Vorgang auch auf den subepithelialen Antheil der Cutis erstreckt. Dass dieser Vorgang keineswegs für alle Pemphigusfälle typisch und obiger Erklärungsversuch nicht allgemein giltig ist, beweisen jene Fälle von Pemphigus und Erythema multiforme, deren Blasen im Epithel entstehen.

Zur Erklärung dieser Fälle könnte man aus der Summe wahrscheinlich sehr complicirter Verhältnisse den äusserst raschen Ablauf der Entzündung bei starker Durchlässigkeit der

Gefässe herbeiziehen, vielleicht in dem Sinne, dass es bereits zu einer reichen Exsudation aus den Gefässen kommt, bevor noch eine Lockerung zwischen Epithel und Cutis stattgefunden haben kann.

Wenigstens scheint mir ein Fall von Pemphigus hystericus, der von Zeit zu Zeit in die ambulatorische Behandlung der Klinik kommt, nicht dagegen zu sprechen. Bei einer 21jährigen Patientin entsteht spontan innerhalb weniger Stunden, gewöhnlich über Nacht, eine einzige grosse Blase in der Ausdehnung vom Oberarm bis zum Handgelenk, die ganze Beugefläche des Vorderarmes einnehmend. Mit einem einzigen Scherenschlage entleert sich der reiche, seröse Inhalt der prall gefüllten Blase, deren Basis durch das Rete Malpighii gebildet ist. Hier kommt es offenbar unter Einfluss der Nerven zu einer bedeutenden Exsudation seröser Flüssigkeit aus den äusserst durchlässigen Gefässen, bevor eine Lockerung zwischen Cutis und Epithel eingetreten ist. Das exsudirte, man könnte fast sagen transsudirte Serum filtert zwischen den untersten Epithelzellen hindurch und bildet eine Blase im Epithel.

Eine Schädigung der elastischen Fasern, wie sie Luithlen beobachtete und für die Lockerung zwischen Epithel und Cutis verantwortlich macht, konnte ich durch die Färbung mit Orcein nicht deutlich nachweisen.

Schnitte von Pemphigusblasen, in welchen nicht bloss die oberflächlichen Hautgefässe, sondern auch die Gefässe der tieferen Cutisantheile und der Subcutis eine bedeutende Ausdehnung zeigen, stellen den Uebergang zu jenen Verhältnissen dar, welche charakteristisch sind für

„Pemphigus foliaceus."

Diese Uebergangsbilder fanden sich bei jenen zwei Fällen von Pemphigus acutus, welche zugleich Symptome des Pemphigus vulgaris und Pemphigus foliaceus darboten und stammten von Blasen, welche an exfoliirte Stellen angrenzten. Diese beiden Fälle (6, 8), ferner die den verschiedensten Stellen entnommenen Hautstücke des ebenfalls zur Section gelangten Pemphigus foliaceus (10), vermehrt um die Präparate eines Falles der mikroskopischen Sammlung der Klinik bildeten das Material für die folgenden Untersuchungen.

Die bereits erwähnte enorme Ausdehnung der Hautgefässe ist durchaus ein charakteristisches Symptom des P. foliaceus, und bietet zugleich die Erklärung für die übrigen Erscheinungen dieser Erkrankung. Die Ausdehnung betrifft zunächst die oberflächlichen Cutisgefässe und zwar Venen und Arterien in gleicher Weise. In diesen oberflächlichen Cutisschichten finden sich auch grössere und kleinere Blutaustritte, die oft bis zur Oberfläche heranreichen.

Noch viel bedeutender ist die Ausdehnung der Gefässe des tiefen Gefässnetzes, woselbst manchmal Gefässe das halbe Gesichtsfeld stärkerer Vergrösserungen einnehmen. Nicht minder zeigen die Gefässe um die Follikel und die Gefässe der Knäueldrüsen eine bedeutende Dilatation.

Neben diesen mit rothen, einigen weissen Blutkörperchen und Fibrinnetzen erfüllten Blutgefässen finden sich namentlich in den oberen Cutispartien in grösserer Zahl weite, mit einem einfachen Endothel ausgekleidete und mit serösem Inhalt erfüllte Lymphgefässe. Blut- und Lymphgefässe sind gewöhnlich mit einem Mantel von Leukocyten umgeben, welche Leukocyten sich auch in grösseren Ansammlungen um die Follikel und um die Schweissdrüsen finden. Gerade in der letzteren Localisation begegnet man nicht selten Rundzellen, die ein dichtes, gelbbraunes, glänzendes Pigment enthalten. Ausser dieser mantelartigen Einschneidung der Gefässe und stärkeren Ansammlung um Follikel und Schweissdrüsen finden sich Rundzellen in der ganzen Cutis nicht in besonders reicher Menge, nur im subepithelialen Antheil eine stärkere hie und da nach abwärts schärfer abgesetzte Ansammlung zeigend.

Die Exsudatzellen stellen meist einkernige Rundzellen dar. Eosinophile Zellen vermisste ich fast vollständig.

Die collagenen Fasern zeigen normale Färbbarkeit, aber eine bedeutende Verbreiterung, die wohl als ödematöse Quellung und Durchtränkung zu deuten ist. Deutlich wird die Quellung des Cutisgewebes wieder dort, wo eben die Exfoliation erfolgt ist. Hier erscheint die ganze Epidermis abgehoben und die Lücken, aus welchen die Retezapfen abgehoben wurden, sind durch die Quellung der Papillen ausgeglichen.

Die vollständig denudirte Cutis ist das charakteristische

Oberhautbild des P. foliaceus an Stellen, wo frische Exfoliation erfolgt ist, und man findet diese Stellen bei allen Fällen sicher im Centrum grosser exfoliirter Herde. An diesen Stellen zeigen in den oberflächlichsten Schichten sämmtliche Zellkerne eine Herabsetzung ihrer Färbbarkeit, nur die Wanderzellen treten deutlicher hervor, durchsetzen in nicht sehr grosser Zahl diesen Antheil entweder nur bis zur Oberfläche, oder lagern sich zugleich mit zahlreichen Kernresten, Fibrin und rothen Blutkörperchen der Cutis auf.

Durch die von den bereits früher überhäuteten Stellen, vom gesunden Hautrande oder vom Follikelepithel aus erfolgende Ueberhäutung entstehen nun je nach dem Alter des neu gebildeten Epithels die verschiedensten Bilder. Anfangs sieht man Epithelzellen in einer ein- oder zweifachen Lage über die Cutis hinwegziehen, genau die Contouren der Papillen, die Interpapillarspalten einhaltend, aber in Folge der schlechten Kernfärbbarkeit noch undeutlich zu erkennen; erst dort, wo bereits eine mehrfache Lage von Epithelzellen vorhanden ist und die Interpapillarräume bereits ausgefüllt sind, treten sie durch die intensivere Färbung ihrer oft länglichen Kerne deutlicher hervor. Diese deutliche Kernfärbung der Epithelzellen verräth, dass man sich im Präparat den oben angeführten Ueberhäutungspunkten nähert, i. e. dem normalen Hautrand, einem Follikel etc.

An diesen Punkten zeigt das Epithel eine bedeutende Verdickung, man sieht auf das zwei- und dreifache verlängerte Retezapfen mit deutlich gefärbten Kernen und breiten Intercellularräumen; über dem Rete nicht selten eine mehrfache Lage von keratohyalinhältigen Zellen und eine verdickte, in den unteren Schichten kernhaltige Hornschichte. Diese, bei beginnendem Pemphigus foliaceus nur an obigen Stellen vorhandene, verbreiterte Epidermis findet sich bei langer Dauer des Leidens fast am ganzen Körper, das heisst überall dort, wo einmal Exfoliation und nachträgliche Ueberhäutung erfolgte; allerdings mit dem graduellen Unterschiede, dass frische überhäutete Partien längere Retezapfen aufweisen, als Stellen, deren Ueberhäutung bereits früher erfolgte.

Diese Verhältnisse demonstrirte der Fall 10, bei welchem

das Leiden innerhalb von fast zwei Jahren in multiplen Nachschüben die gesammte Körperhaut befallen hatte. In Folge Verbreiterung der Retezapfen und einer präsenilen Verschmälerung der collagenen Fasern kam es in diesem Falle zu einer Verschmächtigung der gesammten Papille, ein Zustand, der namentlich dort deutlich wird, wo durch frische Exfoliation die neue Epidermis wieder abgehoben wurde. An solchen Stellen ragen die denudirten Papillen gleich fingerförmigen Fortsätzen empor. Die Papille hat ihre Quellungsfähigkeit verloren oder ihre ödematöse Quellung reicht nicht hin, um durch gegenseitige Berührung die Stellen der abgelösten Retezapfen auszugleichen. Neben vollständig denudirten Papillen fand sich in diesem Falle auch eine theilweise Ablösung der Epidermis in der Weise, dass da und dort ein Retezapfen erhalten blieb, oder dass auf manchen Bezirken die Basalzellen mit der Cutis in Verbindung blieben.

Der Ablösung der Epidermis ging in diesem Falle eine Veränderung des Epithels voraus, die als eine zum Absterben der Epithelzellen führende Durchtränkung aufgefasst werden muss. Die Epithelien verlieren streckenweise ihre Kernfärbbarkeit, die Epidermis haftet aber noch auf der Cutis als ungefärbte, hie und da von Leukocyten durchsetzte Zone, in welcher die einzelnen Zellgrenzen noch deutlich erkennbar sind. Dort, wo dieser Zustand noch nicht so weit gediehen ist, sieht man zwischen ungefärbten Zellen hie und da einen gequollenen, aber deutlichen Zellkern, oder es sind die Kerne im Bereiche der Retezapfen wohl gefärbt, die oberen Schichten aber ungefärbt, bis man durch Verschieben des Präparates wieder auf Stellen stösst mit vollständig gefärbter Epidermis und deutlicher Hornschichte. Schwer zu entscheiden war es, in wie weit die Einwirkung des Wassers (Patientin lag vor ihrem Tode im constanten Wasserbade) diese Verhältnisse beeinflusst hat.

Nach obigen erscheinen die histologischen Verhältnisse bei Pemphigus foliaceus charakterisirt durch eine bedeutende Ausdehnung der Blut- und Lymphgefässe sowohl in den oberen wie namentlich auch in den tieferen Cutisschichten. Als consecutive Erscheinung ist zu betrachten die Durchtränkung und Quellung der gesammten Cutis und als weitere Folge der

reichen Exsudation die vollständige Abhebung der Epidermis an frisch exfoliirten Stellen. Durch rasche Regeneration vom nicht erkrankten Hautrande vom Epithel der Follikel aus bildet sich in kurzer Zeit eine neue Epidermis, die sich charakterisirt durch Verlängerung ihrer Leisten und Verbreiterung der Intercellularspalten. Diese neugebildete Epidermis kann nun wieder vollständig oder theilweise abgehoben werden, wobei eine Durchfeuchtung des Epithels bis zum vollständigen Schwund der Kernfärbbarkeit vorauszugehen scheint.

Pemphigus der Schleimhaut.

Untersucht wurden zwei kreuzergrosse Stellen vom linken Zungenrand (Fall 8), deren Grund lebhaft roth und scheinbar epithellos war, deren Rand keinen abgehobenen Epithelsaum mehr zeigte und über welchen kein nennenswerther Belag sich vorfand. Weiter kamen zwei scheinbar mit dünnem Epithel überzogene Plaques der Epiglottis zur Untersuchung.

Da die beiden Zungeneffloreszenzen in ihrem Centrum das relativ frischeste Stadium, der Rand derselben und die beiden Stellen an der Epiglottis Reparationsstadien der Affection erwarten liessen, entschloss ich mich zur Wiedergabe dieser Befunde trotz der Ueberzeugung, mit denselben vielleicht kein vollständiges Bild des Schleimhautpemphigus zu liefern, hauptsächlich deshalb, weil ich auch in dem letzten sehr ausführlichen Referate über Pemphigus der Schleimhaut von Menzel über die histologischen Veränderungen dieser Affection keinerlei Angaben vorfand.

Beide Zungenherde zeigten, wie die meisten Blasen von Pemphigus vulgaris und die frisch exfoliirten Herde von P. foliaceus, eine vollständige Abhebung des Epithels. Die vollständig denudirte Mucosa ist von spärlichen Rundzellen durchsetzt und zeigt ziemlich reichliche, oft bis zur Oberfläche reichende Blutungsherde. Ausser ödematöser Quellung zeigt die freiliegende Mucosa in ihren obersten Antheilen eine Herabsetzung der Kernfärbbarkeit, die auch die Infiltrationszellen betrifft, ein Symptom, das wohl auf die Einwirkung des Mundspeichels zurückzuführen ist. Ueberall zeigen sich in der Mucosa, neben einem deutlichen Klaffen der interfibrillären Lymphspalten,

grosse, ausgedehnte und strotzend gefüllte Blutgefässe, die an die Erweiterung der Gefässe bei P. foliaceus erinnern.

Geht man vom Centrum gegen den Rand des Herdes, so zeigen sich die Zeichen der beginnenden Epithelregeneration, wobei sich aber zwischen das vollständig denudirte Centrum und den vom hyperplastischen Epithel überzogenen Rand ein Stadium einschaltet, wo zwar neue Epithelzellen der Mucosa bereits aufliegen, die aber keine deutliche Kernfärbbarkeit aufweisen. Diese Erscheinung dürfte wieder ihren Grund haben in der Einwirkung des Mundspeichels auf die jungen Epithelzellen, und in der constanten ödematösen Durchtränkung der erkrankten Stelle von den paretisch ausgedehnten Blutgefässen aus. Die Verhältnisse sind dann so, dass man der Mucosa aufliegend Zellen constatirt, deren Kerne sehr undeutlich gefärbt sind und die in Folge dessen, namentlich dort, wo sie in einfacher Lage vorhanden sind, überhaupt schwer als Epithelien zu erkennen sind. Erst wenn man sich dem Rande zu nähert, wird die Färbbarkeit ihrer Kerne eine deutlichere und die Form der Zellen ist eine längliche, spindelige; diese Stellen gehen unmittelbar über in das verbreiterte, weil in seinen oberen Partien ödematös gequollene Epithel des Randes.

Die Schnitte durch die Herde der Epiglottis zeigten wieder Veränderungen der Mucosa, die wesentlich mit den bei der Zunge beschriebenen übereinstimmten. Ausdehnung der Lymphgefässe und maximale Füllung der Blutgefässe, daneben kleinzelliges Infiltrat in nicht sehr grosser Menge. Das Epithel war an manchen Stellen vollständig abgehoben, an anderen Stellen waren bloss die basalen Cylinderzellen erhalten, die meist ihre Kernfärbbarkeit verloren hatten. Es konnte aus diesen Präparaten nur mit einer gewissen Wahrscheinlichkeit entnommen werden, dass in der Regel das Epithel bis zu den Basalzellen abgehoben wird und dass letztere dann ihre Kernfärbbarkeit verlieren. Ob die epithellosen Stellen Effect auch einer primären vollständigen Epithelablösung oder nur einer secundären Ablösung der Basalzellen sind, konnte nicht entschieden werden.

Lichen atrophicus und Vitiligo.

Von

W. Orbaek,

ehem. Assistent der dermatol. Poliklinik Kopenhagens.

Seit E. Wilson im Jahre 1869 die Krankheit beschrieb, welche er Lichen planus nannte, ist viel über diese Krankheit in der modernen Dermatologie gestritten worden. Es ist hier nicht der Ort den gegenwärtigen Stand der Lichenfrage zu discutiren. Nur soviel soll gesagt werden, dass der Wilson'sche Lichentypus (Lichen ruber planus) scharf von dem Hebra-Kaposi'schen L. r. acuminatus getrennt werden muss.

Halten wir uns jetzt an die ersten dieser zwei Typen, kann man um diese als Centrum einige Varietäten gruppiren, welche von verschiedenen Autoren beschrieben sind, z. B. L. obtusus, L. corneus (Vidal), L. c. hypertrophicus, je nach der verschiedenen Grösse der papulösen Elemente.

Die epitheliale Verdickung ist eine bekanntlich consecutive, Lichen ist weder eine Keratose, noch ein Hautcatarrh. Die Krankheit beginnt mit einer Zellinfiltration der oberen Schichten des Coriums. Man findet jedoch eine Varietät, bei welcher die Atrophie gleich von Anfang der Krankheit überwiegend ist. Hallopeau ist der erste, der diese Form genau beschrieben hat, und er nennt sie Lichen atrophicus (seu sclerosus); Kaposi erwähnt kurz in seinem Handbuch einen Fall von, wie es scheint, dieser Affection, aber er meint, dass es sich um ein anormales Terminalstadium von Lichen planus handelt. Wir geben hier einige bibliographische Noten über diese ziemlich seltene Affection.

Wie erwähnt, ist Hallopeau der erste, der diese Form genau beschrieb. In einer Vorlesung im Jahre 1887: „Du lichen planus et particulièrement de sa forme atrophique" zeigt er, dass die papulösen Elemente nicht so stark gefärbt sind

wie die der gewöhnlichen Form des Lichen. Sie bilden schnell weisse, narbenähnliche Flecke mit vielen feinen, punktförmigen Depressionen. Es handle sich um eine locale cutane Sclerose, ohne jedoch eine Scleroderme en plaque (morphie) zu sein; mikroskopisch sieht man die Epidermis verdickt, die Coriumpapillen beinahe verschwunden. Im Jahre 1889 berichtet derselbe Autor über seinen zweiten Fall, er erwähnt jetzt, dass es sich um eine eigenthümliche Form von Lichen handelt, nicht um ein Terminalstadium. Man sehe die atrophischen, narbenähnlichen Flecke gleich zu Beginn der Krankheit, er schlägt deshalb den Namen Lichen sclerosus vor.

Im Jahre 1892 untersucht Darier den dritten Fall; die Affection ist hier 2 Jahre alt; die narbenähnlichen weissen Flecke sind von einer rosa Zone umgeben, sie sind parallel mit den Falten der Haut, von Erbsen- bis Mandelgrösse, gruppirt „en mosaique"; an den Flecken findet man viele kleine, gelbe „points cornés". Die Epidermis ist stark verdickt, die kleinen gelben Punkte dringen wie kleine Zapfen in die Haarfollikeln, das Strat. Malpighi ist normal. Die Papillen und die interpapillären Zapfen sind sehr klein, der juxta-papilläre Theil des Coriums sclerosirt. Gland. sudorip und Haarbulbi normal.

Pawlow bespricht 1894 in der russischen dermatologischen Gesellschaft einen Fall von L. atrophic., an dessen weissen Flecken er schwarze, comedonenähnliche Punkte bemerkt; er gibt keine nähere Beschreibung oder Mikroskopie.

Hallopeau erwähnt ähnliche schwarze Punkte als ein Anfangsphänomen im Jahre 1896, aber meint doch, dass die kleinen Depressionen die Hauptsache für die Diagnose sind.

Im November 1898 stellt endlich H. den letztbeschriebenen Fall von L. atroph. in der Société de Dermatologie vor. Die Affection ist hier 2 Jahre alt, ganz ähnlich der oben beschriebenen, die Flecke finden sich besonders zwischen der Mamma und confluiren hier (Lichen en nappe). Die Grösse der Flecken variirt in allen diesen Fällen von Erbsengrösse bis 45 × 32 Cm.; die Eruption ist stark juckend, von allen Patienten wird mitgetheilt, dass sie von nervösem Temperament waren. Die Dauer der Krankheit schwankt von einigen Monaten bis zu 8 Jahren.

Ich erlaube mir einen Fall mitzutheilen, welchen ich in meiner Privatpraxis beobachtet und beinahe 1 Jahr behandelt habe.

Pat. ist ein 23jähriger Mann, kräftig gebaut. Gewicht: 70 Kilo, Länge: 165 Cm., er ist der jüngste von 6 Geschwistern. Die Mutter leidet seit mehreren Jahren an Diabetes mellitus, Vater gesund, von den Schwestern findet man bei einer Zeichen von Hysteria (Aphonie, Convulsionen), eine andere Schwester hat Urticaria („autographismus"). Der Pat. ist immer gesund gewesen, er ist intelligent, sehr lebhaft. Kein Alkoholismus, keine venerischen Krankheiten. Vor 2 Jahren litt Pat. an einer rechtsseitigen Ischias, wie es scheint nach Erkältung.

Die Hautaffecte, für welche Pat. Behandlung sucht, meint er vor ca. 10 Jahren bemerkt zu haben, er ist zufällig darauf aufmerksam geworden als Knabe beim Schwimmen. Er hat immer Jucken bemerkt, zeitweise auch Parästhesien, besonders ein Gefühl wie Uebergiessen der Partien mit warmem Wasser.

Die Regio trochanterica sin. ist in einer Ausdehnung von ca. $1\frac{1}{2}$ Handteller bedeckt mit zahlreichen, theils isolirten, theils confluirten narbenähnlichen Flecken. — Die Grösse variirt, man findet confluirte Plaques von 8 Cm. Diameter. Die Flecken sind leicht deprimirt, ihre Epidermis ist schimmernd grau-rosa, mit grauen Streifen und man sieht eine Menge nadelstichgrosser Vertiefungen, eine centrale Vertiefung ist besonders deutlich markirt. Die Epidermis ist von der Consistenz von Pergamentpapier, keine Abschälung. Jeder Fleck ist von einer $\frac{1}{2}$ Cm. breiten, sepia-gefärbten Zone umgeben, welche sehr fein, aber deutlich radiär gestreift ist. Bei Confluenz mehrerer Flecke entstehen kreis- und festonähnliche Figuren; die Entwicklung schreitet centrifugal weiter. In der Reg. inguinal. dxt. findet man 4—5 Flecke, jeden von 3 Cm. Diameter. Im Laufe der letzten 2—3 Monate hatten sich am l. Unterarm, nahe dem Handgelenke, mehrere kleine Flecke entwickelt, welche gleich vom Anfang, auch als sie nur mit der Lupe sichtbar waren, dasselbe atrophische, leicht excoriirte Aussehen zeigten, sie entwickelten sich äusserst langsam.

Die Affection ist, wie gesagt, von starkem Jucken begleitet, der Schlaf ist oft gestört.

Am Genitale und in der Regio inguinalis findet sich eine cutane Dyschromie, welche besonders stark an der Pars pendula penis und in der Regio pubica ausgeprägt ist. An diesen Stellen finden sich mehrere 2 Cm. grosse Flecke, welche ganz pigmentfrei sind. Die Haut der Reg. pubica ist gelbweiss, die Haare normal, die pigmentfreien Stellen überschreiten nicht die Haargrenze. Keine Adenitis.

Die Sensibilität ist normal, nur findet sich ein wenig Hyperästhesie für Nadelstiche über der Columna; Temperatursinn auch an den ergriffenen Partien normal, keine Anästhesie.

In den letzten 2 Jahren fühlt Pat. anfallsweise Schmerzen in der r. Kopfhälfte, der Anfall beginnt mit subjectiven Lichtempfindungen, und dazu kommen später Sensibilitätsanomalien in p. Arm und Hand, besonders Anästhesie für kleine Gegenstände (Feder, Nadel). Der Anfall dauert einige Stunden, ist von Schläfrigkeit begleitet. Niemals Convulsionen, noch Bewusstlosigkeit. Die Schleimhäute normal gefärbt, Urin ohne fremde Bestandtheile.

Dieser Fall ist ein typisches Beispiel der atrophischen Form der Lichen, wir finden alle, von den verschiedenen Autoren beschriebenen Stigmata — besonders die punktförmigen Depressionen und die Gruppirung der Elemente „en mosaique", welche namentlich Fournier pointirt. Das Jucken ist hier sehr stark gewesen, seit mehreren Jahren constant und ist zusammen mit den Parästhesien sehr quälend für den Patienten;

Page gibt — nach Selbstbeobachtung — eine genaue Beschreibung des Juckens bei Lichen, welches jenem, das Pat. gefühlt hat, zu entsprechen scheint.

Die von Ziemsen, Brocq, Hardy und Wickham beschriebenen grauen Streifen sind hier sehr deutlich. Entscheidend für die Diagnose dieses Falles ist das Aussehen der Flecken und ihr atrophischer Charakter, welchen man hier gleich von Anfang constatiren kann. Dies liefert den Beweis, dass es sich nicht um ein Terminalstadium handelt, sondern dass hier eine von Anfang an eigenthümliche Form vorliegt.

Die mikroskopische Untersuchung eines von der Reg. troch. excidirten Stückes zeigte nur starke Epithel-Verdickung, mit deutlichen in die Haarfollikel reichenden Zapfen (punktförmige Depression), die Papillen des Corium nur als eine undeutliche Bogenlinie sichtbar.

Bezüglich der Aetiologie des Lichen — speciell der atrophischen Form — sind bekanntlich die Meinungen verschieden.

Hallopeau meinte im Jahre 1896 bei der Demonstration seines Falles, dass die Krankheit eine parasitäre sei und glaubt, dass der Parasit in der Drüsenmündung gesucht werden müsse. Wir haben deshalb Inoculationen am Patienten versucht, aber ohne Erfolg.

Wir meinen, dass im oben citirten Falle die Licheneruption nicht von den Vitiligoflecken getrennt werden kann. Welander hat im Jahre 1894 eine sehr interessante Krankengeschichte berichtet: Bei einem 24jähr. Manne sind nach einer heftigen Gemüthserschütterung Symptome von Lichen planus, Vitiligo und Neurodermitis circumscripta aufgetreten. Wir meinen, dass dieser Fall einige Aehnlichkeit mit dem unsrigen hat. Die meisten Autoren meinen, dass es sich bei Vitiligo um ein nervöses Moment handelt; sei es um periphere Neuritiden (Leloir, Schwimmer), oder um eine Folge verschiedener Krankheiten (Besnier).

Die Therapie ist in unserem Falle theils eine locale — Pyrogallussalbe, — theils eine generelle — Arsen — gewesen. Die locale hat uns ganz gute Resultate gegeben — die generelle, anfangs allein angewendet, scheint selbt bei längerer Dauer ohne Werth zu sein.

Bericht über die Leistungen

auf dem

Gebiete der Dermatologie und Syphilis.

Hautkrankheiten.

(Redigirt von Prof. **Kaposi** in Wien.)

Entzündungsprocesse.

Audry. Gangrène disséminée de la peau d'origine iodo-potassique. Journal des mal. cut. et syph. (La France méd. et Paris méd., Nr. 8.)

Audry beschreibt einen Fall von multipler Hautgangrän nach längerem Jodkaligebrauch bei einer 47jährigen, nicht syphilitischen Frau. Nachdem anfangs im Gesicht ein bullöses Exanthem aufgetreten war, welches nach dem Aussetzen des Mittels schnell abheilte, traten nach erneutem Gebrauch während eines Zeitraumes von 5 Monaten an den verschiedensten Körperstellen Ulcerationen und gangränöse Stellen in der Haut auf, darunter solche von der Grösse eines Zweifrankstücks. Im Urin weder Eiweiss, noch Zucker, noch Jodkali nachzuweisen. Schlechter Allgemeinzustand, Nervosität, keine hysterischen Erscheinungen. Nach ca. dreimonatlicher Behandlung mit Tonicis, Bädern und Borsäureumschlägen Heilung mit Narbenbildung. Bald nach der Abheilung zeigte sich wieder eine gangränöse Stelle am linken Arm, 6 Tage später ein vesiculöser Ausschlag auf der linken Brusthälfte. Im Urin Jodkali nachzuweisen, welches Pat. heimlich genommen hatte. Die mikroskopische Untersuchung ergab, dass es sich nicht um eine Nekrose auf dem Boden einer Ulceration oder eines hämorrhagischen Infarkts handelte. Audry meint, dass vielleicht das Primäre eine Läsion des Epithels des Gefäss- und Lymphsystems durch das Jodkali wäre, wobei noch eine Idiosynkrasie gegen das Mittel angenommen werden müsste. Audry räth bei allen Fällen multipler Hautgangrän mit nicht ganz sicherer Aetiologie nach einer etwa vorausgegangenen Medication zu forschen.

Hugo Goldschmidt (Breslau).

Blaise, H. L'ulcère phagédénique des pays chauds en Algérie. Gaz. hebdom. de méd. et de chir. XLIV, Nr. 81, pag. 961. 10. Oct. 1897.

Blaise fand in den Lazarethen der algerischen Küste 1316 an phagedänischem Ulcus leidende Kabylen, die sämmtlich während des Krieges auf Madagascar erkrankt waren. Sicher war aber die Zahl der dem Leiden verfallenen algerischen Irregulären eine bedeutend grössere, da viele der in Madagascar Behandelten sich der weiteren Beobachtung bei eingetretenen Recidiven entzogen, andere in den Lazarethen des Innern der Colonie sich befanden und eine grosse Anzahl natürlich bereits in Madagascar oder bei der Heimkehr zu Grunde gegangen war.

Zweifellos konnte erwiesen werden, dass auch von den Eingeborenen, die Algier nie verlassen hatten, eine Anzahl angesteckt war, und ebenso dass Franzosen sich sowohl in Algier wie in Madagascar inficirt hatten. Insgesammt fanden sich in der Provinz Algier trotz einer sehr mangelhaften Statistik noch über 800 Fälle.

Die Infection erfolgt meist an den Füssen, da die Leute fast stets barfuss gehen, und wohl nur bei geschwächten, in der grossen Mehrzahl an Malaria erkrankten Individuen. Eine genügende Virulenz der Bakterien scheint erforderlich zu sein, denn bei den Impfungen an Thieren und gesunden Menschen kam es nur zu banalen Geschwüren, denen die klinischen Merkmale des phagedänischen Ulcus fehlten. Als Veranlasser der Ulceration sieht der Autor einen langen, spirillenähnlichen Bacillus an, neben welchem allerdings noch eine grosse Reihe anderer Bakterien vorhanden war. Bruno Löwenheim (Breslau).

Brault, J. (Alger). Ulcères phagédéniques des pays chauds, compliqués de gangrène humide et de pourrisme d'hôpital. Annales de dermatologie et de syphiligraphie. Tome VIII. Nr. 2. Februar 1897. pag. 165 ff.

Brault gibt weniger eine wissenschaftliche Arbeit als eine Skizze, die zeigt, was ein tüchtiger Praktiker unter schwierigen Verhältnissen leisten kann. Schauerlich ist seine Beschreibung des Zustandes der von Madagascar repatriirten Träger. Merkwürdig ist, dass die Araber und Kabylen eine ganz besondere Prädisposition für Phagedénismus zeigen. Während bei den europäischen Truppen und bei den Somalis der Verlauf von Verletzungen und Wunden nichts besonderes bietet, zeigen die Araber und Kabylen ausgesprochene Neigung zu tiefgreifender Gangrän, mächtiger Wucherung der Granulationen etc. Sehr charakteristisch sind die Einleitungsworte: „Es gibt ein kosmopolitisches Ulcus, das man ungefähr überall trifft, ganz besonders aber in den Tropen, das allmälig mit dem Namen aller unserer Colonialfeldzüge belegt ist!“ Das ist sehr wahr und nüchtern. So sagt Verf. zum Schluss, dass die Nachlässigkeit der mit empfindlichen Narben u. s. w. entlassenen Araber wahrscheinlich bald, besonders im Winter, zum Aufbrechen ihrer Wunden, zu neuen Ulcerationen Anlass geben wird — dadurch wird unter den Nomadenzelten bald die Mär eines „Ulcère malgache“ wieder aufleben!

E. von Düring (Constantinopel).

Vélitchkoff, T. Gangrène des doigts, consécutive aux pansements phéniqués. Thèse de Montpellier 1897, Nr. 71. 54 S.

Hinweis auf die relative Häufigkeit von Carbolgangrän bei Fingerverbänden. (19 Krankengeschichten.) Empfehlung nur ganz schwacher Carbollösungen in Glycerin. Bei eingetretener Gangrän Unterlassung jeden Eingriffs und Abwarten der spontanen Heilung.

Kuznitzky (Köln).

Erhard, Riecke. Zur Kenntnis der Gangraena cutis. (Wiener klin. Wochenschrift 1898, Nr. 6.)

Bei einem 22jährigen Mädchen traten vor einem Jahre im Anschluss an eine Schnittwunde des Daumens an demselben gelbe Bläschen auf; die so veränderte Haut wurde darauf stellenweise trocken, lederartig, nekrotisch und stiess sich langsam ab. Auf die Heilung folgten mehrere ähnliche Recidive, die sich nicht auf den primären Umkreis der Affection beschränkten, sondern allmälig den Handrücken, den Vorderarm und einen Theil des Oberarms in Mitleidenschaft zogen. Neben prallgefüllten durchsichtigen, gelben Bläschen fanden sich kreisförmige, sehr trockene und harte, anästhetische, ebenfalls gelbliche Hautpartien, die noch eitrig secernirten, ferner eitrig secernirende Granulationsflächen und zahlreiche ältere und frische Narben. Pat. bot keine hysterischen Symptome dar. Die Affection blieb lange ätiologisch unklar, bis der chemische Nachweis von Salpetersäure im Bläscheninhalt die arteficielle Natur des Leidens erweisen liess. Der Fall dürfte den sogenannten „Cassenkrankheiten" zuzuzählen sein.

Ernst Liebitzky (Aussig).

Kaufmann, Franklin Ino. A case of impetigo simplex. The Journ. of cut. and. gen.-ur. dis. 1897. June.

Kaufmann sucht an der Hand eines einschlägigen Falles die von manchen Autoren geleugnete Existenz der von Duhring beschriebenen Impetigo simplex zu beweisen. Es handelt sich um ein wenige Tage altes, sonst ganz gesundes Mädchen, bei welchem ein Dutzend gelblicher, discret stehender, etwas elevirter, dickrandiger Pusteln von der Grösse eines Fingernagels entstanden waren, die von einem dunkelrothen Hof umgeben und über Brust, Bauch und Beinen zerstreut waren. Nirgends standen die Pusteln in Gruppen oder gingen in einander über. Die umgebende Haut war nicht infiltrirt. Wo sich neue Efflorescenzen bildeten, entstanden sie sofort als Pusteln ohne ein intermediäres Stadium. Nach sieben bis acht Tagen wurde der Inhalt einiger Pusteln leicht blutig, die dann zu einer gelben bis braunen Kruste eintrockneten, bald abfielen und unter Hinterlassung eines bald schwindenden rothen Flecks ohne Narbenbildung abheilten. Das Allgemeinbefinden des Kindes war in keiner Weise gestört. In dem Pustelinhalt fanden sich bei mikroskopischer Untersuchung viele Eiterzellen, weniger rothe Blutkörperchen, Eitercoccen und einige Epithelzellen. Die Dauer der Affection betrug 4 Wochen. Die Behandlung bestand in Application einer Carbolzinksalbe.

Ledermann (Berlin).

Robin, E. L'ichthyose. Thèse de Paris 1897. Ref. in Gazette hebdomad. XLIV, Nr. 101, 1897.

Robin betont, dass die Ichthyosis stets eine hereditäre Difformität der Haut ist, und dass in späteren Jahren auftretende Formen nicht zur wahren Ichthyosis gerechnet werden können. Sie beruht auf einer Störung während des Embryonallebens, die das Ectoderm mit allen seinen Derivaten betrifft. Die fötale Ichthyosis ist identisch mit der bei den Thieren beobachteten. Jean Schäffer (Breslau).

Thibierge. Ichthyose foetale.

Thibierge stellt zwei Kranke im Alter von 15 resp. 18 Jahren mit fötaler Ichthyosis vor als Beweis, dass derartige Kranke auch ein höheres Lebensalter erreichen können und nicht, wie man allgemein annimmt, kurze Zeit nach der Geburt zu Grunde gehen. Beide Fälle waren noch dadurch interessant, dass einerseits die Gelenkbeugen ebenfalls befallen waren, andererseits an den Händen Hyperkeratosis und Hyperhidrosis bestand, was beides bei gewöhnlicher Ichthyosis nicht vorkommt. Beide waren gewissermassen hereditär belastet; der Vater des einen war Syphilitiker und Alkoholiker, des anderen Mutter, die an Psoriasis litt, hatte noch ein anderes missgebildetes Kind (ohne Beine) geboren.

Albert Fricke (Breslau).

Deutsch, Eduard. Atypische Psoriasis. Wiener klinische Wochenschrift 1898, Nr. 6.

Deutsch theilt einen Fall von mit Gelenkaffectionen verbundener Psoriasis mit, die aber insbesondere wegen der Intensität und Form der Hauterkrankung hervorstach. Die meisten Efflorescenzen zeigten nämlich ungewöhnlich dicke, hornartige Schuppen- und Krustenauflagerungen (oft bis Centimeterdicke), die einen austernschalenähnlichen, concentrischen Aufbau erkennen liessen. Lang schlägt für diese Fälle, die bisher mit dem Namen Psoriasis rupioides bezeichnet wurden, den prägnanteren Ausdruck Ps. ostreacea vor. Auch die Localisation hob den Fall hervor; sonst selten befallene Hautpartien, wie Palmae und Plantae, Nägel, Penis, Scrotum und Nase trugen Plaques. Ernst Liebitzky (Aussig).

Peschel, Paul. Psoriasis und Gelenkrheumatismus. Inaug.-Diss. Berlin 1897.

Der Besprechung von Peschel über den Zusammenhang von Psoriasis und Gelenkrheumatismus liegt derselbe Fall zu Grunde, der bereits 1894 in Gerhard's Bericht über das Verhalten von Schuppenflechte zu Gelenkrheumatismus veröffentlicht worden ist. Der betreffende Fall ist nun abermals in der Klinik 1½ Jahre lang behandelt worden und kam schliesslich zum Exitus, so dass noch der Sectionsbericht mitgetheilt werden konnte.

Was das Krankheitsbild betrifft, so war dasselbe zusammengefasst Folgendes: Zuerst zeigt sich im Alter von 8 Jahren die Psoriasis, die nach halbjährigem Bestehen aber wieder spurlos verschwindet, um nach

drei Jahren wieder in stärkerem Masse aufzutreten und nie wieder ganz zu schwinden.

Vier Jahre später zeigen sich gelegentlich eines stärkeren Ausbruchs der Krankheit zum ersten Male nicht schleichend, sondern ganz plötzlich Anschwellungen und heftige Schmerzen in den Füssen, anscheinend von den Gelenk- und Fusswurzelknochen ausgehend. Nach sehr langer Dauer schwinden gleichzeitig Schmerzen und Psoriasis in hohem Grade.

So ging es in 6 Recidiven fort, bis die Erkrankung auch alle grossen Gelenke erfasst hatte. Hierbei muss auffallen: das Einhergehen der Gelenkerkrankungen mit den Recidiven der Psoriasis, der Beginn in den kleinen Gelenken, die nicht schleichend, sondern plötzlich und mit Schwellung erkranken, die Neigung der Gelenkerkrankungen, von Zeit zu Zeit sich in heftigen, deutlich von einander zu trennenden Ausbrüchen zu zeigen, und die Gier, fast bei jedem Ausbruch neue Gelenke zu ergreifen, ohne jedoch die bereits einmal erkrankten frei zu lassen. Antirheumatica lassen vollständig im Stich, Complicationen seitens der Pleura und des Herzens fehlen. Hand in Hand damit eine Verschlimmerung der Psoriasis. Anfangs noch zur Heilung geneigt, beginnt sie später allen therapeutischen Einflüssen zu trotzen, nimmt allmälig einen äusserst hartnäckigen Charakter an, so dass man zuletzt kaum noch von Besserung oder Verschlimmerung sprechen kann, und zeichnet sich aus durch grosse Ausbreitung, äusserst starke Abschuppung und starke Betheiligung der Nägel.

Trotz des unzweideutigen Zusammenhanges der Gelenkaffection und der Psoriasis in diesem Falle glaubt Verf. doch nicht, wegen der grossen Häufigkeit beider Erkrankungen sich für eine Abhängigkeit der einen Affection von der anderen entscheiden zu dürfen.

Er glaubt vielmehr, dass beiden eine gemeinschaftliche Ursache zu Grunde liegt und zwar Störungen des Nervensystems.

Ed. Oppenheimer (Strassburg i. E.).

Jacquet. Les scarifications dans le psoriasis et l'eczéma. La médecine moderne 1898, Nr. 17.

Jacquet hat bei Psoriasis und Eczemen — er berichtet über zwei Fälle von Psoriasis und 11 Fälle von Eczem — sehr gute Resultate von Scarificationen gesehen. Er verfährt in der Weise, dass er nach vorheriger Entfernung der Schuppen resp. Borken und Krusten mit Breiumschlägen, oberflächliche, parallele, etwa 1–3 Mm. von einander entfernte Schnitte ausführt, eine Zeit lang das Blut fliessen lässt, dann die Blutung durch heisses Wasser stillt. Nach 3—4 Tagen eine neue Sitzung; zwischen den einzelnen Sitzungen legt der Patient zu Hause die Kataplasmen wieder auf. In 6—12 Sitzungen vollkommene Heilung. Jacquet will diese Methode, die wenig schmerzhaft sein soll, nicht in allen Erkrankungsfällen angewendet wissen, sondern er beschränkt sich auf solche Fälle, bei denen die Affection sehr rebellisch, wenig ausgebreitet und auf entblössten Körperstellen localisirt ist (Gesicht, Hals, Hände).

Albert Fricke (Breslau).

Lehmann, Franz. Ueber die Behandlung der Psoriasis mit Thyreoidin und Salophen. Inaug.-Diss. Würzburg 1897.

Lehmann berichtet über Versuche der Psoriasisbehandlung mit Thyreoidin und Salophen. Ersteres Mittel blieb vollständig unwirksam auf den Heilungsprocess, verursachte dagegen häufig Erscheinungen von Thyreoidismus, weshalb es weggelassen werden musste. Salophen dagegen, das intern verabreicht wirkungslos war, hat bei localer Application als 10%ige Salbe die Psoriasis sehr günstig beeinflusst. Nachuntersuchungen sind zu wünschen. Ed. Oppenheimer (Strassburg i. E.).

Blumm, Richard. Ueber die Behandlung der Psoriasis mit besonderer Berücksichtigung des Merkazols. Inaug.-Diss. Würzburg 1896.

Merkazol wurde von Blumm in Traumaticin gelöst und als Salbe zur Psoriasisbehandlung angewandt in sechs von ihm ausführlicher mitgetheilten Fällen. Darnach ist Merkazol im Stande, auch ohne innere Mittel und ohne schädliche Nebenwirkung einen günstigen Einfluss auf die Psoriasis auszuüben. Manchmal verursachte es einen starken Hautreiz, aber doch nicht so unangenehm wie Chrysarobin, weshalb es besonders in den Fällen zu empfehlen sein dürfte, wo, wie bei Psoriasis des Gesichtes, die Chrysarobinbehandlung nur mit grösster Vorsicht angewandt werden darf. Ed. Oppenheimer (Strassburg i. E.).

Jacquet. L'étiologie du Pityriasis rosé de Gibert. La médecine moderne. 15. Dec. 1897.

Jacquet weist auf den Einfluss von Gemüthserschütterungen hin an der Hand eines sehr nervösen, hereditär psychisch belasteten 7jährigen Mädchens, welches 3 Tage nach einem Unfall von einer Pityriasis rosea befallen wurde. Albert Fricke (Breslau).

Morton, Alexander. A case of pityriasis rubra pilaris (Devergie). The Brit. Journ. of Dermatologie 1896, pag. 255.

Der von Morton ausführlich beschriebene Fall der Devergie'schen Krankheit machte zunächst den Eindruck eines Lichen ruber acuminatus, namentlich weil der Beginn ein fieberhafter war. Der weitere Verlauf bestätigte jedoch die Diagnose, da auch andere Autoren, wie Bronson und Galewski, ähnliche Allgemeinstörungen beobachtet haben. Die histologische Untersuchung ergab wesentlich eine Hyperkeratosis der Haarfollikel, während die Veränderungen im Corium rein secundär waren. Hierdurch unterscheidet sich die Affection von Hebra's Lichen ruber acuminatus, bei welchem die Entzündung vorwiegend die Papillarschicht der Cutis befällt. Dem Arsen schreibt Verf. keine günstige Heilwirkung zu, legt dagegen besonderes Gewicht auf die externe Behandlung.

Ledermann (Berlin).

Prissmann, S. Ein Fall von Dermatitis exfoliativa neonatorum. St. Petersburger med. Wochenschrift 1898, Nr. 50, pag. 441.

Prissmann's Fall betrifft ein 10tägiges, sehr schwächliches Kind einer luetischen Mutter. Das Kind fieberte nicht, schien aber subjectiv viel zu leiden. Irgendwelche Erscheinungen einer notorisch bestehenden Syphilis waren nicht zu constatiren, es sei denn die sonst ganz unerklärliche Cachexie. Nach consequent 1—2mal täglich durchgeführten Kleienbädern mit nachheriger Einpuderung (Dermatol, Zinkoxyd, Talc. ven) und späterhin Borsalben trat nach Regeneration der Epidermis eine vollkommene Heilung ein. Dauer der Krankheit circa 4 Wochen. „Es ist mir nicht bekannt," schliesst Prissmann, „ob hereditäre Lues irgendwie mit der Dermat. exfol. neonat. in Zusammenhang gebracht werden darf." Dieser Umstand bewog wahrscheinlich Prissmann, den Fall zu veröffentlichen. A. Grünfeld (Rostow am Don).

Bildungsanomalien.

Claus, Hans. Ichthyosis congenita. (Inaug.-Diss. Berlin 1897.)

Drei Fälle von Ichthyosis congenita — auch universelles diffuses Keratom genannt — publicirt Claus aus der Sammlung der Berliner Universitäts-Frauenklinik. Da die Fälle fast identisch sind, so ist nur der eine näher beschrieben und abgebildet.

Die Haut ist bei diesem Falle von lederartiger Beschaffenheit, ohne jedes Wollhaar und schliesst den Körper wie einen Panzer ein, welcher jedoch an verschiedenen ziemlich symmetrisch gelegenen Stellen Einrisse zeigt. Keine Schuppung. Ohrmuscheln, Nase wie eingeplättet in die Haut. Die inneren Organe normal.

Mikroskopisch ist vor Allem die kolossale Verdickung der Hornschicht zu erwähnen, die etwa 8—10mal so gross ist, als das Stratum germinativum, während normaler Weise die Epidermis 4—7mal so dick ist als das Stratum corneum. Schweissdrüsen sehr vermehrt.

Zum Schlusse gibt C. noch eine Uebersicht über die bisherige Literatur dieser Erkrankung.

Ed. Oppenheimer (Strassburg i. E.).

Binz. Behandlung der Frostbeulen. (Sitzungsberichte der Niederrhein. Gesellschaft für Natur- und Heilkunde. B, pag. 48, 1897.)

Binz empfiehlt gegen Frostbeulen (wenn nicht ulcerirt) Chlorkalksalbe

Rp. Calcar chlorat 1·0
Unguent paraffini 9
M. f. unguent subtiliss.
S. in vitro fusco.
S. 2 × täglich einreiben.

Der Chlorkalk muss frisch sein und die Salbe noch wochenlang riechen. Paraffinsalbe wird genommen, weil die übrigen Fette das Chlor binden. Binz erklärt noch die Wirkung dadurch, dass das freigewordene Chlor als gasförmiger Körper die Epidermis durchdringe und an den Sitz

der Entzündung herankomme. Vor dem Schlafengehen wird die befallene Stelle 5 Minuten mit wenig Salbe eingerieben und mit Strumpf oder Handschuh bedeckt. Wolters (Bonn).

van Oost, Peter. Ueber die Bedeutung und Behandlung der Schwielen an den Füssen, speciell an der Fusssohle. (Inaug.-Dissert. Würzburg 1896.)

Hühneraugen, clavi, sind schwielige, circumscripte Verdickungen der Hornschicht der Epidermis, welche meistens in Gestalt eines konischen Zapfens nach der Tiefe vorgedrungen sind. Sie verursachen Schmerzn durch Irritation der Nerven des Papillarkörpers, welche sich bei Druck und feuchtem Wetter vermehren, wo sie in Folge der hygroskopischen Eigenschaft der Epidermis etwas aufquellen. Die Folgen der Hühneraugen sind nicht selten ernsterer Natur. Die häufigste Erscheinung beim Leichdorn ist die Bildung von accidentellen Schleimbeuteln. Das beste prophylaktische Mittel ist „bequeme Fussbekleidung, die nirgends drückt". Als Beweis für die Folgen hat van Oost 2 Fälle aus Rosenberger's Klinik in Würzburg angeführt, in welchen nach unvorsichtiger Abtragung im ersten Falle ein Abscess, im zweiten eine Gelenkfistel entstanden war, die zur Exarticulation der betreffenden Zehe führte.

Doch die gewöhnlichen Mittel versagen häufig, so dass manchmal grössere chirurgische Eingriffe nothwendig werden. So berichtet van Oost zum Schlusse noch über einen Fall, wo man genöthigt war zur Beseitigung der Schmerzen durch Schwielen die Excision derselben zu machen mit nachfolgender Transplantation und zwar mit gutem Erfolge.

Ed. Oppenheimer (Strassburg i. E.).

Johannesen, Axel. Locale Asphyxie, combinirt mit Functionsstörungen von Seiten des Gehirns. (Norsk. Mag. for Jaeger. Januar 1897.)

Johannesen berichtet eine merkwürdige Krankengeschichte: Ein 17 Monate alter Knabe von normaler Entwicklung fängt ohne nachweisliche Ursache an, unruhig und verdriesslich zu werden. Im Laufe von 2 Monaten begannen beide Füsse anzuschwellen, wurden roth, juckend und knotig.

Darauf erschien ein rothpunktirtes Exanthem auf dem Körper. Noch 14 Tage später schwollen die Hände an, und es trat später Abschuppung der Fusssohlen und der Handflächen in grossen Schuppen ein. Gleichzeitig mit Anschwellung der Füsse fing das Kind an sehr schwach zu werden, vergass zu sprechen und zu gehen, wollte am liebsten liegen und schrie und weinte beständig. Der Appetit hielt sich die ganze Zeit, so dass das Kind nicht sonderlich magerer, aber immer bleicher und bleicher wurde. Im Laufe von 4 bis 5 Monaten hörte das Jucken und die Abschuppung auf. Das Kind wurde ruhig und begann wieder zu sprechen. Nach weiteren ein bis zwei Monaten fing es an auf allen Vieren zu kriechen, zu sitzen und munter und interessirt zu werden während gleichzeitig die Röthe von Füssen und Händen verschwand.

Nach 14 Monaten war das Kind vollständig geheilt.

Der Verfasser stellt dieses Krankheitsbild als eine eigenartige bisher nicht beschriebene Form der vasomotorischen Störungen darmitkrankhaften cerebralen Veränderungen als Aussprung oder im Zusammenhang damit. Krefting (Christiania).

Cels, R. Contribution à l'étude de la kératose pilaire et de ses rapports avec l'ichthyose. (Thèse de Paris. 1896/97, Nr. 45. 126 Seiten.)

Zusammenstellung von 10 eigenen und 8 bereits anderwärts publicirten Krankengeschichten (zumeist aus der Klienkle Brocq's) sowie von ausführlichen Citaten anderer Autoren über die beiden fraglichen Affectionen. Verfasser kommt zu folgenden Schlusssätzen:

Keratose und Ichthyose sind zwei verschiedene Affectionen. Sie können gleichzeitig bei ein- und demselben Patienten vorhanden sein. Keratose ist viel häufiger als Ichthyose. Keratose hat ein Entwicklungsstadium, Ichthyose scheint keins zu haben. Die Keratose hat ihre speciellen Localisationsstellen am Stamm, den Extremitäten, dem Gesicht und behaarten Kopf, welche bei der Ichthyose nicht vorkommen. Keratose ist entzündlicher Natur, die Ichthyosis meistens nicht. Beide Affectionen haben trotz ihrer Unterschiede doch auch manche Berührungspunkte. Die Entwicklung der Keratose scheint durch das gleichzeitige Bestehen von Ichthyose verlangsamt zu werden. Kuznitzky (Köln).

Beatty, Wallace (Dublin). Epidermolysis bullosa. (The British Journal of Dermatologie, August 1897.)

Beatty bespricht ausführlich die Literatur und das klinische und pathologisch-anatomische Krankheitsbild der Epidermolysis bullosa. Er fügt drei selbst beobachtete Fälle hinzu, die den Vater und 2 Kinder derselben Familie betrafen. Neues bringt die Arbeit nicht.

Blanck (Potsdam).

Ballantyne, J. W. (Edinburgh). Congenital growth (acanthoma?) of the hairy scalp. (The British Journal of Dermatologie, November 1897.)

Das neugeborene Mädchen, das neunte gesunde Kind einer 34jährigen Mutter, zeigte ungefähr auf der Mitte des Kopfes einen Tumor, dessen Gestalt und Grösse dem Daumen des Kindes sehr ähnlich war. Nach dem klinischen Befund vermuthete Ballantyne ein Lipom, die mikroskopische Untersuchung der freibeweglichen Geschwulst ergab eine Hyperacanthosis ohne Hyperkeratosis, Fett fehlte im subcutanen Gewebe. Als hypothetische Erklärung für die Entstehung dieses aus Haut bestehenden Tumors nimmt Verf. an, dass derselbe als Rest einer Verwachsung des Ammion mit der Haut an der betreffenden Stelle übrig geblieben sei. Die Geschwulst lässt sich schwer classificiren. Blanck (Potsdam).

Walker, Norman (Edinburgh). Xanthoma diabeticorum, with an account of a new case. (The British Journal of Dermatologie, December 1897.)

Walker bereichert die Casuistik des Xanthoma diabeticorum um einen Fall. Es handelt sich um ein 21jähriges, junges Mädchen mit 4% Zuckergehalt und 8‰ Albumen im Urin. Die Hauteruption begann an den Ellbogen und Knien, befiel dann das Kinn und den oberen Theil der Nase zwischen den Augen. Jucken fehlte. Im Uebrigen zeigten die Efflorescenzen die bekannten klinischen (makroskopischen und mikroskopischen) Merkmale. Verfasser bespricht das Leiden an der Hand des veröffentlichten Materials. Blanck (Potsdam).

Rombolotti, Giacomo. Ueber Elephantiasis lymphangioides der Lider. (Archiv für Augenheilkunde. 36. Band, p. 301.)

Rombolotti bespricht zunächst sehr eingehend die vorliegende einschlägige Literatur behufs Feststellung des Krankheitsbegriffes der „Elephantiasis nostras" und der Aetiologie des Processes, wobei er besonders ausführlich die Arbeiten Sabouraeaud's citirt, dessen constanter Befund von Streptococcus Fehleissen das recidivirende Erysipel als Grundlage jener Erkrankung feststellte. Sodann werden die Publicationen von Elephantiasis nostras der Lider von Wecker, Tellais, Leber, Chauvel, Pedraglia und Deutschmann, Lavraud, Liebrecht und Fage und die einschlägige anatomische Untersuchung eines Falles von Polignani des Breiteren erörtert. R.'s eigene Beobachtung, die nun folgt, betrifft eine 50jährige Frau, die in ihrem 19. Lebensjahre zuerst an Gesichtsrothlauf erkrankte. Nach mehreren Recidiven stellte sich Schwellung der Lider ein, die nur unvollständig zurückging, so dass die Massenzunahme derselben nach einer nicht mehr genau zu bestimmenden Zeit enorm wurde. Durch eine Operation wurde die Liddeformität beseitigt, in Folge neuer Erysipelanfälle stellte sich in wenigen Jahren jedoch der frühere Zustand wieder her. Die Lider zeigten ausserordentliche Volumszunahme, die unteren entsprachen „grossen Nusshälften" und machten den Eindruck auf die Wangen herabhängender Taschen, die am Orbitalrande breitgestielt aufsitzen. Die Haut ist glatt, blass, fast weiss, ein wenig glänzend, etwas compacter als ödematöses Gewebe. „Auf Druck nimmt das Volumen des Gewebes allmälig aber progressiv ab und bietet dieselbe Empfindung wie beim Ausquetschen eines Schwammes." Die Affection der oberen Lider ist von weit geringerem Grade. Nach Anstechen der Hauttaschen entleert sich bei Druck spärliche, transparente Flüssigkeit. Die bakteriologische Untersuchung dieser wurde nicht ausgeführt, da „die nöthigen Mittel absolut fehlten". Die Lymphdrüsen, inneren Organe und das Blut ergaben vollkommen normalen Untersuchungsbefund. Die durch die Operation am rechten Unterlide gewonnenen Hautstücke ergaben folgenden histologischen Befund: Die „Lidtaschen" bestanden aus Haut und enorm hypertrophischem Unterhautbindegewebe; dieses hatte einige Centimeter Dicke. Die Epidermis hat ihre Schichtung bewahrt; in ihren tiefen Schichten fehlt jede Pigmentanhäufung (daher Fehlen der Braunfärbung). Der Papillarkörper relativ atrophisch; das Chorion stark verdichtet und macht

den Eindruck „eines ausgesprochen ödematösen Gewebes“. Haare, Talg- und Schweissdrüsen normal, auch bezüglich Zahl und Volumen. Das Unterhautbindegewebe ist enorm (1 : 25) vermehrt und erweist sich mikroskopisch ebenfalls als ein stark ödematöses Gewebe. Zwischen den Netzen dieses Bindegewebes ist eine Substanz, bald granulirt, bald faserig eingelagert, die sich (nach Weigert gefärbt) als Fibrin erweist. Ferner fanden sich hier zahlreiche pigmentirte Zellen und eine ausserordentliche Fülle von Blutgefässen, strotzend gefüllt. Eine grosse Menge von Mastzellen (Färbung nach Fiorentini) besonders in der Nähe der Gefässe und längs der Interstitien gelagert. Auch Oedem des Muskels (Orbicularis) zeigt sich an den mitgenommenen Partien, indem die Muskelfasern auseinander gedrängt, die Sarcolemmkerne sehr zahlreich, ähnlich dem Bilde einer Myositis interstitialis chronica. Am Schlusse meint R.: „Die Bildung des elephantiatischen Gewebes . . . ist demnach zweifellos lymphatischen Ursprunges, entstammt wiederholten Lymphangoitiden, welche ihrerseits eine permanente Alteration der Lymphbahnen hervorriefen — den bedeutsamsten Factor der Elephantiasis. Jede Lymphangoitis hinterlässt eine Spur, eine zunehmende Menge von Zellenelementen, die sich allmälig organisiren und gemeinsam mit Hyperplasie der fixen Bindegewebselemente, die aus gestörter Ernährung resultirt, eine immer beträchtlichere Hypertrophie des Gewebes bedingen.“ — In ätiologischer Beziehung sei „in letzter Analyse der Streptococcus das pathogene Agens der Elephantiasis, gleichwie dasjenige der Lymphangioitis, deren Recidiven den Ausgangspunkt der elephantiatischen Affection bilden.“ (Die Photographie des Falles und histologische Abbildungen von Schnitten sind beigegeben.) Camill Hirsch (Prag).

Ballaban, Theodor. Cornu cutaneum palpebrae. (Centralblatt für praktische Augenheilkunde. 1898, Aprilheft.)

Ballaban gibt die klinische und mikroskopisch-anatomische Beschreibung zweier Fälle von Cornu cutaneum der Augenlidhaut. Die exstirpirten Gebilde wurden in 10% Formalinlösung gehärtet und mit Haematoxylin und Eosin, zum Theil auch nach van Giesow gefärbt. Wir können auf die Wiedergabe der sehr ausführlich besprochenen und mit Abbildungen mikroskopischer Schnitte belegten Resultate um so eher Verzicht leisten, als B. selbst in einem „Anhange“ am Schlusse der Arbeit sagt: „Unmittelbar vor Drucklegung dieser Arbeit finde ich in dem eben erschienenen Hefte des Archivs für Dermatologie u. Syphilis Bd. XLII, 1, p. 309, eine Arbeit von Spietschka, welcher auf Grund von neun Fällen, die er anatomisch untersucht hat, zu ganz gleichen Resultaten kommt, wie ich, nämlich, dass das Cornu cutaneum durch Wucherung der Cutispapillen mit vermehrter Epithelbildung und vermehrter Verhornung zu Stande kommt.“ Camill Hirsch (Prag).

Dyer, J. (New-Orleans): Ein Fall von Xanthelasma (?) der Ober- und Unterlippe und der Mundschleimhaut. Journal of cutaneous and genito-urinary Diseases Jan. 1898.

Dyer berichtet über einen 25jährigen kräftigen Lehrer, der bis zum Beginn seiner Affection ein unmässiger Cigarettenraucher war. Trotz Einstellung des Rauchens seit über 2 Jahren besteht das Leiden dennoch. Dasselbe begann vor 4 Jahren mit Röthung und Schwellung der Lippen; auch Brennen, besonders nach Aufnahme von fetter Nahrung. Diese Erscheinungen fehlten zuweilen für Wochen; doch kehrten sie häufig auf den geringfügigsten Reiz schon zurück. Zuweilen war Schuppung zu beobachten. Ungefähr vor 3 Jahren traten kleine weisse Knötchen in der Mitte der Oberlippe auf, welche in den letzten 6 Monaten an Zahl auffallend zunahmen. An der Unterlippe, welche dieselbe Neigung zur Schwellung zeigt, sind bloss an den Mundwinkeln Läsionen zu sehen. Mit Ausnahme von Fetten soll weder Diät, noch Temperatur, Saison, irgendwelchen Einfluss ausgeübt haben. Die Beschwerden des Patienten bestehen bloss in der Schwellung und gelegentlichem Brennen der Lippen. Die nähere Untersuchung ergibt eine Schwellung und Röthe der Lippen; die Gegenwart von zahlreichen kleinen, stecknadelkopfgrossen, chromgelben Knötchen, welche den Milien ähnlich erscheinen; jedoch weder erhaben noch consistent sind. Die Form ist rund und die Farbe erinnert am ehesten noch an Xanthelasma der Augenlider. Derartige Efflorescenzen waren an der Unterlippe bloss gegen den Mundwinkeln hin aufgetreten, von da aus auch auf die Mundschleimhaut sich ausbreitend. Mikroskopischer Befund fehlt. Die meisten Läsionen wurden mittelst Mikro-Paquelin zerstört. A. B. Berk (New-York).

Galloway. Sur une forme de pigmentation pathologique précédant une tumeur maligne de la pean. Gazette hebdomad. de méd. et de chir. XLIV. Nr. 98, p. 1169, 9. XII. 97.

Galloway amputirte bei einem 61jähr. Herrn den einen Fuss im Tarsometatarsalgelenk, da sich an der Sohle dieses Fusses ein nicht heilendes Geschwür befand, in dessen Umgebung sich Hyperpigmentation zeigte, die besonders stark in den Interstitien wurde. Die Affection begann bereits 5 Jahre früher, indem sich bei leichten Traumen Blasen bildeten, die zuerst leicht heilten, später aber zu dem beschriebenen Geschwür führten. Die Besorgnis, dass es sich um einen malignen Tumor handele, erwies sich dann auch bei der histologischen Untersuchung als begründet. In den centraleren Partien fand sich reichliches, z. T. wohl extracelluläres Pigment und die Cylinderzellen des Epithels waren unregelmässig und in starker Vermehrung begriffen, während die Zellen der mittleren Lagen nur in ihren Formen verzerrt erschienen. In der Randzone war erst eine Pigmentansammlung an den Papillenspitzen und in der Nähe der Gefässe zu erkennen, die Zellen waren dort regelmässig. Die Affection entsprach also ganz der von Hutchinson als Panaritium melanotreum beschriebenen. Coley berichtet über einen gleichen, aber letal verlaufenen Fall, bei dem ein Rundzellen-Melanosarcom auf der Basis einer Pigmentverschiebung in der Umgebung eines Panaritiums am Daumen entstand. Bruno Löwenheim (Breslau).

Brocq, L. Cent dix malades atteints d'hypertrichose, traités par l'électrolyse. Annales de dermatologie et syphiligraphie. Tome VIII. Nr. 8—9 u. Nr. 10, August—September und October 1897.

Eine Monographie Brocq's, über die Epilation mit Elektrolyse. Im ersten Theil wird in minutiösester Weise das Verfahren auseinandergesetzt, das B. befolgt, im zweiten Theile eine Uebersicht über die behandelten Fälle gegeben. Zum Referat eignet sich die Arbeit nicht.

E. von Düring (Constantinopel).

Boeck, C. Ein Fall von Akanthosis nigricans (dystrophie papillaire et pigmentaire). Norsk Mag. f. Laeger. pag. 273. 1897.

Boeck berichtet einen Fall dieser Krankheit, wovon zur Zeit 10 Fälle beschrieben wurden.

Frau X, 52 Jahre alt, erschien zum ersten Mal am 8. Juni 1893. 4½ Jahre früher war sie wegen Medullärkrebs in der linken Mamma operirt worden, ohne dass später Recidiv eingetreten. Im Sommer 1892 begann am Halse eine schnell zunehmende Missfärbung der Haut, begleitet von intensivem Jucken.

Diese Missfärbung verbreitete sich darauf langsam übers Gesicht und über den Körper. Gleichzeitig wurde die Haut an den angegriffenen Partien uneben und knotig, gleichsam dicht mit Warzen besetzt. Später wurden auch die Extremitäten, sowohl die Ober- als auch Unterextremitäten angegriffen. Auch die äussersten Gelenke wurden angegriffen. Die Haut unter allen Nägeln, besonders die der Finger, war kissenförmig verdickt. Auch in Betreff der Zehen Andeutung derselben Verdickung.

Die Pigmentirung war überaus stark am Halse und am Nacken, die mehr oder minder braunschwarz waren. Am Truncus war die Pigmentirung am stärksten zwischen beiden Schulterblättern und rund um den Leib. Um den Nabel herum war die Haut intensiv schwarzgrau sowie rauh und scharf anzufühlen (Hyperkeratosis). Auch an den Genitalien und um dieselben herum sowie am Anus war die Haut stark pigmentirt und zum Theil warzig und rauh anzufühlen. Gleichzeitig starkes und genirendes Jucken.

Im Laufe des letzten Winters, ehe Patientin B. consultirte, hatte sie beständig Stechen und Wundgefühl in der Zunge verspürt, und im Laufe des letzten Monats hatte sich ein „schwammiger" Zustand der Schleimhaut im Munde entwickelt, um die Vorderzähne herum und nach hinten über den harten Gaumen, so dass sie fast nicht essen konnte. Dieser eigenthümliche Zustand der Schleimhaut wird von B. folgendermassen beschrieben:

Die Schleimhaut über dem ganzen harten Gaumen zeigt sich mit einer unzähligen Menge dichtstehender, sehr langer, haarfeiner Papillen besetzt, zwischen welche man den Spatel ziemlich tief einsenken kann, ungefähr wie wenn man das Haar mit einem Kamm scheitelt. Dieser Theil der Schleimhaut war ziemlich empfindlich. Die Patientin fühlte sich sehr schwach und war ohne Appetit. Die Diurese war gering, nur

½ Liter per Tag. Weder Eiweiss noch Zucker. Vom Juni 1893 an wurde sie mit einer Nebennierencur behandelt — Nebenniere theils geröstet, theils als Extract mit Glycerin, theils als Suppe genossen. Die Urinmenge begann sofort zu steigen und war während der Cur stets 1 Liter täglich.

Die Cur wurde bis zum April 1894 fortgesetzt. Die Haut wurde auch während der Cur etwas heller und glatter, aber Patientin fühlte sich stets schlechter und wurde übel, nachdem sie Nebenniere genommen und hörte damit auf. Es wurde eine schnell wachsende Geschwulstbildung im Unterleibe von krebsartiger Natur constatirt. Patientin starb im Mai 1894, ohne dass Obduction gestattet wurde.

Boeck hatte zu Lebzeiten ein kleines Stück der Haut am Halse zu mikroskopischer Untersuchung excidirt, wovon Nachstehendes referirt wird:

Verdickung sowohl des stratum corneum als auch des granulosum, das rete mucosum dagegen von gewöhnlicher Dicke.

Der Papillarkörper ergab sich, im Gegensatz zu Darier's Befund, als ungewöhnlich zellenreich, indem die eigenen Zellen des Bindegewebes fast überall in abnorm reichlicher Menge vorkamen, besonders längs der Gefässe, die sich fast in der Regel von einer oft ziemlich breiten Zone von proliferirenden Kernen umgeben fanden. Man fand gleichfalls eine grosse Anzahl „Mastzellen", aber relativ wenig Leukocyten.

Die Faserzellen des Bindegewebes in den Papillen selbst schienen ungewöhnlich zart und fein zu sein und boten, indem sie überall schwach wellenförmig in der Längenrichtung der Papillen verliefen, ein eigenthümliches, fein gekräuseltes Aussehen dar.

Der Uebergang zwischen diesem so ungewöhnlich zarten und lose zusammengefügten Bindegewebe in der Papille selbst und dem Bindegewebe unmittelbar unter derselben mit seinen normal dicken und festen Bindegewebebalken war ausserordentlich schroff und dieser schroffe Uebergang wurde durch einzelne Farbenreactionen noch mehr markirt. Der Verfasser ist zu dem Glauben gebracht, dass etwas vom wesentlichen Krankheitsprocesse in der Haut an das erwähnte eigenthümliche Verhältniss des Bindegewebes in den Papillen selbst geknüpft war.

Auch die elastischen Fibern in den Papillen selbst erwiesen sich, mit Orcein gefärbt, als äusserst fein und ganz gewiss sparsamer als im normalen Zustande.

Höchst auffallend war die ausserordentliche Menge von abnorm grossen und stark verzweigten Pigmentzellen überall im Papillarkörper. Man konnte auch sehen, wie eine oder die andere ziemlich verzweigte Pigmentzelle ganz in das rete mucosum gewandert war.

Drei tiefere Schichten des rete mucosum waren auch stark pigmentirt. Verfasser glaubt dazu beigetragen zu haben, das Leben durch die Nebennierencur zu verlängern. Krefting (Christiania).

Osler, Wm. (Baltimore): Ueber diffuses Scleroderma, dessen Diagnose und die Verwendbarkeit des Thyroidextraktes. Journal of cutaneous and Genito-urinary Diseases. Febr. und März 1898.

Osler hält die diffuse Sclerodermie für eine zum Glücke seltene Erkrankung; öfter noch von dem praktischen Arzte gesehen, den die Patienten wegen angeblichen Rheumatismus oder allgemeiner Schwäche zu Rathe ziehen. Die Pathologie dieser Erkrankung ist noch ganz unklar. Am häufigsten wird selbe für eine vom Nervensystem abhängige Trophoneurosis angesehen. Doch neigen sich manche Autoren auch zur Annahme einer dem Myxödem ähnlichen Ernährungsstörung, mit Betheiligung von alterirter Schilddrüsenfunction; andere zur Annahme einer Sclerosis in Folge ausgedehnter Endarteritis; oder einer primären Lymphgefässaffection. Der Verfasser liefert eine genaue Beschreibung mehrerer Fälle. Fall 1 zeichnet sich durch wiederholte Arthritis vor dem Beginne; diffuse Sclerodermie; Sclerodactylie und trophische Läsionen aus. Fall 2 diffuse Sclerodermie: Beginn mit Steifigkeit und Schwellung der Hände und Füsse; möglicher Stillstand nach Thyroidbehandlung. Fall 3. Beginnt mit Gelenkschmerzen; diffuser Sclerodermie der Hände, Arme und Schultern; Erythem der Kniehautbedeckung; starkes Oedem der Beine; Pigmentation der Armhaut; Tod unter Gastrointestinalerscheinungen. Fall 4. Lungentuberculose; Sclerodermie der Nacken- und oberen Rückenhaut, der Brust und oberen Abdominalhaut. Fall 5. Vorgeschrittenes Stadium Graves'scher Erkrankung; merkwürdige Sclerodermie beider Beine. Fall 6. Vasomotorische Störungen der Arme und Beine im Beginne; allmälige Sclerodermie der Finger mit nekrotischen Herden an den Fingerspitzen; beginnende Sclerodermie der Vorderarme mit Pigmentation. Fall 7. Sclerodermie der Hände, Finger und in mässigem Grade der Wangen; Tachycardia; ausserordentliche Cyanose der Haut der Beine; subcutane fibroide Knötchen. Fall 8. Diffuse Sclerodermie; intensive und allgemeine Pigmentation mit eingeschlossenen Leucodermaplaques; Leistendrüsenschwellungen; progressiver Fortschritt der Erkrankung. Mit Bezug auf die Differentialdiagnose erwähnt Verf. das solide Oedem, welches lang bestehenden Herz- und Nierenaffectionen mit Wassersucht folgt; die sogenannte scorbutische Sclerosis, welche auf Grund der einhergehenden Purpura und subcutanen Blutungen leicht erkenntlich ist; das Myxödem; andere vasomotorische und trophische Erkrankungen. Der Fall 1 illustrirt den nicht seltenen Anfang mit Arthritis; auch war dies der meist vorgeschrittene Fall dieser Art, mit ausgedehntester Hautbetheiligung. Fall 2 manifestirte keinen Fortschritt während einer 18monatlichen Beobachtung und Behandlung mit Thyroidea. Fall 3 demonstrirte eine extreme Sclerodermie mit sehr schmerzhaftem Beginn und absolutem Bewegungsverluste. Fall 6 präsentirte ungewöhnliche Gefässveränderungen; eine Cyanose der Beine, wie Verf. sie noch nie gesehen hatte. Pigmentreichthum der Haut betrachtet Verf. für ein besonderes Symptom der Sclerodermie, häufiger in leichtem Grade und

nur selten intensiv genug, um an Addison's Krankheit zu erinnern, wie im Falle 8. Die Pigmentationen fasst Verf. als das Product trophischer Veränderungen auf, zumal all die anderen Merkmale des Addison, wie Magendarmstörungen, extreme Prostration etc. fehlen. Die Behandlung mittels Thyroidextraxt wurde bei 6 Fällen vorgenommen und zwar in einer Dauer von 10 Tagen bis 19 Monaten. Fall 3 erhielt Thyroidea bloss einige Wochen und soll sich nach Angabe von Freunden etwas gebessert haben. Fall 6 nahm 0·1—0·3 Thyroidea t. i. d. 7 Monate lang. Der Zustand besserte sich bei diesem nicht weit vorgeschrittenem Falle. Die Besserung wurde jedoch eher der allgemeinen Stärkung des Organismus zugeschrieben. Fall 8 bekam 0·1—0·3 Thyroidea t. i. d. etwa 18 Monate hindurch, ohne jedweden Einfluss. Fall 2 wurde 19 Monate lang mit Thyroidea behandelt, ohne eine bestimmte Wirkung zu äussern. Fall 7, der die einleitenden vasomotorischen Symptome so deutlich zeigte, nahm 0·3 Thyroidea 1—2mal täglich beinahe 19 Monate hindurch, in welchem Zeitraume kein Fortschritt der Krankheit stattfand. Aus den letzten zwei Fällen ist auch ersichtlich, wie lange Thyroidea ohne Schaden genommen werden kann. Fall 7 hat trotz der Tachycardie das Mittel gut vertragen. Verf. kommt zur Schlussfolgerung, dass Thyroidea kein Specificum für Sclerodermie sei und als solches auch nicht empfohlen werden kann. Massage und Salicinpräparate bewähren sich noch am besten. Ref. A. B. Berk (New-York).

Moster. Ueber Sclerodermia diffusa. Deutsche medicin. Wochenschrift, 28, 1898.

Moster hat 9 Fälle von Sclerodermie beobachtet, darunter zwei circumscripter und 7 diffuser Sclerodermie. Hievon kamen 6 beim weiblichen und 3 beim männlichen Geschlechte vor. Er unterscheidet zwischen acut und chronich verlaufenden Fällen. Die häufig an den erkrankten Stellen zu findende Pigmentation hält Moster für einen Folgezustand des der Sclerodermie eigenthümlichen, pathologisch anatomischen Processes. Die letzte im Greifswalder Verein vorgestellte Kranke erhielt Bäder mit einem Zusatz von je 60·0 Ichthyolammonium und innerlich Tabletten von Calcium sulfo-ichthyolicum à 0·1 pro die 3 Stück, daneben Einreibungen von 10% Ichthyolvaselin. Ueber den Erfolg will Moster später berichten. Max Joseph (Berlin).

Darier, J. et **Gaston.** Sclérodermie en plaques de type insolite. Annales de dermatologie et de syphiligraphie. Tome VIII, Nr. 5. Mai 1897. pag. 451.

Die Engländer würden nach der klinischen Beschreibung diesen Fall einen „case for diagnosis" nennen. Man kann an Lepra, Sarcom, Mycosis fungoides denken. Bei einer jungen Frau zeigen sich etwa 10 Läsionen, von mittlerer Ausdehnung von 5 Franken, mehr oder weniger scharf begrenzt; im Beginne sind diese Flecken nicht indurirt, allmälig sclerosiren sie sich, nehmen Speckfarbe an oder werden fast keloïdartig.

ihre Farbe wechselt zwischen braun bis roth und tiefkirschroth. Diese Eruptionen haben sich seit 7 Jahren gebildet; sie haben ihren Sitz auf beiden Wangen, an der Schulter und am linken Arm. Von einem Knoten am Ellbogen excidirte Darier etwas und die Untersuchung ergab: Epidermis und Adnexe, Gefässnetz, elastisches Netz normal; es ist keine Tumorbildung, kein Granulom nachzuweisen. Die Veränderung besteht in ausgesprochener Bindegewebshyperplasie im Derma und Hypoderm, gebildet aus anormalen Bindegewebsfasern. Daraufhin muss man die Diagnose „Sclérodermies en plaques" stellen, mit der Nebenbezeichnung „lardacées" oder „pseudo-chéloidiennes". Therapeutisch ergab die Anwendung der Elektrolyse — 9 Sitzungem in kaum einem Monate — auf einer Plaque eine so auffallende Besserung, dass die Behandlung mit Aussicht auf Erfolg fortgesetzt werden soll.

E. von Düring (Constantinopel).

Lannois, M. Mélanodermie chez les épileptiques. IX. Congrès des médecins aliénistes et neurologistes tenu à Angers du 1 au 6 aout 1898. (La médecine moderne 1898, Nr. 62.)

Lannois berichtet über eine völlig gleiche Hyperpigmentation der Haut, die er bei 5 Epileptischen beobachtet hat. Er hält diese Pigmentanomalie — kleine, rundliche, etwa linsengrosse Flecke von weisser bis leicht gelblicher Farbe auf braunem oder sogar fast schwarzem Grunde, welche nur den Rumpf einnimmt, Gesicht und Extremitäten frei lässt — für die Wirkung trophischer Störungen, die vielleicht auf den Sympathicus zurückgeführt werden können. Feré hat bereits einen ähnlichen Fall veröffentlicht. Paul Witte (Breslau).

Kopff. Epithélioma volumineux de la conjunctive bulbaire. (La médecine moderne 1898, Nr. 38.)

Kopff berichtet auf dem französischen Ophthalmologencongress über einen Patienten aus seiner Klientel, bei dem im Alter von 73 Jahren seit circa einem halben Jahr sich ein Tumor des linken Augapfels von etwa Kastaniengrösse gebildet hatte. Der Tumor wurde enucleirt; dabei zeigte sich, dass derselbe ausging von der Conjunctiva bulbi, der eigentliche Augapfel war vollkommen intact. Mikroskopische Untersuchung ergab ein Epitheliom. Albert Fricke (Breslau).

Schmeltz. Ueber Aetiologie und Pathogenese des Carcinoms. (12. intern. medic. Congress, Moskau. Centralblatt für Gynaekologie 1897, Nr. 38.)

Schmeltz konnte im Rectum-, Hoden-, Zungen-, Lippenkrebs, besonders aber im Mammacarcinom Parasiten nachweisen, die regelmässig begrenzte Blasen darstellen, in ihrer weiteren Entwicklung die Form einer Cocarde annehmen, um sich dann zu theilen. Aus dem fehlenden Chromatingehalt glaubt S. schliessen zu können, dass es sich um Parasiten handelt. Dieses Fehlen von Chromatin unterscheidet sie mit Sicherheit von degenerirten Carcinomzellen. Culturen gaben keine positiven

Resultate. Die Krebsparasiten entwickeln sich nach seiner Hypothese in der Zelle und bilden in ihr Sporen, welch letzteren die umgebenden Zellen inficiren. Diese hinwiederum degeneriren und sterben ab. Die Blut- und Lymphgefässe führen die Coccidien überall hin, wo sie aber in die Gewebe eindringen, erzeugen sie Metastasen. Härtung der Präparate in Flemming'scher Chromacetosmiumlösung.

Theodor Baer (Frankfurt a. M.).

Lotzemer, Adam. Ueber ein cavernöses Myxom der Haut Inaug.-Diss. Würzburg 1896.

Die Geschwulst sass im Nacken. bestand lange Zeit als unbedeutender Knoten und war seit einem Vierteljahre zu einem Tumor gewachsen, dessen Durchmesser in der Länge circa 13 Cm., in der Dicke 5—7 Cm. betrug. Im Centrum hatte der Tumor ein gelbliches, fettähnliches, nach der Peripherie ein weisses, homogenes Aussehen, die Randzone war roth. Consistenz elastisch. Mikroskopisch weist Lotzemer nach, dass es sich im peripheren Theile um eine myxomatöse Entartung des Bindegewebes mit reichlicher Gefässneubildung handelt, die in den äussersten Schichten zu einer teleangiectatischen Entartung von entschieden cavernösem Charakter neben einer Art von hämorrhagischer Infiltration des Gewebes geführt hat. Ed. Oppenheimer (Strassburg i. E.).

Jupunoff, Iwan. Cyst-Adenoma sudoriparum. Inaug.-Diss. Würzburg 1896.

Jupunoff gibt zunächst eine zusammenfassende Uebersicht über die Literatur der Schweissdrüsenadenome, deren unbestimmte Stellung in der Reihe der Geschwülste noch häufig Veranlassung zur Verwechslung mit anderen Erkrankungen gegeben hat. Er beschreibt alsdann den histologischen Befund bei einem solchen Cyst-Adenom, das vom Rücken eines Mannes stammend, noch als Spirituspräparat 16 Cm. lang, 10—12 Cm. breit und 5—6 Cm. dick war, eine ganz enorme Grösse für ein Cyst-Adenom. Ed. Oppenheimer (Strassburg i. E.).

Jeanselme et **Buffnoir.** Lipomatose symétrique. (La France médicale 1898, Nr. 19.)

Die beiden Autoren stellen einen Kranken vor, der symmetrisch mit Lipomen behaftet ist (Kinn, seitliche Halspartie, Nacken, Supra-, Infraclaviculargegend, Scarpa'sches Dreies, vordere Bauch-, Lumbalgegend); keine Drüsenschwellungen, keine Milzvergrösserung. Blutbefund ergibt leichte Leukocytose mit ganz vereinzelten, kleinen, mononucleären Lymphocyten. Albert Fricke (Breslau).

Jehl, M. De la dermofibromatose pigmentaire généralisée et de ses rapports avec la neurofibromatose pigmentaire généralisée. (Gazette hebdom. de médecine et de chirurgie 1898, Nr. 53.)

Die Namen „Dermofibromatosis pigmentosa" und „Neurofibromatosis pigmentosa" seien schlecht gewählt, weil sie zwei besondere Formen ein und derselben Krankheit vorstellen, die nur nach der Localisation ver-

schiedene Symptome darbieten; auch gebe es zwischen beiden Mischformen, die sowohl die Symptome der Dermo- wie der Neurofibromatosis zeigen. Auch deshalb seien die Bezeichnungen unzulänglich, weil sie nicht auf ein Hauptsymptom, die Cachexie, welche allen Formen eigen sei, hinweisen. Albert Fricke (Breslau).

Thibierge. Maladie de Recklinghausen (neuro-fibromatose généralisée) sans tumeurs fibromateuses. (La méd. moderne 1898, Nr. 16.)

Thibierge stellt eine 36jährige Frau vor mit unzähligen flachen, milchkaffeefarbenen Flecken am Rumpf, von verschiedener Grösse (2—3 Millimeter Durchmesser bis zu den grössten, etwa 4—5 Cm. breit). Diese Flecke entsprechen genau denen, die sich bei Neurofibromatosis finden; auch zeigt die Patientin dieselben psychischen Störungen, wie sie bei letzterer Affection vorkommen (Schwäche, Mattigkeit, Hang zur Melancholie). Nur fehlen in diesem Falle die Tumorbildungen und deshalb sei der Name „Recklinghausen'sche Krankheit" geeigneter. Thibierge weist noch auf die diffuse, bräunliche Gesichtsfärbung der Patientin, die vielleicht mit der bestehenden Urobilinämie in Zusammenhang zu bringen sei, und auf gastrische Störungen hin, auf die man bei dieser Affection vielleicht mehr Gewicht legen müsse. Albert Fricke (Breslau).

Abt, Carl. Ein Fall von Fibroma molluscum der Vulva. Inaug.-Diss. Tübingen 1896.

Der von Abt mitgetheilte Fall von Fibroma molluscum ist interessant durch das rasch eingetretene Recidiv. Die Patientin kam zum ersten Male in Beobachtung mit prallen, derben Tumoren der Labia majora, links kleinfaustgross, rechts gänseeigross. Die Tumoren wurden excidirt und erwiesen sich als Fibrome. 4 Jahre später kommt Patientin wieder zur Behandlung wegen eines Tumors an gleicher Stelle, der schon 3 Monate nach der Operation wieder zu wachsen begonnen hatte. Derselbe sitzt in der Narbe des rechten Labium majus und ist etwa zweifaustgross. Wiederum Excision des Tumors, der bei mikroskopischer Untersuchung sich wiederum als Fibrom erweist, ohne jeden Anhaltspunkt für Malignität. Nach 3 Monaten noch recidivfrei. Recidive sind im Allgemeinen selten; in der vom Autor durchgesehenen und tabellarisch mitgetheilten Literatur sind nur 5 Fälle von Recidiv enthalten.

Ed. Oppenheimer (Strassburg i. E.).

White, J. C. (Boston). Lymphangiom der Labia majora. (Journal of cutaneous and genito. Urinary diseases. Februar 1898.)

Der casuistische Bericht betrifft ein 27jähriges Fräulein, die im Jahre 1890 unterhalb des linken Kniegelenkes eine weisse, glänzende, ödematöse Schwellung beobachtete, welche zwei Jahre hindurch, ohne begleitender Entzündung, unverändert verharrte. Drei Jahre später etablirte sich ein ähnlicher Zustand am rechten Beine. Indem trotz allmöglicher Massregeln keine Besserung erfolgte, wurde, in Vermuthung eines etwaigen Circulations-Hindernisses von Seite eines Beckentumors, auf

eine Untersuchung gedrungen, welche erst verweigert — später aber nach Hinzutreten von ausgesprochener Dermatitis gestattet wurde. Die Untersuchung ergab stark verdickte, härtliche, jedoch compressible Labia majora, besetzt von dichtgedrängten, verschieden grossen, dunkelrothen, warzigen und papillomatösen Wucherungen, welche im Gefolge eines länger bestehenden, nicht sehr starken Oedems sich entwickelt haben sollten. Für 2 bis 3 Jahre hindurch bestand intensives Jucken an den Labien, welches jetzt ganz gewichen ist. Dafür findet eine, zwischen den Wucherungen stammende, gesteigerte Secretausscheidung statt, welche im Herabfliessen ausgedehnte Dermatitiden der Beine verursacht. Die Labia minora sind nicht besonders betheiligt. — Der mikroskopische Befund ergibt eine normale Hornschichte, Mangel des Stratum lucidum, deutliche Körnerschichte mit Vacuolation nach abwärts, hypertrophirtes Rete malpighii mit vielen interpapillären Zapfen, keine Mitosen. Die Cutis zeigt in den oberen Schichten eine, die kleinen, etwas dilatirten Lymphgefässe umgebende Rundzelleninfiltration, leicht ödematöse Papillen; dagegen in der Tiefe stark erweiterte Lymphgefässe und Lymphräume, welche mit einer coagulirten Masse gefüllt sind; stellenweise Leukocyten enthaltend. Auffallend erschien der Mangel elastischen Gewebes und irgendwelcher Bakterien. Die Verminderung des elastischen Gewebes beruht wohl auf dem ausgesprochenen Oedem. Mit Rücksicht auf den mikroskopischen Befund zählt Verf. seinen Fall zu dem Lymphangioma superficiale, auf der Basis tiefliegender lymphangiektatischer Bildungen.

A. B. Berk (New-York).

Geschlechts-Krankheiten.

(Redigirt von Prof. **Neisser** und Dr. **Schäffer** in Breslau.)

Viscerale Syphilis.

Blodgett, Albert N. Entire Destruction of Soft Palate and Velum by Syphilis. (Boston Medical and Surgical Journal. Band CXXXVII, Nr. 6. 1897.)

Ein 11jähriger, gesunder und von gesunden Eltern stammender Junge zeigte nach einer in der Schule vorgenommenen Impfung die Symptome einer Syphilis mit nachfolgender Alopecie und Iritis. Als Blodgett ihn drei Jahre nach der Infection zuerst sah, waren die rechten Cervicaldrüsen stark indurirt und verschiedene Pigmentflecke vorhanden. Eiteriger Ausfluss aus der Nase war marcant. Der harte Gaumen war intact, obwohl die Schleimhaut etwas verdickt war. An der Stelle des Velum und der Uvula war ein unregelmässig contourirter Defect mit indurirten und unterminirten Rändern zu sehen, welcher sich zwischen den vorderen Gaumenbögen erstreckte. An der äusseren Kante des vorderen Gaumenbogens rechterseits war eine unabhängige zerklüftete Ulceration vorhanden, welche sich bis zur Tonsille erstreckte. Eine andere breite, oberflächliche Ulceration erstreckte sich um den linken Gaumenbogen bis zum letzten oberen Mahlzahn. Die Epiglottis und der Larynx waren nicht afficirt.

In der Discussion, welche dem in der Suffolk District Medical Society gehaltenen Vortrage folgte, wurde von verschiedener Seite darauf aufmerksam gemacht, dass die Symptome mehr für eine congenitale Syphilis als für eine durch die Impfung acquirirte sprechen.

Louis Heitzmann (New-York).

Gottheil, William S. Gummatous Periostitis and Osteitis, with Report of a Case of Perforation of the Cranial Vault. (New-York Medical Journal. LXIX, pag. 145. 4. Febr. 1899.)

Gottheil beobachtete bei einer 35jährigen Frau einen gummatösen Process in einer auf der Mitte des Scheitels gelegenen alten Narbe. Ungefähr 12 Jahre früher war aus dieser Stelle ein 2"—2¼" messendes

ovales Knochenstück spontan entfernt worden, welches aus anliegenden Theilen der hintern obern Partien beider Scheitelbeine bestand und durch die Pfeilnaht in der Mitte durchschnitten war. Die äussere Knochenplatte war völlig intact, die lamina interna war nur in der Mitte längs der Naht vollkommen erhalten als schmaler Streifen; hier war also das knöcherne Schädeldach in seiner ganzen Dicke entfernt worden; sonst war die untere Oberfläche des Knochenstücks porös.

H. G. Klotz (New-York).

Bailey, Wesley G., M.D. Chancre of the Oesophagus Acquired Through Tobacco. (The Medical News. Vol. LXXII, Nr. 12. 1898.)

Ein 30jähriger Mann hatte ein Geschwür am oberen Rande des Oesophagus, welchem bald Secundärerscheinungen folgten. Patient gab an, dass er den Kautabak eines Freundes benutzt hätte, dessen Hals mit hässlichen Flecken bedeckt war. Da das Geschwür drei Wochen nach Gebrauch dieses Tabaks zuerst beobachtet wurde, Roseola sich prompt entwickelte, und weder an den Genitalien noch sonst am Körper ein Geschwür zu sehen war, nimmt Bailey an, dass die Ansteckung durch den mit syphilitischem Virus inficirten Speichel erfolgte. Louis Heitzmann (New-York).

Flexner, Simon. Gastric Syphilis with the Report of a Case of Perforating Syphilitic Ulcer of the Stomach. (The Amer. Journ. of the Med. Sciences. Oct. 1898.)

Beschreibung des Falles eines 52jährigen Mannes, bei welchem die Autopsie ein grosses Lebergumma und Ulcus syphiliticum des Magens mit Perforation ergab. Am Fundus des stark contrahirten Magens fand sich ein grosses Geschwür, 5—5 Cm. im Umfange. Im linken Leberlappen war ein Geschwür, 11—4—5 Cm. vorhanden, welches durch Verschmelzung mehrerer Gummata gebildet wurde. Bei mikroskopischer Untersuchung fand man die gewöhnliche Structur syphilitischer Gummata. In keinem anderen Organe waren Gummata vorhanden.

Louis Heitzmann (New-York).

Ferro, J. Etude sur la forme douloureuse du chancre de l'amygdale. (Thèse de Paris. Nr. 364. 1897. 43 Seiten.)

Die Localisation der Primäraffecte auf den Mandeln ist eine ziemlich häufige unter den extragenitalen Localisationen. Die schmerzhafte Form dieses Schankers verleitet leicht zu diagnostischem Irrthum, weil sie oft mit Fieber und Allgemeinsymptomen einhergeht, die vor Allem an eine Angina denken lassen. Wichtig ist die Feststellung einer den Mandel-Schanker stets begleitenden indolenten, harten Drüsenschwellung. Ob schmerzhaft oder nicht, kann der Mandel-Schanker mit Pseudomembranen bedeckt sein. In diesem Falle gibt die bakteriologische Untersuchung weitere diagnostische Anhaltspunkte. Das gleichzeitige Vorkommen von Herpesbläschen ist zwar nicht gewöhnlich, spricht aber nicht gegen Syphilis. Kuznitzky (Köln).

Pini, J. (Bologna.) Sur la syphilose de la langue. (Glossite nodulaire et glossite diffuse.) (Annales de dermatologie et de syphiligraphie. Tome IX, Nr. 10. Octobre 1898.)

Pini beabsichtigt in einer Reihe von Monographien die bis jetzt nicht genügend behandelte Anatomie der syphilitischen Zungenerkrankungen zu studiren.

Die Arbeit ist ausserordentlich reich an Details; die vielleicht vorhandenen Beziehungen zwischen syphilitischen und carcinomatösen Erkrankungen der Zunge, die Gegenwart oder Abwesenheit der Riesenzellen in gummösen Infiltraten, die Herkunft der Plasmazellen, die Frage der Entstehung des jungen Bindegewebes — alle diese Fragen werden vorübergehend berührt.

Wir müssen uns darauf beschränken, hier die Schlüsse wiederzugeben, zu denen P. gelangt.

Die wichtigsten histopathologischen Veränderungen sind:

a) Für die syphilitischen Knoten der Zunge:

1. Ausgang derselben vom submucösen Bindegewebe; diese Schicht entspricht der Bindegewebslage der Cutis.

2. Die Entwickelung findet statt von diesem Centrum gegen die Oberfläche, unter Deformation und Atrophie der Papillen.

3. Das elastische Gewebe und seine Anordnung zeigen tiefgehende Veränderungen; das Muskelgewebe verschwindet spurlos.

4. Die Knoten sind ziemlich scharf begrenzt.

5. Entstehung, Structur und Sitz der Knoten unterscheiden sich in nichts von den Knoten, die wir in der Haut beobachten.

6. Neigung zur Bildung von Riesenzellen ist durchaus nicht vorhanden.

7. Die Gefässveränderungen bestehen in Wucherung und Ablösung des Endothels, und in Infiltration der Tunica externa; hervorspringende Zeichen eines endarteritischen Processes fehlen.

b) Bei der syphilitischen Glossitis (glossite diffuse) dagegen finden wir:

1. Der Process nimmt seinen Ausgangspunkt in weit tieferer Schicht und bestimmter im „parenchyme musculaire".

2. Die Erkrankung zeigt keine scharfen Grenzen und hat Neigung zur Ausdehnung auf das ganze Organ.

3. Das Schleimhautepithel ist in Wucherung und schickt unregelmässige Fortsätze in die Cutis.

4. Die morphologischen Elemente des entzündlichen Processes sind dieselben wie die im Knoten, aber es finden sich auch Riesenzellen.

5. Die Bindegewebsneubildung ist sehr augenfällig.

6. Das neugeformte Bindegewebe ist in sich stark kreuzenden Bündeln angelegt, wodurch die Härte des Organs bedeutend erhöht wird.

7. Das Resultat der diffusen Glossitis sind Formveränderungen (langue lobée, langue rhagadiforme) der Oberfläche, theils in Folge der durch die Ulcerationen gesetzten Gewebsverluste, theils durch die Schrumpfung des neugebildeten Bindegewebes. Düring (Constantinopel).

Geschlechtskrankheiten. Allgemeines.

Ehrmann, S. Ueber Syphilis sine exanthemate. (Wiener med. Wochenschr. Nr. 10 u. 12. 1898.)

Ehrmann gibt durch die Beschreibung dreier Krankengeschichten Beiträge zur atypisch verlaufenden Syphilis. Es handelt sich um Fälle von typischer syphilitischer Initialsclerose mit indolenter Drüsenschwellung, bei denen das erste Exanthem ausblieb und dennoch in späteren Monaten oder Jahren Zeichen allgemeiner Syphilis aufgetreten waren.

Auch Ehrmann wendet sich demnach durch Veröffentlichung dieser Fälle endlich gegen die ältere conservative Auffassung seiner Schule, welche die Syphilis in ihrer Anfangsperiode bisher nur als eine typisch verlaufende anerkannte.

In den ersten beiden seiner Fälle waren zur kritischen Zeit des ersten Exanthem-Ausbruches (9—12 Wochen p. J.) die allgemeinen Erscheinungen bloss durch Anaemie, rheumatoide Schmerzen, Schlaflosigkeit, subfebrile Bewegungen, im zweiten Falle ausserdem durch einige verdächtige Flecke an der Bauchhaut, aber ohne eigentliches Exanthem vorhanden; wohingegen in späteren (8 respective 5 Monaten) deutliche Schleimhautpapeln, Psoriasis palmaris et plantaris syphilitica, die stattgehabte allgemeine Infection ausser Zweifel stellte.

Im dritten seiner Fälle war das erste deutliche, die allgemeine Infection manifestirende Symptom ein schuppendes Syphilid der Flachhände und Fusssohlen erst 5 Monate post Infectionem zu constatiren.

Ehrmann bemerkt zu dem eben geschilderten Vorkommen dieser einzelnen (nach der Erfahrung des Referenten übrigens recht häufig zu beobachtenden) Fälle, dass viele Syphilitiker deshalb ungerechtfertigter Weise ohne Behandlung bleiben, da die behandelnden Aerzte respective Patienten durch das Ausbleiben des Exanthems in der Diagnose des Primäraffectes — was dessen syphilitische Natur betrifft — wankend gemacht, die allgemeine Behandlung einzuleiten, nicht den Muth haben.

Speciell bei Frauen hat, wie Ehrmann anführt, Fournier nachgewiesen, dass etwa 40 Procent aller Fälle von Syphilis ohne (erstes und typisches, Ref.) Exanthem verlaufen.

„Wir können also," so schliesst Ehrmann (in solchen Fällen), „wenn auch nicht immer von Syphilis sine exanthemate schlechthin, doch jedenfalls von einer Syphilis sine exanthemate primo sprechen. Namentlich jenen — allerdings nur spärlichen — Fachärzten, welche nach Entdeckung des Bacillus des weichen Geschwüres sich etwa noch sträuben,

die Helkose und die Sclerose, also durch zwei verschiedene Virusarten erzeugt, anzuerkennen, muss man immer wieder vorhalten, dass das Ausbleiben eines Exanthems nach einer typischen Sclerose noch immer nicht beweist, dass die Sclerose nicht ein syphilitischer Initialaffect war, wenn man nicht in der Lage ist, die ferneren Schicksale des Patienten zu verfolgen.“ Es braucht hier wohl kaum mehr hervorgehoben zu werden, dass dieser Standpunkt z. B. von Lang, aber auch anderen, Neisser, Köbner, Referenten etc., seit vielen Jahren hervorgehoben wurde.

Ullmann (Wien-Baden).

Leredde et **Dominici.** Présence d'éléments figmés anormaux dans les lésions syphilitiques. (Soc. de Biologie ref. Gaz. hebd. Nr. 88. 1898.)

Leredde und Dominici fanden in einer grossen Zahl von primären und secundären syphilitischen Erscheinungen verschieden grosse Granula, die oft durch ihre Zusammenlagerung den Eindruck erweckten, als lägen sie in einer Zelle. Sie färben sich mit Thionin und Hämatoxylin, entfärben sich nach Gram und Ehrlich.

In den gesunden oder nichtsyphilitischen Geweben wurde nichts Aehnliches gefunden.

Für die parasitäre Natur dieser Gebilde spricht nach Ansicht der Autoren der Umstand, dass in einem Gewebsstück, das in einer feuchten Kammer in einen Brutschrank mit 37° gebracht wurde, die fraglichen Granula sich innerhalb 24 Stunden beträchtlich vermehren.

Aehnliche Versuche mit Gewebsstücken anderer pathologischer Natur blieben negativ. Gustav Falk (Breslau).

Ehrmann, E. Ueber Sclerosenreste und ihre Beziehungen zur Syphilisrecidive. (Wiener med. Blätter. Nr. 14. 1898.)

Ehrmann gibt die Krankengeschichten einzelner Patienten aus seiner Krankencassen-Beobachtung, bei denen er im Verlaufe der Behandlung die Beobachtung machen konnte, dass die Exantheme sich viel früher involviren als die letzten Spuren der syphilitischen Initialsclerosen selbst, und das solche Fälle leichter und früher zur Recidive neigen, als andere, und zwar sowohl zu Recidiven der Sclerose selbst, der Reinduration, als auch der universellen ausgebreiteten Recidivexantheme. Diese Beobachtungen geben dem Autor Anlass, darauf aufmerksam zu machen, dass nicht nur die Lymphdrüsen nach den zuerst von Virchow ausgesprochenen Anschauungen, sondern auch die Haut beziehungsweise die Reste der Sclerosen, Infiltrate und Exantheme in der Haut auch, soweit dieselben nicht makroskopisch palbabel sind, in Folge verschiedener Anlässe aber auch spontan zeitweise neue Keime ins Blut gelangen und damit Recidivexantheme entstehen lassen. Ullmann (Wien-Baden).

van Niessen. Ueber ein neues zuverlässiges Verfahren zur Isolirung des Syphiliscontagiums. (Wiener med. Wochenschrift. Nr. 15. 1898.)

van Niessen gibt in der vorliegenden, wohl der 6. oder 7. seiner vorläufigen Mittheilungen über Syphilismikroorganismen, die er seit mehreren Jahren in den verschiedenartigsten Journalen und Fachzeitungen aller Länder ausstreut, ein kurzes Resumé über den Stand seiner Forschungen.

Zum Unterschiede von seiner früher gemachten Behauptung, in dem Blute Syphilitischer, insbesondere solcher Spätsyphilitiker, die mit Gummen, Tabes, progr. Paralyse etc. behaftet sind, das beste Ausgangsmaterial zur Darstellung seiner Syphilismikroorganismen gefunden zu haben, gibt er diesmal an, das beste Material zur Züchtung seiner Syphilisbakterien bestehe aus den epiphytären Antheilen der Rippen, dem Knorpel- und dem Knochenmarke heresyphilitischer Neugeborner. Durch sterile Excochleation aus diesen Organtheilen gewonnen, stellen dieselben Streptobacillen dar, welche in Bouillon, wo sie schon nach 24 Stunden im Brutschranke einen feinen Bodensatz bilden und in div. anderen Medien, Serum, Milch, Agar etc. gedeihen. Der nächste Schritt sei Uebertragen der mit steriler Bouillon aufgenommenen Reincultur in dünn gegossene Bouillongelatine oder auf Serum etc. Die Erscheinungen (!) seien dabei absolut identisch mit den bei Dementia paral. und Tabes specif. vom Autor aus dem Blute gewonnenen Streptobacillen; auch der mit Pipetten ausgesogene Lebersaft der Kinderleichen führte oft zum Ziele. v. N. hält diese Streptobacillen, da er ihnen bei seinen Untersuchungen öfters begegnete, bestimmt für eine der causae morbi der Syphilis, von denen er ebensoviele differencirbare Formen annehmen zu müssen glaubt, als Formen der syphilitischen Exantheme bestehen. Die Ansicht v. N.'s geht dahin, dass ausser der Mischinfection des Syphilisvirus mit Staphylococcen und anderen Mikrophyten, wie bei der Syphilis maligna, auch bei dem macpapul. und pustulösem Syphilid resp. deren Combinationen jeweilig besondere Spielarten jener Mikroorganismen zu Grunde liegen, die er als stammverwandte Krankheitserreger des Syphilis virus betrachtet.

Auch das Auftreten von Condylomata und Gummata glaubt der Autor auf verschiedene Bakterien zurückführen zu müssen, obwohl er, wie er selbst zugibt, dafür noch keine Beweise zu erlangen vermochte.

Diese Schlussfolgerungen des Autors dürften wohl von jedem sich mit Syphilis auch nur klinisch beschäftigendem Arzte schon aus den primitivsten klinischen Erfahrungen her von Vornherein als höchst unwahrscheinlich, ja höchst unwissenschaftlich gedacht, aufgefasst werden und mehr als auf die Priorität geistreich aussehender Gedanken hätte v. N.. mangels exacter Beweise überhaupt keinen Anspruch. Dieselben sind nicht, wie dies bei so gewichtigen Behauptungen wohl unbedingt gefordert werden müsste, durch einwandfreie Untersuchungen gestützt. Obwohl der Referent bereits gelegentlich der Besprechung früherer Publicationen in diesem Archive, Band 42 pag. 453, die gänzlich unwissenschaftliche Art der Publicationen dieses Autors einigermassen gekennzeichnet zu haben glaubt, so kann er nicht umhin, dies an dieser Stelle und nach genauer Lectüre der inzwischen erschienenen, in den wesent-

lichsten Punkten sich theilweise oder völlig widersprechenden Publicationen, Vorträge, Demonstrationen etc. v. Niessen's obige Behauptung nur nochmals und abermals zu wiederholen.

Es würde die völlige Inanspruchnahme einer grossen Arbeitskraft auf längere Zeit erheischen, wollte sich Jemand dazu hergeben, die grössten — theils absurd concipirten, bakteriologisch wie klinisch gleich mangelhaft durchgeführten und meist unklar wiedergegebenen Versuchsreihen des Autors nachzuprüfen und ist es nur begreiflich, wenn sich trotz der Klagen v. N.'s bisher kein Kliniker oder Bakteriologe auf diese dunkeln Pfade begab, die Herr v. N. vorgezeichnet hat. Die Art seiner Publicationen, dieses Mixtum compositum aus sogenannten exact bakteriologischen Experimenten, klinischen Raisonnements, Hoffnungen, Wünschen, Appellen an die Mitwelt, besonders an das nichtärztliche Publicum, wie es nun bis jetzt die Veröffentlichungen v. N.'s darstellen, erscheint bereits nicht nur in medicinischen Wochenblättern, sondern auch in einzelnen der vornehmsten, sonst nur ganz exacten Mittheilungen zur Aufnahme bestimmten Journalen, wie Virchow's Archiv und Uhlworm's Centralblatt für Bakteriologie. Ausserdem wurde v. N. für den, demnächst in Karlsbad stattfindenden Internistencongress zum Referenten für das Capitel Syphilis-Aetiologie bestimmt. Hingegen wich v. N. bis jetzt einer Demonstration seiner Präparate oder Publication in einem aus Syphilidologen oder Bakteriologen zusammengesetzten Fachkreise auffallender Weise immer noch aus. Und gerade dieses Forum müsste doch binnen 8 Jahren dafür zu gewinnen gewesen sein. Denn 8 Jahre, so klagt v. N., forschte er, zu wenig anerkannt, nach dem Contagium der Syphilis.

Diese Thatsachen verdienen mit Rücksicht auf die sehr zweifelhafte Werthigkeit der Publicationen v. N.'s sowie mit Rücksicht auf die Gefahr, dass sich in Karlsbad abermals kein sachverständiges Publicum zur Kritik einfinden dürfte, hier besonders hervorgehoben zu werden.

Ullmann (Wien-Baden).

Schoengarth, Otto. Ueber Leukoplakia lingualis et buccalis, insbesondere über ihr Verhältniss zur Lues. (Inaug.-Diss. Breslau 1896.)

Schoengarth bespricht auf Grund der in der Literatur bisher niedergelegten und weiteren 96 von Neisser beobachteten Fällen die Lymphomatologie, Aetiologie und Therapie dieser bis jetzt immer noch nicht ganz aufgeklärten Affection.

Ed. Oppenheimer (Strassburg i. E.).

Corlett, Wm. Th. (Cleveland). Ein Beitrag zur Frage des Colles'schen Gesetzes. (Journal of cutaneous and genito-urinary diseases. Juni 1897.)

Corlett sucht durch Anführung einschlägiger Fälle in der Literatur das Colles'sche Gesetz zu unterstützen und berichtet dann über einen Fall aus eigener Praxis: Eine 38jährige, anämische Frau stellt ihr 2 Monate altes Kind vor, welches einen maculösen Ausschlag am Körper, nässende Papeln in der Mundhöhle und ad genitalia, Stockschnupfen hat.

Die Mutter präsentirt seit 2 Wochen an der linken Brust ein Geschwür mit indurirten, harten Rändern und Drüsenschwellungen in der Axilla und klagt über Knochenschmerzen. Die Mundsymptome des Kindes waren noch vor der Bildung des Geschwüres der Mutter vorhanden. Die Diagnose Syphilis ergab sich als unzweifelhafte Thatsache, wobei die Mutter von dem Kinde inficirt erscheint. Die Frau hatte 2 gesunde Kinder aus erster Ehe und hatte niemals abortirt. Der Fall konnte nicht verfolgt werden.

Ogilvie, George (London). On the transmission of syphilis to the third generation. (The British Journal of Dermatologie. October und November 1897.)

Das Interesse, welches der Frage entgegengebracht wird, ob die Syphilis auf die dritte Generation übertragbar ist, hat den Verf. veranlasst, eine kritische Prüfung des vorhandenen klinischen Beweismaterials vorzunehmen. Eine erworbene Lues der zweiten Generation muss in einwandsfreien Fällen absolut auszuschliessen, die Diagnose „hereditäre Syphilis" muss fest begründet sein, der Begriff, was wir unter „hereditärer Syphilis" verstehen, muss allgemein auf einheitlicher Grundlage aufgebaut sein. Nach Fixirung dieser drei Bedingungen wird eine Musterung der veröffentlichten Fälle angestellt; wegen Nichterfüllung derselben scheiden als nicht beweiskräftig aus die Fälle von Keyes, Hutchinson, Lasckewitz, Amon, Simon, Homolle, Rabl, Hochsinger u. s. w. Es bleiben nur ein paar Fälle bestehen, die aber auch nur die Wahrscheinlichkeit der Annahme, nicht aber ihre Gewissheit beweisen, da auch bei ihnen noch das eine oder andere Glied in der Kette der Beweisführung fehlt. Was nun den verderblichen Einfluss der Syphilis, den sie auf die ganze Constitution und die Widerstandsfähigkeit des Individuums ausübt, betrifft, so stellt Verf. nicht in Abrede, dass er sich auf dem einen oder andern Wege bis auf die dritte Generation geltend machen kann, klinisch beweisen lässt sich diese Möglichkeit nicht. Des weiteren wendet sich Verf. gegen die Theorie einer erblichen Immunität gegen Syphilis, die sich über mehrere Geschlechter erstrecken soll. Das Profeta'sche Gesetz wird oft weiter gefasst, als es in Wirklichkeit geht; es besagt nur, dass gesunde Kinder, die von secundär syphilitischen Müttern stammen (d. h. Müttern im Secundärstadium der Lues), eine vorübergehende Immunität gegen syphilitische Infectionen besitzen können — Ausnahmen sind bekannt —, nicht aber, dass sie eine solche besitzen, ganz gleichgiltig, ob die Syphilis beim Vater oder der Mutter oder beiden besteht, ob sie secundär oder tertiär, ob sie latent ist, ob sie vorhanden ist oder vorhanden war. Neuerdings hat Düring einen Zusatz zum genannten Gesetz gemacht: Die Immunität gesunder Kinder syphilitischer Eltern (!) kann verstärkt werden dadurch, dass das Kind von der eigenen Mutter oder einer syphilitisch durchseuchten Amme genährt wird, „eine praktische Bestätigung" der Ehrlich'schen Säugeversuche. Dieser Zusammenhang wird als ein künstlicher und willkürlicher zurückgewiesen; die Uebertragung der Resultate von Thierversuchen auf den Menschen

ist ohne weiteres unzulässig, die praktische Bestätigung derselben am Menschen ist erdichtet. Blanck (Potsdam).

Boulogne, P. F. A. Ch. Comment se comportent les exanthèmes de la syphilis et des fièvres éruptives sur les membres touchés par les affections spasmo-paralytiques de l'enfance. (Thèse de Lille. Nr. 47. 1897. 60 Seiten.)

An der Hand von zwei eigenen und sechs referirten Beobachtungen lenkt Boulogne die Aufmerksamkeit auf die bisher wahrscheinlich übersehene klinische Erscheinung, dass syphilitische und acut fieberhafte Exantheme sich an solchen Körperstellen, die unter dem Einfluss gewisser Hirnrückenmarks-Erkrankungen stehen (z. B. Hemiplegie, spinale Kinderlähmung, multiple Hirnrückenmarks-Sclerose), anders verhalten als an den gesunden Körperstellen. Ein feststehendes Gesetz lässt sich aus den bisher beigebrachten klinischen Thatsachen nicht ableiten. Die erwähnten Exantheme verschonen nämlich in einer Anzahl von Fällen die spastischen, paralytischen u. s. w. Körpertheile vollständig, oder doch grösstentheils, während sie sich in anderen Fällen grade hier am reichlichsten entwickeln. Verfasser glaubt, dass das verschiedene Verhalten von dem Sitz der nervösen Erkrankung selbst abhängig ist, welche die betreffenden vasomotorischen Centren entweder lähme oder reize. Von der weiteren aufmerksamen Beobachtung der Circulationsverhältnisse und trophischen Störungen an den befallenen Gliedern erwartet Verf. die Aufklärung des inneren Zusammenhangs dieser exanthematischen Besonderheiten. — Der Dissertation sind 3 Tafeln nach photographischen Aufnahmen beigegeben.

Kuznitzky (Köln).

Janeway, E. J. Danger of Error in Diagnosis Between Chronic Syphilitic Fever and Tuberculosis. (The American Journ. of the Med. Sciences. September 1898.)

An der Hand einer Anzahl Krankengeschichten weist Janeway auf die Thatsache hin, dass bei vielen Fällen von visceraler Syphilis andauerndes Fieber mit Abmagerung vorhanden ist, und dieselben häufig wegen Tuberculose behandelt werden, trotzdem keine Tuberkelbacillen gefunden wurden. Eine kurze antisyphilitische Behandlung genügt in solchen Fällen, um das Fieber vollständig zum Schwinden zu bringen.

Louis Heitzmann (New-York).

Hyde, James Nevins. What Conditions Influence the Course of Infantile Syphilis? (The Medical News. Band LXXI, Nr. 23. 1897.)

Unter infantiler Syphilis versteht Hyde 1. die Phänomene der Syphilis im Intrauterinleben, Syphilis der Conceptionsproducte, des Eies und des Foetus; 2. Extrauterine oder hereditäre Syphilis im Kinde und 3. acquirirte Syphilis bei sonst gesunden Kindern. Er ist überzeugt, dass nicht allein das Virus den Verlauf einer infantilen Syphilis beeinflusst, sondern auch das Individuum, in diesem Falle die Mutter, durch die dem Kinde gereichte Nahrung. Gute Nahrung kann die Mortalität sehr herabsetzen.

Er erzählt den Fall eines 2½monatlichen, gut genährten Kindes, welches am rechten Ohr, an der Stelle, wo die bei der Geburt angelegte Zange eine kleine Wunde hinterliess, eine Initialsclerose bekam, gefolgt von allgemeiner Adenopathie, einem maculösen Exanthem und Plaques im Munde, durch welche die Mutter angesteckt wurde. H. hält es für wahrscheinlich, dass das Kind durch die Zange inficirt wurde. Unter richtiger, lang andauernder Behandlung entwickelte sich das Kind ausgezeichnet und verschwanden alle Anzeichen der Syphilis.

Louis Heitzmann (New-York).

Taylor, Robert W. What Conditions Influence the Course of Syphilis? (The Medical News. Band LXXI, Nr. 17 u. 18. 1897.)

Taylor ist überzeugt, dass die Ansteckungsfähigkeit des syphilitischen Virus in allen Fällen die gleiche ist, und dass dasselbe Gift in manchen Fällen eine leichte, in andern eine schwere Erkrankung zur Folge haben kann. Die Schwere einer Syphilis wird also von dem Zustande des Individuums beeinflusst. Weder die Grösse des Schankers, noch die Ansteckungsstelle hat irgend einen Einfluss in dieser Beziehung, und ist die allgemein verbreitete Meinung, dass ein extragenitaler Schanker immer von einer schweren Syphilis gefolgt sei, gewiss eine irrige. Syphilis ist heutigen Tages eine viel weniger schwere Erkrankung als noch vor 30 Jahren, und ist dies theilweise der verbesserten Behandlungsmethode zuzuschreiben, theilweise besseren sanitären Zuständen, und der grösseren Aufmerksamkeit, welche man der Reinlichkeit und Antisepsis widmet. Ausserdem glaubt Taylor, dass die Gewebe vieler Individuen eine grössere Resistenzfähigkeit gegen die syphilitische Ansteckung besitzen als früher. In vielen Personen existirt also ein mässiger Immunitätsgrad gegen Syphilis, welcher durch Veränderungen in den Geweben und vielleicht im Blute bedingt ist, durch Syphilis der Vorfahren hervorgerufen. Was nun den Verlauf der Syphilis anbetrifft, ist derselbe bei gesunden Personen beinahe immer ein verhältnissmässig milder, mehr oberflächlicher, und ist die Malignität der Syphilis einem Constitutionsfehler, einem krankhaften Zustande oder einem durch Ausschweifungen bedingten herabgekommenen Gesundheitsstande des Patienten zuzuschreiben.

Bei der Behandlung hängt viel von der Intelligenz des Patienten ab, und ist in den meisten uncomplicirten Fällen eine absolute Heilung möglich. In den ersten Tagen des Exanthems gibt er unlösliche Quecksilbersalze in Pillenform, fängt aber sehr bald mit Inunctionen an, und gebraucht dieselben längere Zeit. Jodpräparate hält er nur in den schwereren Syphilisformen für nöthig. Es gibt Ausnahmefälle, in welchen anscheinend von Gesundheit strotzende Personen eine sehr schwere Syphilis bekommen, und scheint es, dass in diesen Personen die theilweise Immunität gegen das Syphilisgift fehlt. Chronische Krankheiten, sowie chronischer Alkoholismus haben einen schlechten Einfluss auf den Verlauf der Syphilis.

Louis Heitzmann (New-York).

Bloom, J. N., M. D. Four Cases of Extragenital Chancre. (The Medical News. Vol. LXXII, Nr. 12. 1898.)

Beschreibung eines Falles von Schanker an der oberen Fläche der Zunge, eines von Schanker in der Mitte der Oberlippe, ferner des eines Arztes mit einer Sclerose am linken Zeigefinger, und einer 40jährigen Witwe, welche einen Schanker an der rechten Brustwarze hatte. Alle vier Fälle waren von allgemeiner Syphilis gefolgt.

Louis Heitzmann (New-York).

Montgomery, Douglas W. Chancre of the lip Probably Acquired through the Use of a „Ronge-Stick". (The Medical News. Band LXXI, Nr. 23. 1897.)

Montgomery beschreibt den Fall eines 20jährigen unverheirateten Mädchens, welches an der linken Seite der Unterlippe ein Geschwür hatte, das sich als eine Primärsclerose entpuppte, und von allen Secundaria gefolgt wurde. Als wahrscheinliche Ursache wurde angegeben, dass sie sich ihre Lippe mit einem sogenannten „Rouge-Stick", einem kleinen, harten, aus einer rothen Salbe bestehenden Stöckchen von ihrer Friseurin einreiben liess, welches erst durch den Speichel der Letzteren befeuchtet und bei allen Kunden gebraucht wurde. M. glaubt, dass auf diese Art Syphilis sehr leicht acquirirt werden kann.

Louis Heitzmann (New-York).

Meyer, Martin. Die bleibenden Kennzeichen der recenten Syphilis. (Inaug.-Diss. Königsberg 1897.)

Mit Rücksicht auf die Schwierigkeiten, die sich bei der Nachforschung auf Syphilis häufig entgegenstellen, stellt Meyer die Kennzeichen zusammen, die nach acquirirter Syphilis gewöhnlich zurückbleiben. Da ist vor Allem die constatirte Immunität der Syphilitischen. Aber die Prüfung eines Individuums durch frische Infection ist eine gefährliche, häufig sogar auch nutzlose Sache. Es folgen dann die Tarnowsky'schen Cauterisatio provocatoria, wo vermittelst Cauterisation durch ein Gemenge von Schwefelsäure und Kohlenpulver ein für Syphilis charakteristisches Infiltrat in Form eines elevirten, kupferrothen Walles erzeugt wurde. Aber selbst Tarnowsky sagt, dass zwar ein positives Resultat die Diagnose sichert, ein negatives aber kein Beweis gegen Syphilis ist.

Meyer bespricht dann die nach Ablauf der Primär- und Secundär-Erscheinungen zurückbleibenden, dem Auge oder dem Finger zugänglichen Residuen, als:

Infiltrationen an Stelle der Initialsclerosen, die verschiedenen Lymphdrüsenschwellungen, die Pigmentationen an Stelle der Syphilide, die Psoriasis cornea an Stelle der Psoriasis luet. palm. et plantar., das Leukoderma, die Leukoplakio oris et linguae, die glatte Atrophie der Zungenwurzel und die neuerdings von Hansemann beschriebene Anteflexio epiglottidis. Dann noch die Iritis, die Sarcocele gummosa und die Periostitiden. Zuletzt macht er noch Mittheilungen über eigene Untersuchungen zur Nachprüfung der Neumann'schen Angaben über die Anwesenheit von Rundzellenhaufen an früher syphilitisch erkrankt gewesenen Hautstellen viele Monate nach ihrer Restitutio ad ontegrum. Thatsächlich konnte er diese Rundzellenhaufen nach früheren luetischen Processen

constatiren, sie fanden sich aber auch an Narben früher nicht virulenter Wunden, weshalb diesen Lymphzellenhaufen nichts für Syphilis Charakteristisches zuzusprechen ist. Ed. Oppenheimer (Strassburg i. E.).

Picandet. Considérations sur la réinfection syphilitique. (Thèse de Paris. 1898/99.) (Ref. nach Gaz. hebdom. de méd. et de chir. Nr. 35. 1899.)

Picandet glaubt nicht an eine „Réinfection", der eine völlige Heilung und der gänzliche Verlust der Immunität vorausgegangen sein muss, sondern an eine „sur. infection", hervorgerufen durch ein stärkeres Virus und gewisse allgemeine oder locale Ursachen, welche auf die torpiden und persistenten Syphilome wirken. Victor Lion (Breslau).

Tarnowsky, W. M. Reinfectio syphilitica. Wratsch 1898, Nr. 9, pag. 241. Russisch.

Tarnowsky berichtete in der Sitzung der russischen dermatologischen Gesellschaft zu St. Petersburg über einen Fall unzweifelhafter Reinfectio syphilitica bei einem 30 Jahre alten gut gebauten Manne, dessen Mutter bereits vor seiner Geburt syphilitisch war und an Paralysis progressiva gestorben ist. Der Patient wurde wegen Lues von Tarnowsky im Jahre 1886 behandelt und stand unter Controlle im Laufe von 10 Jahren, bis er Ende 1897 von Neuem sich mit Lues inficirte. (Ulcus und darauf Exanthem.) Auf Grund dieses Falles behauptet Tarnowsky, dass bei aufmerksamer Behandlung und entsprechender Lebensweise die vollständige Heilbarkeit der Lues möglich ist und sogar in solch' einem Klima, wie wir es in Petersburg haben, wo der Pat. die ganze Zeit zubrachte. Dieser Fall beweist auch, dass die Syphilis beim Menschen sogar mit nervöser hereditärer Belastung heilbar sei. A. Grünfeld (Rostow am Don).

Drennen, C. Traviz. Report of Two Cases of Syphilis, with Remarks Relative to Ptyalism. (The Medical News, Band LXXI Nr. 8, 1897.

An der Hand von zwei schweren Syphilisfällen weist Drennen darauf hin, dass Gingivitis und Salivation keinen genügenden Anhaltspunkt für die Dosirung des Quecksilbers bieten. Bei dem ersten Falle traten schwere Vergiftungserscheinungen ohne die geringste Salivation ein; diese Erscheinungen verschlimmerten sich nach einer Inunction von 4 Gr. grauer Salbe und gingen nach Aufhören der Behandlung sofort zurück. Bei dem zweiten Falle trat Salivation nach ganz kleinen Quecksilberdosen ein; doch konnte die Behandlung ohne weitere Erscheinungen lange Zeit fortgeführt werden, sowie die Mundhöhle, besonders das Zahnfleisch sehr energisch antiseptisch behandelt wurde.

Louis Heitzmann (New-York).

Williams, E. Cecil. A marked history of syphilis. The Lancet 12. Juni 1897.

Williams berichtet von einer 42jährigen Frau, dass sie in 20jähriger Ehe 21 mal schwanger war. Kurz nach der Verheiratung wurde

sie von ihrem an Syphilis leidenden Manne mit einem Schanker inficirt, dem Halsschmerzen und ein Ausschlag folgten, weshalb sie 10 Monate lang behandelt wurde. Das erste Kind wurde 10 Monate nach der Verheiratung geboren und starb 7 Wochen alt; es hatte deutliche Zeichen congenitaler Syphilis. Die zweite Schwangerschaft wurde durch Abort im 6. Monat unterbrochen; bei der dritten wurde ein acht Monats-Kind todtgeboren, desgleichen bei der vierten. Die fünfte endete mit der Geburt eines reifen Kindes, das 2 Jahre 8 Monate lebte und an Rhachitis litt; die sechste mit einem im 6. Monat todtgeborenen Kinde; die siebente mit der Geburt eines noch jetzt lebenden, 15 Jahre gegenwärtig alten Kindes, das gesund ist, aber einen ziemlich charakteristischen Ausdruck hat; die achte mit der Geburt von Zwillingen, die ausgetragen aber todt waren; die neunte mit einem im 8. Monat todtgeborenen Kinde; die zehnte mit einem reifen Kinde, das neun Monat alt starb (es hatte geschnüffelt und litt an einem Ausschlage auf dem Gesäss); die elfte mit der Geburt eines reifen Kindes, das lebt und ganz gesund ist; die zwölfte mit einem Abort im 4. Monat, die dreizehnte desgleichen im 3. Monat; die vierzehnte mit der Geburt eines reifen Kindes, das noch lebt; die fünfzehnte mit der Geburt eines reifen Kindes. das 7 Wochen alt starb; die sechszehnte mit einem Abort im 3. Monat; die siebzehnte mit der Geburt eines Kindes von 8 Monaten, das 7 Wochen alt starb; die achtzehnte mit einem Abort im 4. Monat; die neunzehnte mit der Geburt eines reifen Kindes, das 3 Jahre alt und gesund ist; die zwanzigste mit der Geburt eines reifen Kindes, das 2 Jahre alt, aber rhachitisch ist; die einundzwanzigste mit der Geburt eines reifen Kindes, das jetzt 6 Monat alt und deutlich syphilitisch ist (es schnüffelt, hat Excoriationen am Gesäss und ist abgezehrt). Die Mutter bietet keine Zeichen tertiärer Syphilis. Sie gibt an, seit 21 Jahren keine Symptome der Krankheit gehabt zu haben. Zwei der Kinder sah Verf.; sie haben den Gesichtsausdruck der congenital Syphilitischen, erscheinen aber sonst gesund.

Alfred Sternthal (Braunschweig).

Gottheil, William S. A House Epidemie of Syphilis. New-York, Med. Journal LXVII. pag. 430. March 26. 1898.

Gottheil berichtet über eine Familienepidemie von Syphilis: Von den die Familie bildenden 10 Individuen blieben zur Zeit der Beobachtung nur der Vater und zwei Kinder verschont, die Mutter und Mädchen im Alter von 14, 9 und 7 Jahren und Knaben 4, 2 und ½ Jahre alt, zeigten unverkennbare Symptome von Syphilis. Bei dem zweijährigen Knaben traten die Erscheinungen bald nach der Impfung auf, die G. jedoch nicht als Quelle der Infection anzusehen geneigt ist, wahrscheinlicher ist, dass das 14jährige, öfters auf schlechten Wegen gehende Mädchen zuerst die Krankheit acquirirte. Die Wohnungs- und Lebensverhältnisse der Familien erklären die Verbreitung der Seuche, ohne im Einzelfalle Aufklärung über den Weg der Infection zu geben, nur bei der Mutter und dem 9jährigen Mädchen war ein Primäraffect nachzuweisen.

H. G. Klotz, M. D.

Johnston, James C. Notes of cases of Syphilis. The Medical News, Vol. LXXII. Nr. 44. Nov. 10, 1898.

Johnston beschreibt einen Fall von gummösem Syphilid, in welchem die Gummata bald nach Auftreten der Secundaria beobachtet wurden, aber nicht ulcerirten und auch durch Einreibungen mit Ung. cinereum rasch besserten; ferner einen Fall von Nephritis im Anfangsstadium der Syphilis und zwei Fälle von Myositis syphilitica, in welchen der Musc. Sterno-cleido. mastoideus afficirt wurde. Ferner sah er Fälle von Syphilis vegetans. Paronychia und Onychia sowohl wie Parese.

Louis Heitzmann (New-York).

Owings, E. R., Baltimore. Zwei Fälle von Syphilis. Journal of cutaneous and Genito. urinary diseases. Juli 1898.

Der Bericht umfasst die genaue Krankengeschichten zweier interessanter Fälle. Der erste demonstrirt mit Zuverlässigkeit die Uebertragung der Infection von einer Mundschleimhautpapel des Mannes auf seine Frau, die eine Unterlippeninduration mit Schwellung der Nachbardrüsen acquirirte. Der zweite Fall präsentirt eine ungewöhnlich maligne Lues bei einem robusten und intelligenten Manne, bei dem drei Wochen nach der zum Vorschein gekommenen Präputialinduration und consecutiven Phimosis die Circumcision, behufs Erleichterung des Zustandes und nicht aus Gründen den Verlauf der Lues ändern zu können, vorgenommen wurde. Trotz der sofortigen Einleitung einer sorgfältigen antisyphilitischen Behandlung haben sich sehr bald ein diffuses Tuberkelsyphilid und darauf auch Gummen und Geschwüre entwickelt. A. B. Berk.

Viannay, Ch. (Lyon). De la fréquence des lésions tertiaires sans antécédents chez la femme dans le milieu hospitalier et de son importance en clinique et en pathologie. Annales de dermatologie et de syphiligraphie. Tome IX. Nr. 10. Octobre 1898.

Viannay's kommt zu folgenden Schlussfolgerungen, die wir mit den kritischen Bemerkungen begleitet wiedergeben:

A. Tertiäre Affectionen ohne nachweisbare vorhergegangene Lues sind bei den Frauen, besonders in der Hospitalpraxis, ausserordentlich häufig.

B. Bei hundert Frauen in der Hospitalpraxis mit typischen tertiären Affectionen ergibt eine genaue Nachforschung in mehr als der Hälfte der Fälle (52%) auch nicht den geringsten Anhalt für syphilitische Antecedentien; ohne dieses Symptom tertiärer Lues würde nichts das Vorhandensein der Syphilis bei diesen Kranken vermuthen lassen.

Unter den übrigen 48 Fällen findet man zweifellose Zeichen secundärer Lues nur in 32 Fällen; und in 16 Fällen kann man Aborte, vorzeitige Entbindung, Sterben der Kinder im frühesten Alter feststellen, aber keine eigentlichen Syphilissymptome.

Es folgt daraus, dass

1. das Fehlen der specifischen Antecedentien kein genügender Grund ist, um bei einer Frau die specifische Natur einer Affection auszuschliessen, wenn die Charaktere dieser Affection die der tertiären Syphilis sind. Wenn das Vorhandensein solcher Antecedentien die Diagnose sichert, so kann das Fehlen derselben sie doch in keiner Weise erschüttern, denn das Vorkommen dieser Thatsache ist zu häufig und zu gewöhnlich.

(Wenn man im Grossen und Ganzen dem Verf. Recht geben kann, so ist doch seine Begründung sehr anfechtbar. So genügt, mit einer nichtssagenden Einschränkung, die Feststellung, dass das betreffende Frauenzimmer ein Jahr der Prostitution ergeben war, um Syphilis als sicher anzunehmen. Ferner ist die Grenze zwischen tuberculösen Affectionen, welche durch Hg beeinflusst werden und Lues so unklar vom Verf. gezogen, dass seine Schlussfolgerungen in dieser Hinsicht durchaus anfechtbar sind.

Diese erste Thatsache, dass (nehmen wir an verificirte) 100 Fälle von tertiärer Lues uns nur 48 Mal eine genügende Anamnese geben, verführt Verf. zu eigenthümlichen, in der Medicin höchst gefährlichen Analogieschlüssen:

2. Jede Affection, welche auch immer es sei, die bei der Frau und im Hospital beobachtet wird, in deren Aetiologie wir in 48 % der Fälle Syphilis verzeichnet finden, ist demnach syphilitischen Ursprungs!

Mit anderen Worten: Bei dem gegenwärtigen Stande unserer Wissenschaft stellen die auf zuverlässigster Basis aufgestellten Statistiken fest, dass in 48 %, und selbst in noch höherem Verhältniss, bei den Frauen in der Hospitalpraxis mit Tabes, progressiver Paralyse und Aneurysmen die Anamnese syphilitische Antecedentien ergibt.

Also sind Tabes, progressive Paralyse und Aneurysma syphilitischen Ursprungs. Die Annahme eines syphilitischen Ursprungs schliesst jedoch nicht den Einfluss anderer unterstützender oder auslösender Ursachen aus, die ein im voraus von der Syphilis gut vorbereitetes Terrain vorfinden.

(Es würde den Rahmen eines kritischen Referates weitüberschreiten, wenn wir diese Frage hier anschneiden wollten. Aber selbst Anhänger dieser Lehre werden das Unberechtigte solcher Schlussfolgerungen ohne weiteres zugeben.)

C. Tabes, progressive Paralyse und spontane Aneurysmen treten besonders häufig nach von vornherein schwerer Syphilis auf; aber der schweren Symptome wegen, ist diese Syphilis meist keine Syphilis ignorée.

Dieser Schluss ergibt sich klar aus der Thatsache, dass man viel häufiger specifische Antecedentien beider Frauen angegeben findet, die an Tabes, progressiver Paralyse und spontanem Aneurysma leiden, als bei denen, welche die allertypischsten tertiären Affectionen aufweisen.

(Dieser Schluss ist vollständig unberechtigt. Man sieht nach ganz milde verlaufener Lues die betreffenden Affectionen auftreten. Bei der Bevölkerung Klein-Asiens mit schwerster, endemischer, nie behandelter Lues kommen sie gar nicht vor. Dagegen in unseren Verhältnissen beob-

achtet man sie bei ungenügend behandelten, d. h. meistens gerade leichter Lues. Dieser factische Widerspruch zeigt die ganze Unhaltbarkeit solcher philosophisch-mathematischer Analogieschlüsse!)

Düring (Constantinopel).

King, Willis P. The Relation of Syphilis to Cancers of the Mucous Membranes. New-York, Med. Journal LXVIII. p. 659 Nov. 5. 1898.

King will in einer Anzahl von Fällen, meistens an Aerzten incl. ihm selbst, beobachtet haben, dass eine Infection mit Syphilis durch Berührung von Wunden mit den Secreten von malignen Geschwüren und Geschwülsten hervorgebracht wurde. Er nimmt an, dass sich das Syphilisgift in solchen Neubildungen de novo erzeugen könne, und daher in solchen Fällen als noch nicht abgeschwächt durch öftere Uebertragung ganz besonders bösartig werde. G. Klotz (New-York).

Martel, L. Contribution à l'étude des pseudo-neoplasmes syphilitiques. Annales de dermatologie et de syphiligraphie. Tome IX. Nr. 3. Mars 1898. Pag. 215.

Die Beobachtung — es handelt sich um zwei Fälle — lässt sich kurz dahin zusammenfassen, dass ulcerirte, vegetirende, tertiäre Producte leicht für maligne Tumoren gehalten werden können. In dem einen Falle handelte es sich um eine 35jährige Frau, die wegen maligner Tumoren des Unterschenkels amputirt werden sollte — sie hatte aber noch anderweitige Symptome; in dem anderen Falle um eine 40jährige Frau mit einem Tumor am Fusse. Es will uns bedünken, als würde man an eine Amputation nur nach vorhergehender mikroskopischer Feststellung der Diagnose gehn — und stets, bei jedem Tumor Lues differential-diagnostisch anschliessen, oder eine Probebehandlung machen. Solche diagnostische und „therapeutische" Irrthümer dürfen nicht vorkommen.

Düring (Constantinopel).

Buchanzeigen und Besprechungen.

Kromayer, E. Die Parenchymhaut und ihre Erkrankungen. Entwickelungsmechanische und histopathogenetische Untersuchungen mit besonderer Berücksichtigung des Carcinoms und des Naevus. Archiv für Entwickelungsmechanik der Organismen. Bd. VIII. Heft 2. 1899.

Mit dem neugebildeten Namen „Parenchymhaut" bezeichnet der Verf. die Epidermis nebst dem ihr anliegenden, sie ernährenden und in sonstigen Beziehungen zu ihr stehenden Theil der Lederhaut. Der Arbeit liegt das Bestreben zu Grunde, die von Ronx für die Biologie inaugurirte entwickelungsmechanische Richtung auf die Pathologie, im Besonderen der Haut, zu übertragen.

Zuerst mussten die physiologischen Eigenschaften der Epithelzelle ermittelt werden, denen das Epithel seine normale Gestalt verdankt. Diese Grundeigenschaften sind 1. die Epithelophilie, 2. die Desmophilie. Erstere findet darin ihren Ausdruck, dass die Epithelzellen nicht vereinzelt, sondern in geschlossenen Verbänden auftreten; dass bei jeder Wundheilung und Ueberhäutung eine Vereinigung von Epithelien angestrebt wird; dass Epithelzellen, die aus dem Verbande der Epidermis losgelöst sind, wie z. B. beim Carcinom, wieder mit derselben verwachsen und anderes. Für die Desmophilie spricht die Thatsache, dass die Epithelien überall dem Bindegewebe fest anhaften; dass bei der epithelialen Ueberhäutung, die, ursprünglich dem Bindegewebe nicht aufsitzenden Stachelzellen von dem in der Wunde freiliegenden Bindegewebe förmlich angezogen, sich über die Wundfläche hinschieben.

Ferner werden zunächst noch einige physiologische Verhältnisse von entwicklungsmechanischem Standpunkte besprochen:

1. Die functionelle Structur der Epidermis. Für ihre wesentlich passive Aufgabe, das Bindegewebe zu schützen, wird die Epidermis geeignet durch die Anordnung ihrer Protoplasmafasern. Diese sind in den zarten, der scherenden Wirkung am meisten ausgesetzten Cylinderzellen am stärksten und nehmen an Stärke allmälig zum Stratum granulosum hin ab. Sie verschwinden endlich, nachdem der Verhornungsprocess, der die Zellen gegen Druck und Zug widerstandsfähiger macht, ihre Function unnöthig und unmöglich gemacht hat.

2. Die Wechselbeziehungen zwischen Epithel und Bindegewebe. Die unmittelbar unter dem Stratum cylindricum gelegene Grenzschicht, Basalmembran, hält K. für ein gemeinsames Product von Epithel und Bindegewebe. Sie vermittelt den Zusammenhang von Epithel und Bindegewebe. In sie inseriren die fibrillären Bindegewebsfasern, in ihr haften die Cylinderzellen fest. Sie ist siebförmig von Lücken durchbrochen, welche die Verbindung der interepithelialen Lymphspalten mit denen des Bindegewebes vermitteln.

3. Die functionelle Structur der Parenchymhaut. Ueberall wo ein dauernder oder wiederholter Druck auf die Haut stattfindet, bildet sich

nicht nur eine verdickte Hornschicht, sondern auch eine Hypertrophie des Rete und des Papillarkörpers, also der ganzen Parenchymhaut aus. Die Reteleisten und die Papillen sind verlängert. Dadurch werden die Cylinderzellen gegen den senkrecht auf die Haut wirkenden Druck schief gestellt und erlangen auf diese Weise eine grössere Widerstandsfähigkeit gegen denselben. Je häufiger und stärker äusserer Druck auf die Haut einwirkt, um so länger, schmäler und spitzer werden die Papillen. Ein weiteres bedeutsames Moment für die Entwicklung des Papillarkörpers sind die Bewegungen der Haut. Der Papillarkörper ermöglicht es der Haut, durch Verstreichen der Papillen die Streckung der Cutis mitzumachen.

4. Ueber den Mechanismus der Entwicklung des Papillarkörpers und des Haares. Sowohl der Papillarkörper als auch das Haar scheinen ein Product gemeinsamen Wachsthums von Bindegewebe und Epithel zu sein. Als erste Anlage des Haares wird von den meisten Autoren eine Verdickung der Epidermis bezeichnet. K. glaubt, dass sich unter derselben überall auch schon bindegewebige Veränderungen werden nachweisen lassen. Am Ende des abwärts wachsenden Zapfens findet sich stets eine Anhäufung von Dermazellen. Es drängt sich die Vorstellung auf, dass das Epithel durch die dermale Zellanhäufung gelockt und angezogen, der Wucherung des Bindegewebes in die Tiefe folge. Das Tiefenwachsthum des Epithelzapfens wird in erster Linie bestimmt durch den bindegewebigen Process und hört auf, wenn dieser mit der Bildung der definitiven Haarpapille seinen Abschluss findet.

Auf Grund der entwickelten Anschauungen sucht K. das Verständnis für die pathologischen Gestaltungsveränderungen zu gewinnen. Diese lassen sich auf drei Wachsthumsarten der Parenchymhaut zurückführen: das rein epitheliale, das rein desmoide und das desmoephitheliale Wachsthum. Ersteres ist durch convexe Begrenzungsflächen des Epithels, das zweite durch convexe Begrenzungslinien des Bindegewebes, das letzte durch schmale Papillen im Verein mit schmalen Reteleisten charakterisirt. In Wirklichkeit kommen diese Wachsthumsarten nie rein, sondern stets combinirt vor, wofür zahlreiche Beispiele aus der Pathologie der Haut angeführt werden.

Nicht so einfach sind die Gestaltungsänderungen zu erklären beim Carcinom und beim Naevus, da hier der physiologische Wachsthumtypus bedeutend verändert ist. Das Auffallendste am epithelialen Gewebe des Carcinoms ist darin zu sehen, dass das Epithel kein Continuum bildet, sondern in getrennten, von Bindegewebe umschlossenen Feldern angeordnet ist, dass also die Carcinomepithelien in ihrer Epitheliophilie verändert sind. In langsam wachsenden Cancroiden sind die Protoplasmafasern oft gut ausgebildet, in bösartigen können sie ganz fehlen, ebenso wie sie in Metastasen von Hautcarcinomen vermisst werden. Dass die Carcinomzellen aber immer noch epithelophil sind, geht unter Anderem daraus hervor, dass sie sich mit dem normalen Epithel wieder zu vereinigen vermögen. Ebenso hat die Desmophilie der Carcinomepithelien eine Aenderung erfahren, woraus eine grössere Beweglichkeit der einzelnen

Zellen resultirt. Das Wachsthum des Carcinoms denkt sich Kromayer in der Weise, dass die Carcinomepithelien in der Regel in das sie umgebende kleinzellige Granulationsgewebe, nicht aber in normales Gewebe vordringen. Hochgradig anaplastisch veränderte Carcinomepithelien können aber auch in das normale Bindegewebe vordringen, ohne jedoch, gleich der normal desmophilen Epithelzelle, eine feste Verbindung mit dem Bindegewebe einzugehen. Darauf beruht die Metastasirung des Epithels.

Auf die Frage, ob Epithel- oder Bindegewebswucherung das Primäre bei der Krebsbildung sei, antwortet K., dass es die carcinomatösen Epithelien seien, die erst die Bildung des carcinomatösen Bindegewebes verursachen. Dieses aber zerstört das Gewebe, in welchem es entsteht, und nicht die Carcinomepithelien selbst, gerade so wie nicht die Tuberkelbacillen und ihre Toxine, sondern erst die bindegewebige Neubildung das normale Gewebe vernichtet. Es haben die Carcinomepithelien auf den Organismus dieselben Wirkungen wie Parasiten. Ribbert's Annahme vom Eindringen des Bindegewebes ins Epithel beim Beginn des Carcinoms erscheint K. willkürlich.

Die Zellnester des Naevus sind epithelialer Abkunft. Merkwürdiger als das Herabrücken epithelialer Zellhaufen ins Bindegewebe erscheint die von K. beschriebene Thatsache, dass sich in diesen Zellhaufen Bindegewebs- und elastische Fasern bilden, dass also die ins Bindegewebe verlagerten Zellen ihren epithelialen Charakter verloren haben und desmoplastisch geworden sind. Die Desmoplasie von Epithelzellen ist aber keine seltene Erscheinung. Man findet an dünnen Schnitten (3 μ) von normaler Haut des Menschen, der Säugethiere und des Frosches häufig Bilder, die dafür sprechen, dass einzelne Epithelzellen unter Verlust ihres epithelialen Charakters aus dem epithelialen Verbande ausgestossen und ins Bindegewebe verlagert werden.

Besonders häufig spielt sich dieser Vorgang in Sommersprossen und Linsenflecken ab. Durch die Entdeckung der Desmoplasie als eines physiologischen Vorganges glaubt K. eine Grundlage für das Verständniss des Naevus gewonnen zu haben. Es handelt sich um dieselbe Erscheinung. Aber nicht einzelne Zellen, sondern grössere Zellcomplexe werden von der Epidermis losgelöst und ins Bindegewebe verlagert und erfahren jene fundamentale Aenderung ihres Zellcharakters, die ihren wichtigsten Ausdruck findet in dem Verlust der Protoplasmafasern und in der Neubildung von Bindegewebsfasern.

Kromayer's Darstellung ist wohl als ein Versuch anzusehen, die entwickelungsmechanische Betrachtung und Nomenclatur auf pathologische Vorgänge zu übertragen. Dieses Bestreben verdient jedenfalls in mehr als einer Richtung Anerkennung. Der Versuch, das pathologische Geschehen aus den Fundamentaleigenschaften der Zelle heraus zu erklären, wird immer wieder erneuert werden müssen. Die natürliche Voraussetzung hiefür ist ein genaues Studium der Grundeigenschaften der Gewebselemente und deren Abänderung unter besonderen Verhältnissen.

Es ist weiters gewiss vortheilhaft, für eine Summe charakteristischer

Merkmale einfache, prägnante Termini zu besitzen und so etwa die der Epithelien auf die Grundeigenschaften der Epithel- und Desmophiolie zurückzuführen. Ob allerdings die der entwickelungsmechanischen Nomenclatur nachgebildete Fassung derselben eine glückliche ist, darüber lässt sich streiten. Vorläufig können wir in der „Epithelophilie", trotz des causalen Beiklanges, nicht die Ursache für die Aneinanderlagerung der Epithelzellen sehen, sondern nur den zusammenfassenden Ausdruck für die Thatsache des Aneinanderliegens u. Ae.

Priv.-Doc. Dr. Alfred Kohn (Prag).

Varia.

Professor O. von Petersen (Petersburg). Im December dieses Jahres vollenden sich 25 Jahre der ärztlichen und wissenschaftlichen Thätigkeit dieses hervorragenden Klinikers. Seine Schüler und Collegen veranstalten zu Ehren des Jubilars eine Feier, welche am 19. December 1899 (n. St.) um 1 Uhr Mittags in dessen Wohnung, St. Petersburg, Krukow Kanal, 6. stattfinden wird.

Die Redaction dieses Archiv's schliesst sich den Ehrungen für den gefeierten Lehrer und Forscher wärmstens an und beglückwünscht in dem Jubilar zugleich ihren hochgeschätzten Mitarbeiter zu diesem Ehrentage.

Zur Pathogenese der gonorrhoischen Epidymitis. Herr Dr. Siegfried Grosz (Wien) sendet uns folgende Zuschrift:

Die im Archiv (L. Band, pag. 89) publicirte Mittheilung von Dr. Paul Witte „Zur Pathogenese der gonorrhoischen Epididymitis" enthält die folgende Bemerkung: „Der Erste, der in einer Epididymitis Gonococcen feststeellte, ist wohl Routier gewesen; er fand in einer in Eiterung übergegangenen Epididymitis auch culturell Gonococcen."

Demgegenüber möchte ich hervorheben, dass in dem Falle Routier's ebensowenig wie in den vor ihm von Palmer veröffentlichten Beobachtungen ein cultureller Gonococcennachweiss erfolgt ist. Ich habe daher seinerzeit (Zur Aetiologie der Epididymitis bei Gonorrhoe, Wiener klinische Wochenschrift, 1898, Nr. 4) den Routier'schen Fall als nicht einwandsfrei bezeichnet und konnte mich damals auf eine gleichsinnige Aeusserung Schäffer's (Lubarsch-Ostertag, III. Band) berufen. Seither ist auch Jadassohn meinem Urtheile beigetreten. In dem „Jahresberichte über die Fortschritte in der Lehre von den pathogenen Mikroorganismen" (v. Baumgarten und Tangl, XIII. Jahrgang, 1897) ist auf pag. 148 Folgendes zu lesen: „... Der Befund Rontier's war, wie auch Grosz mit Recht bemerkt, nicht beweisend."

I.

Sach-Register.

(Die römischen Ziffern bezeichnen den Band, die arabischen die Seite. Die mit * bezeichneten Artikel sind Originale.)

A

Acanthoma of the hairy scalp — Ballantyne. — L. 407.
Acanthosis nigricans. — K. D. — XLVI. 125.
Acanthosis nigricans. — Ueber einen neuen Fall von — Burmeister. XLVII. 343.
Acanthosis nigricans. — Wolff. XLVII. 417.
Acanthosis nigricans. — Boeck. — L. 411.
Acne. — Pathologie, Aetiologie u. Therapie. — Referat und Discus. auf d. VI. Congress d. deutsch. derm. Gesellsch. XLVII. 123.
Acné. — La dyspepsie accompagnée d' — Mitour XLVII, 455.
Acne. — Nouvelle méthode de traitement de l' — Bordier. L. 278.
Acne. bromica — Panichi. XLVIII. 453.
Acne jodica — Studio istologico intorno all — Giovanni. L. 278.
Acne necrotica. — Fall von — Perémi. XLVI. 148.
Acne rosacea. — Ueber — Stravino. XLVII. 261.
Acne rosacea, Aetiologie und Behandlung. — Bergh. L. 277.
Acné rosacée. — Traitement de l' — Thibierge. L. 279.
*__Acne__ urticata. — Ueber — Löwenbach. XLIX. 29.
Acne varioliformis capillitii — Popper. XLVI. 270.
Acne varioliformis. — K. D. L. 104.
Acrodermatites continues — Des — Hallopeau. XLVII. 115.
Actinomycome néoplasique. — Thollon. XLVIII. 445.
Actinomicose. — Conservative Behandlung der — Jurinka. XLVIII. 444.
Actinomycosis and is treatment by jodide of potassium. — Morris. XLVI. 291.
Actinomcose — Une dermite perlée non décrite à allure d'. — Rouffiandis. XLVIII. 445.
Actinomycosis hominis. — Herlofsen. L. 266.
Actinomycosis and Madura disease. — Crookshank. L. 267.
Actinomycosis treated by jodide of potassuim — Smith. L. 279.
Addison — Maladie d' — Gonget XLVIII. 147.
Addison's disease. — Two clinical lectures on — Bramwell. XLIX. 441.
Addison's disease in a child. — A case of — Bury. XLIX. 443.
Adenite venerea — Patogenesi dell' — Mantegazza. XLVIII. 153.
Airols. — Unangenehme Nebenwirkungen des — Goldfarb. XLIX. 424.
Akanthosis s. Acanth.
Aktinomykosis s. Actinomyc.
Albinismus partialis. — K. D. — XLVIII. 422.
Alopecia areata. — Fälle von — Heuss. XLIX. 404.
Alopecia areata. — K. D. XLVIII. 119. 410. XLIX. 373.

Alopécie ichthyosique. — Billard. XLIX. 408.
Alopecia universalis. — Fall von — Goldfarb. XLVIII. 143.
Amitié et Dermatologie — Barthelémy. XLVII. 112.
Angiomes et Angiolipomes sous-cutanés. — Reboul. XLVIII. 272.
Angiomatose. — K. D. XLVIII. 422.
Angiome der Haut. — D. XLIX. 123.
***Antipyrinexantheme**. — Die — Apolant. XLVI. 345.
Antipyrinexantheme. — Pathogenese der — Apolant, XLVII, 439.
Antipyrinvergiftung—Goldschmidt XLVII. 442.
Antipyrine. — Dermatitis due a l' — Lyon. XLVII. 443.
Antipyrinexanthem. — XLVIII. 126.
Antipyrinexantheme. — Ueber — Wechselmann. XLIX. 430.
***Antipyrinexanthemen**. — Zur Lehre von den — Köbner u. Wechselmann. L. 23.
Anzeigepflicht des Arztes bei Geschlechtskranken. — Rosenthal XLVIII. 259, 420.
Aortenaneurysma. — Bemerkungen über — Gerhardt. XLVIII. 472.
Apparate und Instrumente — Urologische — Kollmann. XLVII, 155.
Argonin. — Blennorrhoebehandlung mittelst — Boltz. XLVI. 152,
„Argonin"-Präparat. — Ein neues — Jellinek. L. 299.
Army medical departement 1895. — L. 145.
Army in India. — The health of the L. 144, 145.
Arseninjectionen. — Subcutane XLVI. 82.
arsencicalis. — Melanosis et Keratosis — Nielsen XLVII. 443.
arsénicales. — Les dermatoses — Méneau. XLIX. 429.
Asphyxie. — Locale — und Functionsstörungen des Gehirns. — Johannesen. L. 406.
Asphyxia localis und Gangraena symmetrica. — Ueber — Havas XLVII. 387.
Atrésies post-lupiques — Hallopeau, Weil et Le Dentu. XLIX. 447.
Atrophie der Haut. — Symmetrische — Fordyce. XLVI. 115.
Atrophie der Haut. — K. D. XLIX. 124.
***Augenblennorhoe**. — Zur Frage von der Behandlung der — Welander. XLVI, 429.
***Augenblennorrhoe** mit Largin. — Behandlung von — Almkvist. L. 229.
Aussatz. — Recognoscirungsreise auf dem Balkan, — Ehlers L, 262.
Aussätzigen in Island 1896 — Die Zahl der — Bjornsson. L. 263.
Ausschlägen. — Fälle von geheuchelten — Shepherd. XLVI. 115.

B.

Bacillen. — Ducrey'schen — Einige Daten über die — Deutsch. XLVII. 254.
Balanoposthitis. — Spirillen bei — Csillag. XLVI. 150.
***Bartholinitis**. — Bacteriol. u. histolog. Untersuchungen über die — Colombini. XLVIII. 33. 229,
Beleuchtungstrichter. — Der verbesserte Lang'sche — Deutsch. XLIX. 474.
Biskra-Beule — K. D. — L. 120.
Blase. — Papillomatöse Geschwulst der — Róna. XLVI. 130.
Blasenblutung — K. D. — L. 137.
Blasenentzündung in Folge von Bacillus coli. — Swinburne. XLIX. 470.
Blasensteine — D. L. 127, 137.
Blastomyceten. — Pseudo-Lupus vulgaris durch — Gilchrist und Stokes. XLVI. 119. XLVIII. 443.
Blastomycosis. — Ueber — Buschke. XLVII. 261.
Blastomyceten bei der Keloidacne. — Vorkommen der — Secchi. XLVIII. 283, 284.
Blastomyceten. — Ueber die pathogene Wirkung der — Secchi. XLVIII. 284.
Blastomyceten. — Schutzdecken des Organismus gegen die — Jona. XLVIII. 284.
Blastomycetic dermatitis — Wells. XLIX. 408.
Blatternprocess bei Schwangeren u. Wöchnerinen. — Ueber den — Kaposi XLVII. 118.
Blennorragica. — Glizunguenti medi-

cati nella cura dell' uretrite — Pitruzzella. XLVIII. 302.
Blennorragico. — Osservazioni cliniche sul processo — Valerio. XLVI. 309.
Blennorragico. — Della diffusibilità del processo — e di una nuova canula per le injezioni — Colombini. XLVIII. 306.
Blennorrhagie. — Lymphite suppurée de la verge au cours d'une — Billard. XLVI. 152.
Blennorrhagie, maladie générale. — La — Jullien und Sibut. XLVI. 155.
Blennorrhagie. — Manifestations nerveuses de la — Lustgarten. XLVIII. 299.
Blennorrhagie. — Rétention d' urine suiveant au cours de la — Augagneur. XLVIII. 302.
Blennorrhagie chez l'homme. — La — Guiard. XLIX. 155.
Blennorrhagie.— Troubles trophiques cutanés dans la — Robert. L. 289.
Blennorrhoea neonatorum, insbesondere die Quecksilberoxycyanidbehandlung. — Die Therapie der — Krefft XLVIII. 309.
Blennorrhoea infantum. — Inouje L. 290.
Blennorrhoe. — Abnorm späte Entwicklung von — Notthafft XLVI. 157.
Blennorrhoe. — Langdauernde Incubation bei — Richtar. XLVI. 157.
Blennorrhoe. — Zur Behandlung der — Werner. XLVI. 303.
Blennorrhoe. — Zur Behandlung der — Stark. L. 295.
Blennorrhagique arthrite. — De la grossesse — Bégonin. XLVI. 151.
Blennorrhagique. rhumatisme. — Traitement du — Balzer. XLVI. 151.
Blennorrhagique. par les instilations d' acide picrique — Traitement de la uréthrite — Rochon. XLVIII. 297.
Blennorrhagique. — Traitement de la métrite du col d'origine — Reyvier. XLVIII. 297.
Blennorrhagique. — Traitement de l'orchite — Martin. XLVIII. 300.
Blennorrhagique. Rétention d' urine au cours de l' uréthrite — Coche. XLVIII. 306.
Blenorrhagique. — Phlébite — Conget. XLVIII. 309.
Blenorrhagique généralisée. — Peritonite — Mejia. L. 155.
Blepharrochalosis. — Fall von — Fehr. XLIX. 147.
Bromausschläge. — Zur Kenntniss der — Holtz. XLVII. 441.
Bubonen. — Das Lang'sche Verfahren zur Behandlung der — Königsfeld. XLVIII. 153.
Bubo inguinalis. — Zur Therapie des — Eckert. XLVIII. 313.
***Bubo** und Buboneneiters. — Zur Kenntniss des venerischen — Adrian. XLIX. 67, 339.
Burns. — Visceral Changes in Extensive — Bardeen. XLVII. 447.

C.

Cancers. — The treatment of cutaneous — Morgan. XLIX. 399.
Cancroides par le bleu de methylene. — Traitement de — Du Castel. XLVIII. 274.
Capelli durante una fase di eccitamento maniaco. — Alterazione trofiche dei — Mirto. XLVIII. 144.
Capillaires de la peau. — Actions des excitations cutanées sur les — Bloch. XLIX. 417.
Carbunkels. — Zur Behandlung des — Madelung. XLVII. 422.
Carbuncles. — Therapeutics of — Rosenbaum. — XLVIII. 448.
Carbuncles of plaque. — The — Powell. XLIX. 432.
Carcinoma epitheliale serpiginosum. — Kaposi. XLVIII. 247.
Carcinoma epitheliale. — K. D. — XLVIII. 253.
Carcinoms. — Aetiologie des — Schmeltz. L. 415.
Cases from lectures delivered at the clinical museum.—Hutchinson. XLVIII. 433.
Castrates capable of Procreation? — Are — Sturgis. XLIX. 462.
Chalazion. — Aetiologie des — Landwehr. XLVIII. 277.
Chancre mou. — De l'induration accidentelle du — Fournier. XLVIII. 155.

Chancre simple. — Traitement du — Fournier. XLVIII. 155.
Cheloide della nuca. — Istologia del — Secchi. XLIX. 150.
Chinolin - Wismuth - Rhodanat. — Ueber — Forchheimer. XLIX. 426.
Chloralexanthem. — Ein Fall von — Geill. XLVII. 444.
Chloro - Phénique. — Brokaw. XLVIII. 429.
Communehospital i. J. 1896. — Bericht über das — Haslund. XLVI. 465.
Congress zu Paris 1900. — Internationaler dermatologischer — XLVIII. 159.
Congress der Gesellschaft Russischer Aerzte. — XLVIII. 320.
Coolie Itch. — Rat. XLVIII. 434.
Corne cutanées. — Trois cas de — Reboul. XLVIII. 268.
***Cornu** cutaneum palpeprae. — Ballaban. L. 409.
Cornu cutaneum palpebrae. — Natanson. L. 203.
Crooces'sche Röhre siehe Röntgenstrahlen.
Curretage de l'uterus. — Une compilcation rare de — Fié. XLVIII. 307.
Cutanen Läsionen. — Scala zur genaueren Beschreibung von — Allen. XLIX. 430.
Cystadenoma sudoriparum. — Juponoff. L. 416.
Cystitis. — blennorrhoische — Ueber interstitielle — Feleki. XLVII. 256.
Cystitis. — Some cases of — Garceau. L. 156.
Cystitis. — Pyoktanin in the treatment of — Graham. L. 298.

D.

***Darier'schen** Krankheit z. Ichthyosis. — Ueber das Verhältnis der — Doctor. XLVI. 323.
Dermatite d'origine renale. — Wickham. XLVII. 441.
Dermatite provoquée par une peinture pour les cheveux. — Fournier. L. 274.
Dermatitis e causa ignota. — K. D. B. XLIX. 372.
Dermatitis. — bullous — A case of uraemic — Barrs. XLVIII. 462.
Dermatitis bullosa congenitalis. — Bowen. XLIX. 432.
Dermatitis epidemica. — Zwei Fälle von — Colley und Winfield. XLIX. 431.
Dermatitis exfoliativa universalis. — Ueber — Caspary. XLVII. 264.
***Dermatitis** exfoliativa Ritter. — Luithlen. XLVII. 323.
Dermatitis exfoliativa neonatorum. — Prissmann. L. 404.
Dermatitis exfoliativa. — Niepel. XLVII. 458.
***Dermatitis** exfoliativa Ritter. — Ueber — Winternitz. XLVIII. 241.
Dermatitis exfoliativa. — K. D. N. L. 114.
Dermatitis herpetiformis. — Fall von — Bulkley. XLVI. 81.
***Dermatitis** herpetiformis mit Horncystenbildung. — Allgeyer. XLVII. 369.
Dermatitis herpetiformis. — Ueber — Lewinberg. XLVII. 453.
Dermatitis herpetiformis nach Vaccination. — Pussey. XLVIII. 456.
Dermatitis herpetiformis ähnlich einer Impetigo herpetiformis. — Fordyce. XLVIII. 456.
Dermatitis herpetiformis. — XLIX. 140, 387. L. 105, 283.
Dermatite herpétiforme chez un enfant de 20 mois. — Duncher. L. 282.
Dermatitis herpetiformis. — Morris and Whitfield. L. 282.
Dermatitis medicamentosa. — Behandlung der — Frickenhaus. L. 274.
Dermatitis papillaris. — A case of malignant — Wiggin and Fordyce. XLVIII. 462.
Dermatitis papillaris capillitii. — K. D. L. 115, 118.
Dermatitis repens. — Notes of a case a of — Stowers. XLIX. 143.
Dermatitis universalis. — Oestreicher. XLVIII. 132.
Dermatitis venenata produced by weading fur. — Carter. XLVII. 441.
Dermatologie. — Précis élémentaire de — Brocq et Jacquet. L. 315.

Dermatolysis bullosa. — Fall von — Adrian. XLVII. 421.
Dermatomycosis tonsurans — K. D. XLIX. 372.
Dermatomyositis. — Bultzingslöwen. L. 272.
Dermatoneurosis. — hysterischer — Fälle von — Harlingen. XLVI. 110.
Dermatophobies. — Sur les — Thibierge. XLVII. 122.
Dermatosi nelle autointossicazioni. — Sulle — Frisco. XLVIII. 291.
Dermatosi. — La tossicità urinaria in alcune — Colombini. XLVIII. 292.
Dermites simples de l'enfance. — Les — Takvorian. L. 288.
Dermofibrose pigmentaire généralisée. — Jehl. L. 416.
Dermographismus. — K. D. — XLVI. 81. 129.
Dermographisme Le — dans le tabès. — Baichline. XLIX. 419.
Dermoide — Kyste — suppuré. — Chavannaz. XLVIII. 273.
Dermoneuritis. — Persistirende papulöse — Johnston. XLVI. 98.

E.

Ecthyma ulcéreuse. — Infection pyocyanique consécutive à un — Triboulet. XLIX. 434.
Ecthyma. — L'étiologie de l' — Jacquet. XLIX. 439.
***Ecthyma** gangraenosum. — Zur Aetiologie des — Kreibich. L. 81.
Ectopie testiculaire. — Poupart. XLIX. 464.
***Eczemen** des Säuglingsalters durch Arsenik. — Die Heilung von chronischen — Neuberger. XLVII. 195.
Eczema. — recurrent — A case of — Legge. XLVII. 459.
Eczema seborrhoicum der Leistengegend. — Uebertragbarkeit des — Perrin. XLVII. 459.
Eczémas seborrhéiques. — Brocq. XLVII. 460.
Eczema umbilici and its treatment. — Cantrell. XLVII. 460.
Eczema mycoticum. — K. D. — XLVIII. 412.
Eczema arteficiale. — K. D. — XLVIII. 413.
Eczema. — An epidemic peri-oral — Savill. XLVIII. 453.
Eczeme der Finger und Hände. — Zur Behandlung der chronischen — Edlessen. XLVIII. 453.
***Eczem.** — Perifolliculitis suppurativa und framboesiforme Vegetationen im Anschlusse an — Huber. XLIX. 57.
Eczema marginatum. — K. D. — XLIX. 135. L. 116, 121.
Eczem. — Die Lehre über das — Szadek. L. 271.
Eczema infantile et son traitement. — Comby. L. 271.
Elektrolyse bei Hautkrankheiten. — Weitere Beobachtungen. — Hardaway. XLVIII. 430.
Elektrolyse. — Individueller Widerstand bei der — Hutchins. XLVIII. 430.
Elektrolyse. — Technik der dermatologischen — Lévy. XLIX. 429.
Elephantiasis Arabum. — Zur Therapie der — Schein. XLVI. 146.
Elephantiasis cartilaginosa nasi. — Brian. XLVIII. 149.
Elephantiasis brachii et antibrachii sinistri. — Lang. XLVIII. 150.
Éléphantiasique du membre inferieur. — Hypertrophie — Prothon. XLVIII. 150.
***Elephantiastischen** und ulcerativen Veränderungen des äusseren Genitales bei Prostituirten. — Zur Kenntniss der — Bandler. XLVIII. 337.
Elefantiasi degli arabi. — Un caso di — Radaeli. XLIX. 154.
Elephantiasis. — K. D. — XLIX. 126, 132. XLIX. 381.
Elephantiasis. — Zur Casuistik der — Günzburger. L. 286.
Elephantiasis of fore arm from eczema. — Mitchell. L. 287.
Elephantiasis lymphangioides der Lider. — Rombolotti. L. 408.
Endoskopie. — Zur — Löwenhardt. XLVII. 283.
Endoskops. — Die praktische Verwendung des — Klotz. L. 140. — Discussion. L. 134.
***Endotheliome** der Haut. — Spiegler. L. 163.
Épiderme de conserver sa vitalité.

— Faculté que possède l' — Linnggreen. XLIX. 418.
Epidermolysis bullosa. — Fall von — Elliot. XLVI. 84.
Epidermolysis bullosa hereditaria. — Ein Fall von — Varga. XLVI. 137.
Epidermolysis bullosa hereditaria (Köbner). — Török. XLVII. 402.
Epidermolysis bullosa acquisita. — Ohmann-Dumesnil. XLVIII. 463.
***Epidermolysis** bullosa. — Zwei Fälle von — Róna. L. 329.
Epidermolysis bullosa. — Beatty. L. 407.
Epididymitis. — gonorrhoischen — Pathogenese der — Walter. XLVI. 153.
Epitrichium des Hühnchens. — Ueber das — Rosenstadt. XLVIII. 286.
Epididymite sifilitica e gommosa. — Contributo alla — Melle. XLVIII. 472.
Epididymitis. — K. D. L. 131.
Epididymites par le salicylate de sodium. — Traitement des — Picot. L. 298.
Epispadie. — K. D. L. 136.
Epithélioma corné. — Gay. XLVIII. 273.
Epithelioma epibulbare con forme blastomicetiche. — Fumagalli und Alfieri. XLVIII. 274.
Epitelioma della Faccia. — Tillaux. XLVIII. 274.
Epithelioma in a Dermoid of the jaw. — Cone. XLIX. 148.
Epithelioma in a boy of fourteen. — Hartzell. XLIX. 148.
Epithelioma de la paupière supérieure. — Ulry et Cabannes. XLIX. 149.
Epithélioma de la verge huit jours après un coït. — Mencière. XLIX. 465.
Epithelioma de la conjuctive bulbaire. — Kopff. L. 415.
Erection und Ejaculation bei Erhängten. — Götz. XLIX. 466.
Erfrierungs-Necrose. — K. D. L. 109.
Erysipelbehandlung mit Metakresolanytol. — Koetzer. XLIX. 433.
Erysipelas. — Histologie der Haut bei — Janni. XLIX. 433.
Erysipèle. — Traitement abortif de l' — Lobit. XLIX. 434.
Erysipèle provoqué par le pus d'empyème à streptocoques. — Ménétrier. XLIX. 434.
Erysipeloid. — K. D. L. 109.
Erythéme infectieux à Algèr. — Un — Monnet. XLVI. 291.
Erythéme infectieux compliquant une colite muceuse membraneuse. — Gaillard. XLVI. 292.
Erythem bei Angina und Diphtherie. — Rosenthal. XLVI. 292.
Eritema infettivo nella febbre tifoidea. — Galliard. XLVII. 441.
Erythema toxicum universale. — Fall von — Kaposi. XLVII. 442.
Erythème solaire récidivant. — Dreyfus. XLVII. 445.
Erythème radiographique des Mains. — Richer et Loude. XLVII. 447.
Erythema bullosum. — K. D. Siegheim. XLVIII. 423.
Erythema scarlatiniforme. — Ein Fall von. — Frank. XLVIII. 450.
Erythema multiforme nach Circumcision. — Knose. XLVIII. 450.
Erythema exsud. multif. mit Uebergang in morb. macul. Werlhoff. — Kramer. L. 272.
Erythème polymorphe. — Debore. L. 272.
Erythème médicamenteux. — Linossier. L. 273.
Erythème papuleux grippal. — Galliard. L. 273.
Erythema exsudativum. — K. D. XLIX. 397. L. 101, 102, 256.
Erythrodermies pityriasiques. — Les — Brocq. L. 273.
Erythromelalgie. — Ueber — Dehio. XLVIII. 146.
Eritromelalgia acuta. — Due casi di — Heimann. XLVIII. 146.
Eritromelalgia sintomatica. — Luzzatto. L. 274.
Eruption from the contact of arterial blood. — Sheild. XLVIII. 433.
Eruptions sudorales des Européens aux pays chauds. — Tribondeau. XLVIII. 436.
Eruptions d'origine sudorale. — Des — Perrin. XLVIII. 436.
Erysipel und Gelenkrheumatismus. — Spaltpilze bei — Fraenkel. XLVIII. 439.
Europhène dans les maladies cutanées et vénériennes. — Fournier. L. 147.

Exfoliatio epidermidis neonatorum. — Alpár. XLVI. 270.
Extractum pini silvestris bei einigen Hautkrankheiten. — Mertens. XLIX. 422.

F.

Favique. — Vitalité des spores du godet — Sabrazés. XLIX. 406.
Favus. — Anatomie des — Mibelli. XLIX. 402.
Favus des Augenlides. — Pergens. XLVIII. 282. XLIX. 405.
***Favus** am Penis. — Fall von — Glück. XLVII. 339.
Favus du scrotum. — Dubreuilh. XLIX. 405.
Favus du scrotum. — Un cas de — Favernier. XLIX. 403.
Favus unguéal. — Haushalter. XLVIII. 282.
Favus-like eruption caused by aspergillus nigrescens. — A — Winfield. XLIX. 403.
Favus. — K. D. — XLIX. 365. L. 100.
Farcin aigu. — Roux. XLVI. 274.
Festschrift Schwimmer. — Justus. XLVII. 111, 247, 387. XLVIII. 401.
Fibroma molluscum. — Holzmann. XLVIII. 273.
Fibroma molluscum of the scalp. — Smith. XLIX. 151.
Fibroma molluscum der Vulva. — Abt. L. 417.
Filmogen. — Unna. XLIX. 428.
Fingernägel. — Erbliche continuirliche Abstossung der — Montgomery. XLIX. 147.
Flusses mit Hefeculturen. — Behandlung des weissen — Landau. L. 299.
Folliculitisähnliche Hautaffection. — Spiegel. XLVII. 456.
Folliculitis decalvans. — L. 105.
Foot and mouth disease in the human subject. — A case of — Glaister. XLVI. 275.
Framboesia. — Two cases of Coko or — Hirsch. XLVIII. 143.
Framboesie. — K. D. — XLIX. 370.
Frostbeulen. — Behandlung der — Binz. XLVIII. 463.
Furunkels. — Therapie des — Mandel. XLVIII. 439.

G.

Gallanol bei Psoriasis und Eczem. — Weill. XLVII. 457.
Ganglion penis. — Róna. XLVI. 132.
Gangraen. — Ueber spontane — Gericke. XLVIII. 142.
Gangrène phéniquée. — La — Floersheim. XLVIII. 454.
Gangrènes infectieuses chez les enfants. — Des — Caillaud. XLVIII. 454.
Gangrène d'origine iodopotassique. — Audry. XLVIII. 455. L. 399.
Gangraena cutis. — Erhard. L. 401.
Gangrène des doigts, consécutive aux pausements phéniqués. — Vélitchkoff. L. 401.
Granuloma. — K. D. XLVI. 128. XLVIII. 412. XLIX. 390. L. 113.
Genitalien und ihre Krankheiten in Bibel und Talmud. — Die männlichen — Preuss. L. 143.
Genito-urinary Practice. — Hydraulic pressure in — Joung. L. 156.
Genito-urinary diseases. — Nosophene and Antinosine in the treatment of — Dundore. XLIX. 474.
Geschwüres. — weichen — Die flache Abtragung des — Unna. L. 143.
Glans Penis. — Congenital Absense of the — Atkinson. XLIX. 463.
Gonococcus. — Zur Biologie des — Laitinen. XLVIII. 299.
***Gonococcus.** — Beiträge zur Biologie des — Scholtz. XLIX. 3.
Gonococcus. — Ein weiterer Beitrag zur Biologie des — Ghon und Schlagenhaufer. L. 152.
Gonococcus. — Studien über den — Heimann. L. 127.
***Gonococcus.** — Schnellfärbung des — Uhma. L. 241.
Gonococcus. — Zur Pathogenität und Giftigkeit des — Nicolaysen. XLVIII. 301.
Gonococcus und die öffentliche Prophylaxis. — Finger. XLVI. 153.
Gonococcus in Gonorrhoeal Arthritis. — Cultivation of — Hagner. L. 159.
Gonococcenculturen aus Gelenken bei Polyarthritis. — Hirslaff. L. 159.

Gonococcennachweis in der Tunica vaginal. propr. — Gross. XLVI. 155.
Gonococcentoxine. — Beitrag zur Frage der — Schäffer. XLVIII. 296.
***Gonococcen** verursachter Fall von Phlegmone. — Ein durch — Almkvist. XLIX. 163.
Gonococcique. — Endocardite — Carageorgiadès. L. 159.
Gonocoques. — Endocardite due aux — Rendu et Hallé. XLVI. 157.
Gonocoques par le protargol. — Traitement de l'uréthrite à — Noguès. XLVIII. 301.
Gonocystitis. — Ayres. L. 155.
***Gonorrhoe** der paraurethralen Gänge. — Isolirte primäre — Horváth. XLVI. 17.
Gonorrhoe nach Janet. — Behandlung der — Stern. XLVI. 158.
***Gonorrhoe.** — Exantheme bei — Ueber — Buschke. XLVIII. 181, 385.
Gonorrhoe. — Pyonephrose nach — Schmidt. XLVIII. 298.
Gonorrhoe. — Calcium permanganicum als Desinficiens bei — Tondeur. XLVIII. 298.
Gonorrhoe. — Wandlungen der Therapie der — Schneider. XLVIII. 298.
Gonorrhoe und gerichtliche Medicin. — Lademann. XLVIII. 298.
Gonorrhoe des Rectums. — Weiterer Beitrag zur Lehre von der weiblichen — Baer. XLVIII. 303.
Gonorrhoe der Vagina. — Zur Existenz und Therapie der — Bodenstein. XLVIII. 304.
Gonorrhoe der Prostituirten. — Zur Frage der — Bruck. XLVIII. 305.
Gonorrhoe und Wochenbett. — Fuchs. XLVIII. 308.
Gonorrhoe. — Zur Austilgung der — Blokusewski. L. 142.
Gonorrhoe. — Der Gonococcus und die Prophylaxe der — Finger. L. 142.
Gonorrhoe. — Albuminurie bei — Lewek. L. 154.
Gonorrhoe. — Metastasen bei — Asahara. L. 154.
Gonorrhoe. — Epididymitis bei — Grosz. L. 291.
Gonorrhoe. — Behandlung acuter — Swinburne. L. 294.
Gonorrhoe nach Janet. — Behandlung der — Lanz. L. 295.
Gonorrhoe. — Methylblau bei acuter — Kohmann. L. 305.
Gonorrhoe. — Sodium chlorat. bei — Chassaignac. L. 305.
Gonorrhoea. — Cerebrospinal meningitis complicating — treated by antikamnia. — Leggabb. XLVI. 155.
Gonorrhoea in married women. — The frequency of — Van Schaick. XLVI. 157.
Gonorrhoea. — A new syringe for trouble some cases of — Stoney. XLVIII. 312.
Gonorrhoea recti. — Ueber — Huber. L. 291.
Gonorrhoea in the male. — Taylor. L. 297.
Gonorrhoeal Ophthalmia. — Smith. XLVI. 158.
Gonorrhoeal Ophthalmia. — Wandless. XLVI. 309.
Gonorrhoeal Septicaemia. — A second case of — Thayer und Lazear. L. 157.
Gonorrhoeal Vaginitis and its treatment. — Greenberg. L. 291.
Gonorrhoebehandlung der Prostituirten. — Ueber die — Behrend. XLVIII. 304.
Gonorrhoica. — Ischias — Ueber — Lesser. XLVII. 423.
Gonorrhoica. — Neuritis — Naunyn-Ehret. XLVIII. 301.
Gonorrhoica — Vesiculitis und Prostatitis post — Swinburne. L. 155.
Gonorrhoica — Urethritis — nach dem Janet'schen Verfahren. — Otto. L. 295.
Gonorrhoicus. — Rheumatismus — Zur Behandlung des — Schuster. XLVII. 425.
Gonorrhoicus. — Rheumatismus — Gläser. XLVIII. 309.
Gonorrhoische Entzündungen der Gelenke, Sehnenscheiden und Schleimbeutel. — Nasse. XLVI. 156.
Gonorrhoischen Gelenkserkrankungen. — Zur Pathologie der — Löwenhardt. XLVII. 285.

Gonorrhoische Gelenkentzündung. — Ueber die — Mühsam. XLVIII. 300.
***Gonorrhoischen** Gelenks- u. Nervenerkrankungen. — Zur Kenntniss der — Bloch. XLVIII. 349.
Gonorrhoischen Erkrankungen der weiblichen Genitalien. — Zur Heilung der — Mihajlowitz. XLVIII. 300.
Gonorrhoischer Infection. — Ueber einen Fall von tödtlicher — Brewer. XLVIII. 305.
***Gonorrhoische** Erkrankung paraurethraler Gänge. — Reichmann. XLIX. 91.
***Gonorrhoischen** Eiter. — Ueber eosinophile Zellen im — Bettmann. XLIX. 227.
***Gonorrhoischen** Epididymitis. — Zur Pathogenese der — Witte. L. 89. Bemerkung hiezu. L. 448.
Gonorrhoischen Epididymitis durch Guajakolinjectionen. — Behandlung der — Lenz. L. 298.
Grossesse. — Pigmentation de la peau au cours de la — Marlio. XLIX. 417.
Guinea-worm treated by injection of corrosive sublimate solution. — Manson and Boid. XLIX. 410.

H.

Haarfollikel. — Eigenthümliche Affection der — Grindon. XLVIII. 434.
***Haarzunge.** — Histologische Bemerkungen zu einem Falle von schwarzer — Vollmer. XLVI. 13.
Hämangiome. — Congenitale — Merkens. XLVIII. 272.
Haemolum hydrargyro-jodatum. — Ueber das — Stark. XLIX. 425.
Haemospermie. — Lichowetzer. XLIX. 465.
Hairfollicle. — Affection on the — Grindon. L. 278.
Harnanalyse. — Praxis der — Lassar-Cohn. L. 315.
Harnröhre. — Injectionen in die — Feleki. XLVI. 153.
Harnröhrentrippers. — Zur präventiven, abortiven und Frühbehandlung des acuten — Ullmann. XLVI. 304.
Harnröhre. — Verletzung der — Strauss. XLVII. 149.
Harnröhre und Harnblase. — Argentum nitricum in der — Casper. XLVII. 298, 438.
Harnröhreninjectionen. — Zur Technik der — Stockmann. XLVIII. 311.
Harnröhre. — Carunkeln der weiblichen — Philipsthal. XLIX. 463.
Harnröhre und Blase. — Fremdkörper in — Limper. XLIX. 471.
Harnröhre für Verweilinjectionen. — Verschlussapparat für die — Schiff. L. 296.
Harnröhrenstricturen. — Elektrolyse bei — Lang. L. 306.
Harntrübung. — Ueber — Posner. L. 150.
Harnverhaltung. — Hanč. XLIX. 465.
Harnwege. — Spülbehandlung der unteren — Schwerin. L. 296.
***Hautsarcomatose.** — Ueber — Joseph. XLVI. 177.
Haut, Haare, Nägel, ihre Krankheiten und deren Heilung. — Schultz-Vollmer. XLVI. 474.
Hauterkrankung (Eczem?) der rechten oberen Extremität. — Sternthal. XLVII. 268.
Haut. — Atrophie der — Fall von — Baer. XLVII. 414.
Haut bei schwangeren und genitalkranken Frauen. — Die — Freund. XLVII. 419.
Haut. — Idiopathische Atrophie der — Rille. XLVII. 424.
Haut bei Visceralerkrankungen. — Die Sensibilitätsstörungen der — Head. XLVIII. 158.
Hautatrophie. — Idiopathische progressive — Riedel. XLVIII. 271.
Hautnerven des Kopfes. — Zander. XLVIII. 288.
Hauterkrankung bei Lymphdrüsenvergrösserung. — Pinkus. XLVIII. 421.
Hautkrankheit. — Eine seltene — Kuscher. XLIX. 401.
Heilmittel. — Neue reducirende — Kromayer. XLVII. 270.
Hemihyperidrosis cruciata. — Fall von — Sack. XLVII. 413.

Herpes buccal et certaines formes de stomatite. — Baron. XLVII. 451.
Herpes ophthalmicus. — Dumery. XLVII. 452.
Herpès de la cornée. — Guiot. XLVIII. 455.
Herpes fébrile ou zona double. — Thibierge. L. 279.
Herpes gestationis. — Lesser. — XLVIII. 131.
Herpes tonsurans und Acne cachecticorum. — K. D. XLVIII. 255. XLIX. 369.
Herpes Zoster with remarks on its aetiology. — Pernet. L. 280.
Herpes zoster. — A case of recurrent and bilateral — Bewley L. 281.
Herpes zoster. — A case of recurrent and bilateral — Beatty. L. 281.
Herpes in malarial fevers. — Powell. L. 281.
Herpétiques, — Lésions — des plaques muqueuses. — Bronardel. XLVII. 451.
Hornschicht. — Ueber die Structur der durch Resorcineinwirkung abgestossenen — Beck. XLVII. 250.
Hydrargyrie cutanée. — L' — Faierman. XLIX. 430.
Hydrargyrose. — K. D. XLVIII. 414.
Hydroa vacciniforme. — K. D. — XLIX. 387.
Hydroadenitis papulosa. — K. D. — L. 105.
Hypertrichose traités par l'electrolyse. — Brocq. L. 411.
***Hypotrichosis.** — Fall von — Pinkus. L. 347.
Hypertrophie du nez. — Bogdan. XLIX. 149.
Hyperhidrosis und Bromhidrosis. — Richter. XLVIII. 435.
Hyperidrosis spinalis superior. — K. D. XLVIII. 413.
***Hyperidrosis** spinalis superior. — Kaposi. XLIX. 321.

I.

Ichthalbin — Ueber weitere Erfahrungen mit — Sack. XLIX. 424.
Ichthyol bei Hautentzündungen. — Klotz. XLVI. 113.
Ichthyolgruppe bei acuten und chronischen Hautentzündungen. — Ueber starke Lösungen der — Klotz. XLVIII. 295.
Ichthyosis congenital. — Beitrag zur Aetiologie der — Winfield. XLVI. 114.
Ichtyosis. — Ungewöhnlicher Fall von — Heuss. XLVII. 428.
Ichthyosis. — Zur Aetiologie der congenitalen — Winfield. XLIX. 145.
Ichthyose foetale. — Thibierge. L. 402.
Ichthyose. — L' — Robin. L. 402.
Ichthyosis congenita. — Claus. L. 405.
Ignis sacer et Sancti Antonii. — Ehlers. XLVII. 443.
Impetigo and Ecthyma. — The infected scratch and its relation to — Klotz. XLIX. 404.
impetigo contagieux. — Etude sur l' — Lévy. XLIX. 435.
***Impetigo** contagiosa. — Zur Aetiologie der — Kaufmann. XLIX. 297.
Impetigo contagiosa. — K. D. — XLIX. 128. XLIX. 374.
***Impetigo** herpetiformis. — Ueber einen Fall von — Tommasoli. XLVI. 197.
Impetigo herpetiformis. — Hartzell. XLVIII. 458.
Impetigo simplex. — Ueber einen Fall von — Kaufmann. XLVIII. 464.
Impetigo simplex. — Kaufmann. L. 401.
Impftuberculose. — Ein Fall von — Priester. XLVI. 288.
Impotence in the Male. — The mechanical treatment of — Scheinkman. XLIX. 473.
Impotentia virilis. — Neumann. L. 148.
Incontinentia urinae. — Berg. XLIX. 465.
Index medicus. — XLIX. 160.
Inguinal Glans and their treatment. — Diseases of the — Lapowski. XLIX. 472.
Injectionen in die Harnröhre. — Ueber — Vajda. XLVI. 158.

Instrumente. — Dem. — XLIX. 142. L. 125, 126, 130, 131, 136.
Irrigatorcanülen mitPendelverschluss. — Kuznitzky. XLVII. 433.
Itrol bei Gonorrhoe. — Ueber die Anwendung von — Hertz. XLVI. 154.
Itrol. — Die äusserliche Anwendung des — Dworetzky. XLIX. 474.

J.

Jod in der Augenheilkunde. — Grosse Dosen — Pagenstecher. XLIX. 427.
Joddarreichung — Tumorenbildung nach — Freund. XLVIII. 135.
***Jodexanthem** an der Haut und an der Schleimhaut des Magens. — Neumann. XLVIII. 323.
Jodexanthem. — Tuberöses — K. D. XLVIII. 422.
Jodisme grave. — Sur un cas de — Billard. XLVIII. 428.
Jodkali. — Permeabilität der Haut des Kaninchens für wässrige Lösungen von — Sinjawsky. XLIX. 418.
Jodoform in suppurative Cervical Adenitis. — Walker. XLVIII. 428.
Jodoforms. — Fernwirkung des — Schmidt. XLIX. 427.

K.

Katheter. — Mittheilungen über weiche — Frank. XLVII. 290.
Katheterismus. — Zur Frage des aseptischen — Wolff. XLIX. 475.
Keloide. — Ueber — Joseph. XLVIII. 138.
***Keloide.** — Ueber — Joseph. XLIX. 277.
Keratodermia erythematosa symmetrica. — K. D. L. 104.
Keratose. — K. D. L. 257.
Keratose pilaire et ses rapports avec l'ichthyose. — Cels L. 407.
Keratosis pilaris rubra und Pytiriasis rubra pilaris (Devergie) an einem Individuum. — Róna. XLVII. 399.
Keratosis follicularis. — Zum Studium der — Marianelli. XLVIII. 268.
Keratosis pilaris. — K. D. — L. 101.
***Knäueldrüsenkörnchen.** — Beitrag zur Kenntnis der — Tschlenoff. XLIX. 185.
***Knotenbildungen** bei Melkerinnen. — Winternitz. XLIX. 195.
Kopfhaares der Kaukasier. — Die Querschnittform des — Pohl. XLIX. 411.
Koplik's Spots as an aid in the Diagnosis. — Sobel. XLIX. 438.
kraurosis vulvae. — Sur le — Picherin et Pettit. XLVIII. 278.
Kraurosis vulvae. — Picherin et Pettit. XLIX. 468.
Krebses. — Unsere Kenntniss über die Aetiologie des — Roncali. XLVIII. 273.

L.

Langue noire. — Schmiegelow. XLIX. 149.
Largin, ein neues Antigonorrhoicum. — Pezzoli. L. 300, 302.
Lebbra. — L'hoàng-nàn nella — Sprecher. L. 265.
lebrosi già distrutti col termo-cauterio. — Sulla riproduzione in situ dei noduli — Fisichella. XLVI. 282.
Lepra. — Campana. XLVI. 281.
Lepra- und Tuberkelbacillen. — Zur Differentialdiagn. von — Spiegel. XLVI. 282.
Lepra anaesthetica. — Leprabacillen im Blute bei — Stephan. XLVI. 282.
Lepra. — Erkrankung des Gefässsystems bei — Joelsohn. XLVI. 283.
Lepra. — Contagiosität der — Schuhmann. XLVI. 283.
Lepra im Kreise Memel. — Die — Blaschko. XLVI. 283.
Lepra. — Ueber — Joseph. XLVI. 285.
Lepra, nach Erfahrungen aus dem Lepra-Hospital zu Rio de Janeiro. — Havelburg. XLVI. 285.
Lepra. — Un caso non commune di — Pelizzari. XLVI. 287.
Lepra. — Veränderungen an den Nervenstämmen bei — Arning. XLVII. 428.

Lepra.—Tuberculoide Veränderungen bei nicht tuberöser — Jadassohn. XLVII. 429.
Lepra. — Serumtherapie der — Dehio. L. 260.
Lepra auf den Fidschi-Inseln. — Behandlung der — Lewin. L. 261.
Lepra. — Zur Lehre von der — During. L. 261.
Lepra". — Bericht der „Gesellschaft zur Bekämpfung der — Dehio. L. 261.
Leprafalle gezüchteter säurefester Bacillus. — Ein aus einem — Czaplewsky. L. 263.
Lepra et syringomyélie. — Sabrazés. L. 265.
Lepra. — K. D. XLVII. 416. XLIX. 139, 397.
Lèpre. — La — Goldschmidt. XLVI. 285.
Lèpre tégumentaire d'origine espagnole. — Thibierge. XLVI. 286.
Lèpre sur le nez, la gorge et le larynx. — Jeanselme et Laurens. XLVI. 287.
lèpre nostras. — Un cas de — Cénas. XLVI. 288.
lèpre en Algérie. — Gemy et Raynaud. XLVII. 476.
Lèpre mixte. — Carrière. XLVIII. 446.
Lèpre. — Un cas de — Audry. XLVIII. 447.
Lèpre nostras. — Cénas. L. 263.
Lèpre incomplète. — Deux cas de — Crespin. L. 264.
Lèpre et sérotherapie. — Laverde. L. 264.
Lèpre chez un Obreton. — Long et Valency. L. 264.
Lèpre en Algérie. — Proust. L. 265.
Leprosi. — Tossicità dell' urine e del sangue dei — Calderone. XLVIII. 447.
leproso coltivato. — Morfologia del bacillo — Campana. XLVI. 281.
Leprosorium zu Riga. — Sectionsbefunde aus dem — Brutzer. L. 259.
leprosy and the extent of its occurence in Europe. — On the causation of — Grossmann. XLVI. 284.
Leprosy treated by thyroid gland. — Maitland. XLVI. 287.
leprosy. — A promising treatment for — Crocker. XLVI. 287.
Leprosy in the united states. — Osler. XLVIII. 447.
Leprous ulcer of the lip. — Wagner. L. 260.
***Leukaemie**. — Hautveränderungen bei — Pinkus. L. 37, 177.
***leukaemischen** Tumoren der Haut. — Ein Fall von — Kreibich. XLVII. 185.
Leukoderma. — K. D. — XLIX. 373.
Leukokératose. — La — Le Dentu. XLVIII. 269.
Leukokeratosis vulvovaginalis. — Puiffe de Magondeau. XLVIII. 270.
Leukonychie. — Fall von — Joseph. XLVI. 123.
Leukoplakia lingualis buccalis et labialis. — Bönniger. XLVIII. 271.
***Leukoplakia oris** bei Psoriasis und anderen Dermatosen. — Ueber — Schütz. XLVI. 433. XLVII. 156.
***Lichen** atrophicus und Vitiligo. — Orbaek. L. 393.
Lichen chronicus (Vidal). — K. D. XLVII. 434.
Lichen ruber. — K. D. XLVI. 144. XLVIII. 247, 421. XLIX. 379. XLIX. 132, 134. XLIX. 395. L. 101. L. 110, 114, 117, 120.
Lichen ruber acuminatus. — 2 Fälle von — Kaposi. XLVIII. 279.
Lichen planus. — Hypertrophie — Fordyce. XLVIII. 460.
Lichen scrophulosorum. — K. D. XLVII. 426. XLIX. 395.
Lipoma of the skin. — Porter. XLIX. 151.
Lipomatose symmétrique. — Jeanselme et Buffnoir. L. 416.
Lippeneczeme und Mundwässer. — Neisser. XLVIII. 452.
Lithothrypsie bei Kindern. — Alapy. XLVII. 247.
lupus erythemateux par les courants à haute fréquence. — Traitement du — Calmels. XLIX. 446.
Lupus erythematodes. — Zur Behandlung des — Reichel. XLVII. 420.

Lupus erythematodes. — Die Natur des — Hergott. XLVIII. 279.
Lupus erythematosus. K. D. — XLVIII. 123, 124, 124, 249, 418. XLIX. 133. XLVII. 412. XLVI. 87, 143. Discussion XLIX. 391, 397. L. 99. L. 107, 116.
Lupus erythematosus. — Die Pathologie des — Holder. XLVIII. 451.
lupposum — Ulcus — perinei. — Wolff. XLVI. 288.
Lupus der Schleimhaut. — Die Bedeutung des — Audry. XLVI. 289.
lupus of naso-pharynx in a syphilitic subject, treated manily by tuberculin. — Napier. XLVI. 289.
Lupus primitivo delle fosse nasali. — XLVI. 289.
Lupus vulgaris, guarito con le iniezioni di sublimato. — Surdi. XLVI. 290.
***Lupus**. — Ueber die Radicalexstirpation des — Buschke. XLVII. 23.
Lupus ulcéré de la langue. — Carrière. XLVIII. 441. XLVIII. 441.
lupoïdes de la base de la langue et de l'épiglotte. — Lésions — Liaras. XLVIII. 441.
Lupus, — Primäraffect des Gesichts- — der Lepra, der Acne. — Ueber den — Sticker. XLVII. 292.
Lupus vulgaris. — Tuberculin-R in — Morris. XLVII. 126.
Lupus. — TR-Behandlung bei — Hoorn. XLVII. 432.
Lupus. — Röntgen-Strahlen bei der Behandlung des — Albers-Schönberg. XLVIII. 442.
lupus. — Cautérisation ignée dans le — Brocq. XLVIII. 442.
Lupus mit chemisch wirksamen Strahlen. — Behandlung des — Bang. XLIX. 446.
Lupus laryngis. — Peplau. XLIX. 445.
Lupus et les ulcérations tuberculeuses de la region ano-rectale. — Dimitrôff. XLIX. 446.
Lupus des voies lacrimales. — Le — Morax. XLIX. 448.
lupus. — An unusual case of — Smith. XLIX. 446.
Lupus et épithélioma. — Pariot. L. 259.
Lupus und dessen operative Behandlung. — Lang. XLVI. 475.
Lupus pernio. — K. D. — L. 99.
Lupus vulgaris. — K. D. XLVI. 128. XLIX. 126, 132, 135, 368, 369, 382. L. 106, 118.
Lymphangioma tuberosum multiplex. — Lesser. XLVI. 127.
Lymphangioma circumscriptum cysticum. — Heuss. XLVIII. 272.
Lymphangioma oder Angioma? — K. D. L. 109.
Lymphadenitis. — K. D. — L. 137.
Lymphangiom der Labia majora. — White. L. 417.

M.

maladie „des chiens“ dans ses rapports avec la rougeole et le pemphigus. — La — Ablaire. XLVII 455.
Masern und Pemphigus. — Coincidenz von — Leo. XLIX. 439.
Maul- und Klauenseuche. — Aetiologie der — Babes und Proca. XLVI. 275.
Maul- und Klauenseuche. — Loeffler und Frosch. XLIX. 434.
Measles in the New-York Foundling Hospital. — Northrup. XLVIII. 439.
Melanodermies. — Des — Vulpian. XLVIII. 147.
Melanodermia. — Maragliano. XLVIII. 148.
Melanodermie chez les épileptiques. — Lannois. L. 415.
Melanocarcinom. — K. D. — XLIX. 387. N. L. 107.
Melanosarkom. — K. D. — XLIX. 140, 141.
Mikroorganismen. — Jahresbericht über die Fortschritte in der Lehre von den pathogenen — Baumgarten. XLVII. 318.
Molluscum contagiosum. — Wright. XLVIII. 439.
Molluscum contagiosum. — Zur Pathologie des — Seldowitsch. XLIX. 432.
Molluscum fibrosum universale. — Schwimmer. XLVI. 142.

Morbus Jadassohni. — Fall von — Róna. XLVI. 147.
Morvan, syringomyelie et lèpre. — Syndrome de — Jeanselme. XLVIII. 141.
Morva acuta nell' uomo. — Trambusti. XLVI. 275.
Morve. — Sérodiagnostic de la — Bourges et Mérry. XLIX. 434.
Mycetoma. — A case of — Wright. L. 265.
Mycosis fungoides. — Ein Fall von — Hodara. XLVIII. 143.
Mycosis fungoides. — Pye-Smith. XLIX. 152.
Mycosis fungoides. — Wolters. XLIX. 157.
Mycosis fungoides. — K. D. — XLIX. 388.
Myxoedem. — Zwei Fälle von — Möller. XLVIII. 149.
Myxoedem. — Histologische Veränderung der Haut — Beck. XLVIII. 149.
Myxoedematosa famigliare. — Tre casi di idiozia — D'Andrea e Pieraccini. XLVIII. 148.
Myxom der Haut. — Cavernöses — Lotzemer. L. 416.

N.

Nägel. — Ausfall der — Montgomery. XLVI. 115.
***Naevis** entstandenen bösartigen Geschwülste.— Ueber die aus weichen — Waelsch. XLIX. 249.
Naevus acneiformis unilateralis. — Selhorst. XLIX. 145.
Naevus linearis. — Two cases of — Morrow. XLIX. 145.
Naevus. — K. D. XLVI. 111. XLVII. 418. XLIX. 371, 378, 379, 397.
***Naevus** sebaceus. — Zur Histologie des — Bandler. XLIX. 95.
Naevus teleangiectodes. — Hutchins. XLVIII. 271.
Navy. — The health of the — L. 146.
Neoplasma of the skin with the Galvanocautery and Elektrolysis. — The treatment of — Skene. XLIX. 148.
Neurodermitis papulosa. — Fall von — Schwimmer. XLVI. 140.
Neurofibromatose généralisée. — Thibierge. L. 417.
Neurolepriden. — Hodara. L. 261.
Neuromes multiples. — Pean. XLVIII. 273.
Névrome plexiforme. — Bégonin. XLIX. 149.
Nierenkrankheiten. — Vorträge über die — Freitag. XLVII. 476.
Nymphomania. — A case of — Polak. XLIX. 467.

O.

Oberhaut mit besonderer Rücksicht auf die Verhornung. — Untersuchungen über die — Rabl. XLVIII. 284.
Oedem. — Ueber stabiles — Kerstan. XLVIII. 148.
Oedema perstans facici. — K. D. — XLIX. 379.
Oedems. — Die familiäre Form des circumscripten — Schlesinger. L. 287.
Onychomycosis tonsurans. — Gerson. XLVIII. 136.
Operationen. — Schmerzlose — Schleich. L. 315.
Ophthalmic vintments. — An excipient for — Jamieson. XLVIII. 294.

P.

Paget. — Morbo di — Larini. — XLVIII. 274.
Parasit der Sarcoptes species. — Ein neuer menschlicher — Menger. XLIX. 410.
Parasitäre Erkrankungen der Haut. Neue — Cholodkowsky. XLIX. 400.
Parenchymhaut und ihre Erkrankungen. — Die — Kromayer. L. 435.
Peau. — Diminution de l'activité nerveuse dans les maladies de la — Bonffé. XLIX. 417.
Pediculosis. — Harding. XLIX. 410.
Pelades. — Scarifications ignées dans le traitement des — Fournier. XLIX. 408.
Peliosis rheumatica. — K. D. L. 254, 255.
Pellagra-ähnlichen Hautveränderungen. — Fall von — Schein. XLVII. 299.
Pellagra in Yucatán. — Die — Cámara. XLVIII. 437.

Pemphigus (?). — A case of acute — Priestley. XLVII. 455.
Pemphigus of the mouth and epiglottis. — Miller. XLVII. 454.
Pemphigus. — Bridges. XLVII. 454.
Pemphigus. — Acute — Pernet und Bulloch. XLVIII. 459.
Pemphigus. — Fieberhafter — Kreibich. XLVIII. 124.
Pemphigus. — Acute — Paul. L. 286.
***Pemphigus** der Haut und Schleimhaut. — Kreibich. L. 209, 375.
Pemphigus in a woman of nine years' duration. — Fox. L. 286.
Pemphigus. — A rapid method of curing — Ohmann-Dumesnil. XLVIII. 458.
Pemphigus foliacé. — Rivet. XLVII. 455.
Pemphigus foliaceus. — K. D. — XLVIII. 119, 124.
Pemphigus foliaceus oder Dermatitis herpetiformis (Duhring). — Biddle. XLXIII. 459.
Pemphigus foliacé. — Rivet. L. 286.
Pemphigus neonatorum with a general Infection by the Staphylococcus Pyogenes. — Holt. XLVIII. 460.
Pemphigus oculaire. — Bellencontre. L. 285.
Pemphigus pruriginosus. — Kaposi. XLVII. 454.
Pemphigus vegetans. — Kaposi. XLVII. 454.
Pemphigus vegetans. — Zur Kenntniss des — Neumann. XLVIII. 458.
***Pemphigus** vegetans. — Bakterienbefund bei — Waelsch. L. 71.
Pemphigus vulgaris. — Kaposi. XLVII. 454.
Pemphigus vulgaris. — K. D. — XLIX. 131.
Perinealschnittes. — Zur Technik des — Horwitz. L. 140.
Periostititis. — Ossificirende. — D. — Richter. XLIX. 142.
Personalien im Jahre 1898. — XLVII. 320.
Pestepidemie in Formosa. — Ogata. XLVI. 276.
Pestbacillus. — Zur Kenntniss des — Abel. XLVI. 276.
Peste bubbonica. — Sulla vaccinatione degli animali contro la — Lustig und Galeotti. XLVI. 277.
Photographie in natürlichen Farben. — Ueber die — Isaac II. — XLVII. 297.
Picric or carbazotic acid in the treatment of skin affections. — Maclennau. XLVII. 447.
Picric acid. — Treatment of burns and scolds with — XLVII. 447.
Picrique. — Intoxication générale par l'acide — Latouche. XLIX. 428.
Pigmentanomalien der Haut. — Hypothese über die — Plachte. XLVIII. 136.
— Discussion hiezu. XLVIII. 424.
Pigmentation cutanée. — Moutard. XLVIII. 147.
Pigmentation der Haut. — K. D. L. 246.
Pigmentation précédant une tumeur maligne. — Galloway. L. 410.
Pinto. — Le mal de — Lier. XLVIII. 463.
Pityriasis zum Erythema, Eczema und Psoriasis. — Beziehung der — Fox. XLVI. 112.
***Pityriasis** lichenoides chronica. — Juliusberg. L. 359.
Pityriasis rosé de Gibert. — Jacquet. L. 404.
Pityriasis rosea. — K. D. — XLIX. 139, 383. — L. 120.
Pityriasis rubra pilaris. — Morton. L. 404.
Pityriasis rubra pilaris. — Ein Fall von — Jordan. — XLVIII. 143.
Pityriasis rubra pilaris. — K. D. XLVI. 130. XLVII. 295. L. 112.
Pityriasis versicolor. — K. D. — L. 110.
Plexusbildung und Verlauf der markhaltigen Nerven. — Buxbaum. XLIX. 416.
Plica Polonica. — Frouczak. XLIX. 410.
Pollutiones nocturnae und Ejaculatio praecox. — Zur Behandlung der — Popper. XLIX. 465.
Porokeratosis cutis extensa. — Basch. XLVI. 131.

*Porokeratosis mit Localisation im Munde und an der Glans. — Mibelli. XLVII. 3,231.

Porokeratosis (Mibelli). — Ein Fall von — Basch. XLVII. 249.

Porokeratosis. — Fall von — Heller. XLVII. 435.

Porokeratosis. — Fall von — Wolff. XLVII. 415.

Porokeratosis. — Ein Fall von — Reisner XLVIII. 268.

Porokeratosis. — A case of — Gilchrist. XLIX. 153.

Porpora s. Purpura.

Primula obconica. — Erythem, hervorgerufen durch — Arctander. XLVII. 443. XLVIII. 454.

Primula obconica. — Erythem, verursacht durch — Gram. XLVII. 444.

Prostata hypertrophie. — K. D. — L. 127, 132.

Prostata par la résection des canaux defférents. — Traitement de l'hypertrophie de la — Vigné. XLIX. 471.

Prostate Gland. — Hypertrophy of the — Bangs. XLIX. 472.

Prostatic Hypertrophy. — Urinari distance as a Diagnostic Factor in — Keyes. XLIX. 471.

Prostatorrhoea simplex und Urethrorrhoea ex libidine. — Sturgis. XLIX. 467.

Protargol, ein neues Antigonorrhoicum. — Benario. XLVI. 152.

Protargolbehandlung. — Weitere Mittheilungen über die — Neisser. XLVII. 273.

Protargol dans les inflammations des voies urinaires. — Emploi du — Desnos. XLVIII. 307.

Protargol. — Ueber — Wünn, Stark, Strauss und Goldenberg. L. 303, 304.

Protozoic dermatitis. — Rixford. XLIX. 409.

Prurigo. — Hilchenbach. XLVIII. 281.

Prurigo dans la maladie d'Addison. — Le — Milian. XLVIII. 281.

Prurigo. — K. D. L. 108, 116, 248, 256.

Pruritus ani by collodion. — The treatment of piles an — Samways. — XLVIII. 280.

Pruritus universalis. — Fall von — Veiel. XLVII. 271.

Pruritus vulvae. — Zur Behandlung des — Ruge. XLVIII. 281.

Pruritus. — K. D. — XLIX. 396.

Pseudo-Ichthyose. — Ueber — Pittel. XLVIII. 270.

Pseudoleukaemie mit specifischer Erkrankung der Haut. — Pfeiffer. XLIX. 152.

Pseudotuberculose. — L. 318.

Psoriasis vulgaris und Syphilis ulcerosa. — Fall von — Schwimmer. XLVI. 133.

Psoriasis. — Studien über — Sellei. XLVII. 401.

Psoriasis et ses rapports avec syphilis. — Bouffé. XLVII. 457.

Psoriasici. — L'eosinofilia nei — Leredde. XLVII. 457.

Psoriasis vaccinal. — Vignal. — XLVII. 457.

Psoriasis. — Zur Pathologie der — Jalkowski. XLVII. 457.

Psoriasis par les injections d'orchitine. — Traitement du — Bouffé. XLVII. 458.

Psoriasi. — Caustici e Massagio nella cura della — Breda. XLVIII. 460.

Psoriasis primitif et isolé des ongles. — Billard. XLVIII. 460.

*Psoriasis. — Casuistischer Beitrag zur — Gassmann. XLIX. 171.

Psoriasis vulgaris. — K. D. — XLVIII. 418. XLIX. 129, 130. L. 117.

Psoriasis und Gelenksrheumatismus. Peschel. L. 402.

Psoriasis. — Atypische — Deutsch. L. 402.

Psoriasis et l'eczema. — Scarifications dans le — Jacquet. L. 403.

Psoriasis mit Merkazol. — Blumm. L. 404.

Psoriasis mit Thyreoidin und Salophen. — Lehmann. L. 404.

Purpura. — Case of arthritic — Peake. XLIX. 439.

Purpura emorragica. — Sulla — Guicciardi. XLVIII. 438.

Purpura haemorrhagica. — A case of — Fayrer. XLVIII. 448.

Purpura haemorrhagica. — Morgenroth. XLVII. 459.
Purpura infectieux. — Microbiologie du — Lévi. XLVIII. 438.
Purpura rheumatica. — K. D. — XLVIII. 253.
Purpura rheumatica and erythema exsudativum multiforme. — Makkenzie. XLVIII. 449.
Purpura simplex und Erythema exsudat. — K. D. L. 245.
Pustula maligna. — Uebertragung von Milzbrandbacillen von der Mutter auf die Frucht bei — Rostowzen. XLIX. 432.
***Pustulosis** acuta varioliformis. — Ueber — Juliusberg. XLVI. 21.
Pyodermites d'origine génitale. — Walton. XLVIII. 438.
Pyosalpinx. — D. L. 127.

Q.

Quinine. — Acquired Idiosyncrasy for — Montgomery. XLVIII. 428.

R.

Raynaud'sche Krankheit. — Ueber die — Holst. XLVIII. 141.
Raynaud. — Un caso die malattia di — Vespa. XLVIII. 141.
Raynaud's disease associated with uraemia. — Aitken. XLVIII. 142.
Residualharns. — Zur Kenntnis des — Ritter. L. 150.
Resorcin in Dermotherapy. — Kellogg. XLVIII. 429.
Resorcinschwarten. — Ueber — Beck. XLIX. 425.
Rhinosclerom. — Fall von — Kaposi. XLVIII. 123.
***Rhinosclerom**. — Ueber — Róna. XLIX. 265.
Rhinoscleroma. — Secchi. XLIX. 438.
Röntgenstrahlen zu Heilzwecken. — Albers-Schönberg. XLVII. 157.
Radiographique. — Erythème — Balthazard. XLVII. 445.
Rayons X. — Dermatite consécutive à deux applications de — Apostoli. XLVII. 445.
Rayons X. — Troubles trophiques dus aux — Destot. XLVII. 445.
Rays X. — Dermatitis caused by — Drury. XLVII. 446.
Rayons Röntgen. — Inflammation de la peau par les — Lannelongue. XLVII. 446.
Röntgenstrahlen auf das Auge und die Haut. — Wirkung der — Chalupecký. XLVIII. 431.
Röntgenstrahlen — Trophische Störungen, hervorgerufen durch — Schall. XLVIII. 432.
Röntgenstrahlen auf Haut und Haar. — Wirkung der — Mies. XLVIII. 432.
Röntgenstrahlen. — Dermatitis durch — Dale. XLVIII. 433.
Röntgenstrahlen entstehenden Hautveränderungen — Die durch — Behrend. L. 274.
Roentgen rays. — Dermatitis from — Crocker. L. 275.
Röntgen-Durchleuchtung. — Dermatitis nach — Schmidt. L. 275.
Rayons de X. — Accidents cutanés consecutifs à l'emploi des — Oudin, Barthélemy et Darier. L. 276.
Rayons X et la chaleur rayonnée par la peau. — Leccrile. L. 276.
Ray. — X „Burn" — The Leonard. L. 277.
***Röntgenstrahlen** auf den Lupus. — Die günstige Wirkung der — Himmel. L. 323.
Russel'schen Fuchsinkörperchen — Experimentelle Erzeugung der — Sanfelice. XLIX. 418.

S.

Salbe. — Unsere gelbe — Schanz. XLVIII. 294.
Salicin in the internal treatment of diseases of the skin. — Radcliffe Crocker. XLVII. 113.
Saponi antisettici. — Sul valore terapeutico dei. — Curzio. XLVIII. 429.
Sarcoma multiplex pigmentosum. — K. D. XLIX. 133. L. 107.
Sarcoma multiplex cutis. — Lymphocytose mit — Dieballa. XLIX. 151.
Sarcoma pigmentosum cutis. — Steiner XLVIII. 276.
***Sarcomata** idiopathica multiplicia pigmentosa cutis. — Bernard. XLIX. 207.

*Sarcomatose der Haut. — Ueber — Joseph. XLVI. 177.
Sarcomatosi cutanea idiopatica.. — Sulla — De Amicis. XLVIII 275.
Sarcomatosi cutanea multipla. — Sulla. — D'Antona. XLVIII. 276.
Sarcomatosis der Haut und des Magens. — Strauss. XLVIII. 276.
Sarcomatosis und Epithelioma der Haut. — Melanotische — Gorgon. XLVIII. 277.
Sarcomatosis universalis. — Fall von — Kaposi. XLVIII. 276.
Scarlet fever treated by streptococcic serum. — Gordon. L. 270.
Schankers mittelst heisser Lösung von Kalium permanganicum. — Behandlung des — Balzer. XLVIII. 154.
Schwielen an den Füssen. — Behandlung der — Oost. L. 406.
Schwimmeriana. — Neisser. XLVII. 120.
Sclerodactylie. — Ueber — Schubiger. XLVIII. 140.
Scleroderma und Thyroidextract. — Osler. L. 413.
Scleroedema dei neonati. — Setticemia e — Comba. XLIX. 147.
Sclerodermia diffusa. — Moster. L. 414.
Sclerodermia diffusa. — K. D. XLIX. 141. XLIX. 368. L. 106, 108.
Sclerodermia universalis. — K. D. XLVI. 149.
Sclerodermie en plaques. — K. D, XLVIII. 259.
Sclerodermie. — Ein Fall von ausgedehntester — Reinhardt. XLVIII. 140.
Sclerodermie. — Zur Casuistik der — Herxheimer. XLVIII. 140.
Sclerodermie mit Thiosinamin behandelt. — K. D. XLVIII. 120.
Sclerodermie bei eiuer Frau mit progressiver Muskelatrophie. — Elliot. XLIX. 146.
Sclérodermie en plaques. — Darier u. Gaston. L. 414.
Scorbut. — Ein letal endender Fall von — Federici. XLVIII. 437.
Scorbuto. — Sopra il microorganismo dello — Testi e Beri. XLVIII. 448.
Seborrhea corp. Duhring. — K. D. L. 245.
Seborrhoea circinata. — Róna. XLVI. 145.
*Seborrhoea corporis und ihr Verhältniss zur Psoriasis und zum Eczem. — Török. XLVII. 68, 203.
Seborrhoeae. — The Diplococci — Merrill. XLVIII. 436.
Sexual apparate of man. — Relations between the Nose and the — Mackenzie. XLIX. 462.
Sexuelle. — L'impuissance et son traitement — Laruelle. L. 147.
Sexuelle — Psychopathie — guérie. — Blazy. L. 147.
Silber bei septischer Wundinfection. — Werler. XLIX. 433.
Skiagraphic Dermatitis siehe Röntgenstrahlen.
Skin diseases. — The influence of nervous system in — Winfield. XLVIII. 291.
Skin disease. — Two cases of — White. XLVIII. 463.
Skin. — The Hysterical Neuroses of the — Van Harlingen. XLVIII. 291.
Skin. — Activities of the epithelial Tissue of the — Loeb. XLVIII. 290.
Skin. — The Relationship of the nose to diseases of the — Wells. XLIX. 419.
Skin. — The influence of light on the — Bowles. L. 275.
Skin irritation caused by handling hyacinth bulbs. — Freemann. L. 274.
Small-pox statistics. — Some- — Coupland. XLIX. 435.
Smegmabacillen. — D. L. 136.
Smegmabacillus. — Note on the — Grünbaum. XLIX. 473.
Spermatorrhoe und Prostataaffectionen mit faradischem Strome. — Behandlung der — Popper. XLVII. 397.
Spides bites and their treatment. — Davidson. XLVIII. 284.
Spiritusverband. — Der Salzwedelsche in der dermatologischen Praxis. — Lanz. XLIX. 429.
Staphylococcus haemorrhagicus. — Klein. XLIX. 420.

Sterilisator besonders für elastische Katheter. — Ehrmann. L. 147.

Sterilisation von Urethralinstrumenten. — Die — Martin. L. 123.

Stomatite ulcero-membraneuse. — Buard et Liaras. XLVIII. 455.

Strictur der Harnröhre. — Electrolytische Behandlung der — Howland. XLVIII. 310.

Strictura urethrae. — Elektrolyse — Lang. XLVIII. 310.

Strictured urethra. — Notes on the examination of the normal and — Warden. XLVIII. 312.

Strictуren der Harnröhre — Resultate der elektrolytischen Behandlung der — Newman. XLVIII. 311.

Sulfonals. — Zur Kenntniss der Nebenwirkungen des — Leick. XLIX. 426.

Summereruption. — K. D. Ledermann. XLVIII. 422.

Sycosis und ihre Behandlung. — Meissner. XLVII. 153.

Sykosis der Oberlippe. — Srebny. XLVII. 456.

Sykosis. — K. D. XLIX. 365.

Symposthion. — Ueber — Deutsch. XLIX. 463.

Syphilis.

I. Allgemeiner Theil, Verbreitung, Prophylaxe.

Syphilitiques. — Pseudoneoplasmes — Martel. L. 434.

Syphilitique-réinfection. — Un cas de — Castel. XLVIII. 156.

Syphilitique-réinfection. — Picandet. L. 430.

Sifilide nel commune di Casalisma. — Epidemia di — Massazza e Truffi. XLVIII. 157.

Syphilis infectiös? — Sind die tertiären Producte der — v. Zeissl. XLVI. 461.

Syphilis tertiaria gravis. — Havas. XLVI. 142.

Syphilis. — Tertiärer — Fall von — Klotz. XLVI. 83.

Lues tertiaria (Nasenprothese). — Fabry. XLVII. 150.

Syphilis et irritation de cause externe traumatique. — Haan. XLVI. 459.

Syphilis. — Zur Austilgung der — Kromayer. XLVII. 318.

***Syphilis.** — Gabriel d'Ayala über die — Glück. XLVII. 103.

Syphilis. — A House Epidemie of — Gottheil. L. 431.

Syphilitischen Abtheilung zu Göttingen. — Mittheilungen aus der — Pröve. XLVI. 460.

Syphilis. — Shall Patients be informed that they have — Mapes. L. 141.

Syphilis maligna. — Fall von — Lesser. XLVI. 126.

Syphilis maligna praecox. — Fournier. XLVIII. 157.

Syphilis gravis bei Aerzten. — Ueber — Brandis. XLVIII. 156.

Syphilis. — Cases of — Owings. L. 432.

Syphilis. — Notes of cases of — Johnston. L. 432.

Syphilis. — A marked history of — Williams. L. 430.

Syphilis, with remarks relative to Ptyalisme — Drennen. L. 430.

Syphilis. — Bleibende Kennzeichen. — Meyer. L. 429.

Syphilis infantile. — What condition influence the — Hyde. L. 427.

Syphilis. — What conditions influence the — Taylor. L. 428.

Syphilis. — K. D. XLVIII. 417, 418, 419. XLIX. 130, 132. XLIX. XLIX. 374, 380. L. 100 L. 103, 114, 119, 120, 121, 122, 132, 134, 252, 253.

Syphilis. — Du prognostic de la — Fournier. XLVIII. 157.

Syphilis. — Paroxysmale Haemoglobinurie nach — Neumann. XLVIII. 254.

Syphilis mutilante des extrèmités. — Fornier. XLVIII. 319.

Syphilis. — Ueber die Contagiosität der — Munblit. XLVIII. 315.

Syphilis at the Hot Springs of Arkansas. — Hay. XLVII. 473.

Syphilis et l'enfance au village. — La — Baratier. XLVI. 462.
Syphilis. — L'Antiquité de la — Zambaco. XLVI. 461.
Syphilis in married women. — Shaw-Mackenzie. XLVI. 460.
Syphilis und Tuberculose. — Ueber Combination von — Dötsch. XLVI. 455.
Syphilis to cancers. — The relation of — King. L. 434.
Syphilis beeinflussende Umstände. — Den Verlauf der — Discussion. XLVI. 116.
Syphilisätiologie. — Neuer Beitrag zur — van Niessen. XLVIII. 315.
Syphiliscontagiums. — Isolirung des — Niessen. L. 423.
***Syphilisimpfungen** am Thiere. — Ueber — Adrian. XLVII. 163.
Syphilisinfection bei einem 9jährigen Mädchen. — Goldfarb. XLVI. 457.
Syphilisrecidive. — Sclerosenreste und ihre Beziehungen zur — Ehrmann. L. 423.
Syphilitische heiraten? — Wann dürfen — Finger. XLVI. 456.
Syphilitischen Producten. — Ueber specifisch färbbare Gebilde in — Winkler. XLVI. 461.
Syphilitischen Producten. — Tingible Kugeln in — Beck. XLVIII. 129. — Discussion hiezu XLVIII. 251.
***Syphilitischen** Producten. — Ueber tingible Kugeln in — Winkler. XLVI. 3.
Syphilitic Fever and Tuberculosis — Error between — Janeway. L. 427.
Syphilitiques et tuberculeuses. — Coexistence de lésions — Gibert. XLVI. 457.
Syphilitiques-Eruptions. — Mixtes produites par la gale — Sibut. XLVII. 475.
Syphilitiques. — Présence d'elements figurés dans les lésions — Leredde et Dominici. L. 423.
Syphilitique tardive. — Contagiosité — Tarassévitsch. XLVI. 460.
Narbencarcinom luetischen Ursprungs. — Ein Fall von — Stryck. XLVIII. 316.
Oedema indurativum. — Meyer. XLVI. 470.

Syphilis.

II. Haut, Schleimhäute, Knochen, Gelenke, Muskeln und Eingeweide.

chancre — amydales syphilitiques des — Arslau. XLVI. 465.
Chancre of the lip. — Montgomery. L. 429.
Chancre. — Extragenital — Bloom. L. 428.
Chancre de l'amygdale. — Ferro. L. 420.
Chancre of the Oesophagus. — Bailey. L. 420.
Chancres bilatéraux des amygdales. — Jullien. XLVI. 469.
chancres syphilitiques. — Anomalies dans les symptômes et dans l'évolution de — Barthélmy. XLVI. 466.
chancres syphilitiques chez une petite fille de sept ans. — Deux — Bogdau. XLVI. 467.
chancres syphilitiques à la joue — Marmonier. XLVI. 470.
Dermite simple et dermite syphilitique. — Jacquet. XLVI. 469.
Gumma oder Carcinoma palati. — Alpár und Justus. XLVI. 269, 271.
Gumma of spleen. — Congenital — Still. L. 313.
Gummata palati mollis. — K. D. XLIX. 128.
Gummata der Lunge. — Hirschfeld. XLVIII. 319.
Gummatous enlargement of the Kidney. — Bowlby. L. 310.
Gummatous Ostitis and Periostitis. Gottheil. L. 419.
Gummiknoten in den Lungen. — Diehl. L. 309.
***gummösen** Lymphome. — Beitrag zur Histologie der — Löwenbach. XLVIII. 71.
Hodensclerosis. — Klotz. XLIX. 451.
Initialsclerosen des Praeputium. — Ehrmann. XLVIII. 256.
Keratome syphilitique palmaire de forme singulière. — Sur un — Billard. XLVI. 466.
Lebersyphilis. — Congenitale — Machat. XLIX. 451.

Leukoplakia lingualis et buccalis. — Schoengarth. L. 425.
luetiche delle arterie cerebrali — Alterazioni — Stanziale. XLIX. 452.
Pemphigus syphiliticus. — Campana. XLVIII. 404.
Pharynxwand. — Verwachsung des weichen Gaumens mit der hinteren — Kollbrunner. XLVI. 470.
Phlébite syphilitique. — Barbe. XLVIII. 470.
Plaque indurative am dorsum penis. — Posner. XLVIII. 133.
Primäraffect. — Extragenitaler — K. D. — XLVIII 412. XLIX. 133. XLIX. 373. L. 115, 119, 125.
Primäraffecte. — extragenitale — Ueber — Stiebel. XLVIII. 155.
Primäraffecten. — extragenitalen syphilitischen — 2 Fälle von — Rille. XLVIII. 155.
Schanker durch Rasieren. — Joseph. XLVI. 121.
***Schanker** — extragenitalem weichem — Vier Fälle von — Csilag. XLVIII. 365.
Sclerosis mammae. — Fall von — Rezek. XLVIII. 414.
Sclerose der Corpora cavernosa — Fibroide — Taylor. L. 151.
***Sclerosen**-Secret. — Ueber Befunde in — Kuznitzky. XLVIII. 65.
Sifilide tuberosa universale. — Philippson. XLVII. 474.
Syphilid und Periostitis. — Fall von maculo-papulösem — Lang. XLVIII. 248.
Syphilide. — Zur Pathologie der — Ehrmann. XLVI. 455.
syphilides ulcéreuses. — L'erysipèle dans les — Fournier. XLVIII. 318.
syphilides cutanées tertiaires. — Les — Fournier. XLVIII. 318.
Syphilis ulcerosa. — K. D. — XLIX. 129.
Syphilis. — Exanthèmes de la — Boulogne. L. 427.
Syphilis sine éxanthemate. — Ueber — Ehrmann. L. 422.
Syphilis. — Fréquence des lésions tertiaires — Vianney. L. 432.
Syphilis mutilante du centre de la face. — Billard. XLVI. 466.
Syphilis — Studien über gummöse — Grön. XLVI. 457.
***Syphilis** der Harnleiter. — Ueber — Proksch. XLVIII. 221.
Syphilis hépatique et splénique. — Thomas. XLVI. 294.
Syphilis. — Acute gelbe Leberatrophie bei — Burger. L. 312.
Syphilis. — Icterus bei — Arnheim. L. 312.
Syphilis congenita. — Calcinirtes Gumma der Nebenniere bei — Winogradow. L. 311.
Syphilis der Nieren. — Ueber — Greene. L. 310.
Syphilis. — Nephritis bei früherer — Fordyce. XLVIII. 471.
Syphilis. — Destruction of Palate and Velum by — Blodgett. L. 419.
syphilis de l'estomac. — Un cas de — Dubuc. XLVIII. 470.
syphilis. — Les angines diphtéroides de la — Battier. XLVIII. 317.
syphilis. — Angina Ludovici by — Tenwick. L. 311.
Syphilis de la langue. — Pini. L. 421.
Syphilis der Speicheldrüsen. — Koschel. L. 311.
Syphilis of the nose, throat and larynx. — Vanghau. L. 314.
***Syphilis.** — Rachen- und Kehlkopfaffectionen bei — Jordan. XLVII. 93.
Syphilis gommeuse des lèvres. — Albertin. XLVIII. 317.
Syphilis visceralis. — Stolper. L. 313.
Syphilis. — Fracturen bei — Frey. XLVI. 467.
Syphilis des Herzens. — Lion. XLVIII. 134.
***Syphilis.** — Aortenaneurysmen zur — Ueber die Beziehungen der — Rasch. XLVII. 15.
Syphilis verursachten Blutveränderungen. — Die durch — Justus. XLVII. 389.
Syphilis des Herzens. — Ein Fall von — Jodlbaur. XLIX. 450.
Syphilis du coeur. — Guérin. L. 306.
Syphilis of the heard wall. — Philipps. L. 306.
Syphilis. — Cardial — Adler. L. 307.

Syphilisinfection. — extragenitaler — Zwei Fälle von — Guladse. XLVI. 468.
Syphilisinfection — Extragenitale — bei Glasbläsern. — Eysel. XLVI. 464.
syphilis secondaire aigue. — Un cas de — Boirin XLVIII. 316.
Syphilitic ulcer of the Stomach. — Flexner. L. 420.
Syphilitic joint disease in children. — Robinson. XLVI. 293.
Syphilitic arteritis of the ascending aorta. — Pye-Smith. XLVI. 294.
syphilitica. — Endocarditis — Taneff. XLIX. 453.
sypilitique. — chancre — des paupières — Panas. XLVIII. 319.
syphilitiques. — Ostéo periostites — Etienne. XLVIII. 318.
syphilitiques — Gommes — précoces. — LeTellier. XLVIII. 156, 320.
syphilitiques secondaires du rectum. — Des lésions — Verchère. XLVI. 295.
syphilitique. — Pleuresie — Pauly et Duplant. XLIX. 451.
syphilitique. — Pleurésie — Nicouline. XLIX. 451.
syphilitique. — Gomme du larynx et hémiplégie — Magnan. XLVI. 473.
syphilitique — Laryngite chez un — traité par l'iodure de potassium. — Brin. XLVIII. 518.
syphilitique. — Rétrécissement bronchique — Duplant. XLVIII. 471.
Syphilitische Erkrankung der Ulna. — Buschke. XLVIII. 424.
Syphilitische Erkrankung des Oberkiefers. — Koch. XLVI. 469.
syphilitische Erkrankung der Lunge. — Ueber die — Schiffmacher. XLVI. 294.
syphilitischer Lungeninfiltration. — Fall von — Levy. XLVII. 414.
***Syphiloderma** haemorrhagicum adultorum. — Piccardi. L. 3.
Syphilome diffus de la verge. — Glanknay. XLVI. 468.
Ulcus durum et molle urethrae. — Eisele. XLVI. 467.
Ulcus gastrique syphilitique. — L' — Dieulafoy. XLVIII. 470.
Vulva. — Luetische Erkrankungen der — Vormann. XLVIII. 466.

Syphilis.

III. Nervensystem und Sinnesorgane.

Brown-Séquard avec dissociation syringomyélique d'origine syphilitique. — Piatot et Cestan. XLVI. 474.
Gehirnlues. — Casuistischer Beitrag zur — Goetz. XLVIII. 469.
Gommes syphilitiques chez les paralytiques généraux. — Vallon et le Wahl. XLVIII. 465.
Gumma of the ciliary region. — A case of — Highet. XLVI. 468.
***Gummata** d. Gehirns u. d. Rückenmarksyphilis. — Zur Kenntniss d. grossen meningealen u. d. — Homén. XLVI. 55.
Hemiathetosis idiopathica auf syphilitischer Basis. — Toermer. XLVII. 463.
Hémiparaplégie d'origine syphilitique. — Brousse et Ardin-Delteil. XLVIII. 468.
Keratite neuroparalitique d'origine syphilitique. — Prommageot. XLVIII. 468.
Keratitis interstitialis. — Greef. XLVI. 471.
Lues secundaria cerebri mit tödtlichem Ausgang. — Llános. XLVIII. 469.
Lues des Centralnervensystems. — Ueber — Schulte. XLVII. 461.
Lues zur tabes dorsalis. — Ueber die Beziehungen der — Haberer. XLVI. 473.
Luetischer Basis. — Erkrankungen des Gehirns auf — Holper. XLIX. 450.
Retinitis luetica. — Ueber — Appel. XLVIII. 467.
Syphilitischen Erkrankungen der Hirnarterien. — Die — Hahn. XLIX. 449.
Syphilis. — Tetanie bei congenitaler — Hochsinger. XLVIII. 408.
Syphilis cérébrale grave. — Christian. XLVIII. 468.
Syphilitische und tuberculöse Entzündungen der Dura. — Ueber — Vorschulze. XLVIII. 467

Syphilis artériell, la syph. meningée et la syph. gommeuse de l'encéphale. — Diagnostic differential — Teissier et Roux. XLVIII. 467.
Syphilis nasale. — Contribution à l'étude de la — Vacher. XLVIII. 465.
Syphilis. — Spinal — Spiller. XLVII. 461.
Syphilis maligna praecox des Centralnervensystems.— Kahane. XLVI. 473.
Syphilis. — Neuritis multiplex im Secundärstadium der — Gross. XLVI. 472.
Syphilis. — Le reflexe tendineux du genou dans la — Laroubint. XLVIII. 463.
Syphilis de l'oreille. — La — Broeckaert et Hennebert. XLVI. 471.
Syphilitiques — Gommes — des paupières. — Blary. XLVIII. 317.
Syphilitische Spinalparalyse. — Collin. XLVI. 471.
Tabés spasmodique congenital. — Moncervo. XLVIII. 469.

IV. Syphilis hereditaria.

Colles'schen Gesetz. — Beitrag zur Frage vom — Corlett. L. 425.
Colles's law. — The exceptions to — Opilvie. XLVI. 310.
Gommes congénitales du sternomastoïdien. — Durante. XLVIII. 318.
Hépatite gommeuse chez un nouveau né. — Morel. XLIX. 451.
Lebersyphilis — Hereditäre. — Steindl. XLIX. 452.
Lues hereditaria und Keratomalacie. Peltersohn. XLVIII. 153.
Lues hereditaria tarda — Wiegmann. XLVII. 467.
Lues hereditaria. — Glatte Atrophie des Zungengrundes in Folge — Skladny. XLVII. 465.
Lues der Neugeborenen. — Ueber die — Fricke. XLVI. 296.
Lues. — congenitalen — Pathognomonische Kennzeichen der — Silex. XLVI. 297.
Sifilide congenita del testicolo. — Robinson. XLVL. 313.
Syphilis acquise chez un sujet né de père syphilitique. — Le Pileur. XLVI. 459.
Syphilis conceptionelle. — Étude critique de la — Mergier. XLVI. 296.
Syphilis — congenitalis complicated by Mixed - Infection with the Staphyglococcus and an Streptoc. — Wells. XLVII. 465.
Syphilis congénitale. — Stigmates ophtalmoscopiques rudimentairs de la — Antonelli. XLVI. 295.
Syphilis. — l'hérédo — La polymortalité infantile comme signe de — Fournier. XLVIII. 151.
Syphilis. — L'hérédité seconde en Sullren. XLVIII. 151.
Syphilis — Hérédo. — Laporte. XLVIII. 152.
Syphilis hereditaria. — infantile Demenz bei — Hochsinger. XLVIII. 408.
Syphilis héréditaire. — Localisation-spinale de la — Gasne. XLVIII. 469.
Syphilis hereditaria tarda. — Zimmermann. XLVII. 467.
Syphilis hereditaria bei den Kindern der Prostituirten. — Werner. XLVII. 465.
Syphilis héréditaire. — Bogdan. XLVII. 464.
Syphilis héréditaire. — Les stigmates ophthalmoscopiques de la — Antonelli. XLVII. 463.
Syphilis. — hereditärer — Ein Fall von — Nebelthau. XLVI. 297.
Syphilis. — hereditären — Zur Lehre von der — von Düring. XLVI. 296.
Syphilis héréditaire. — Observation de surdité par — Courtade. XLVI. 296.
Syphilis hereditaria und die spastisch-paralytischen Affectionen. — Pic und Piéry. XLVI. 313.
Syphilis infantile. — De la — Boulengier. XLVI. 295.
Syphilis. — Maternal — Makenzie. XLVI. 313.
Syphilis. — para-hérédo- — Les stigmates de — Barthélemy. XLVII. 463.

Syphilis to the third generation — Transmission of — Ogilvie. L. 426.
Syphilis postconceptionelle — Lésions du placenta dans la — Patel. L. 312.
Syphilis à la troisième génération, — De la transmission de la — Buret. XLVIII. 151.
Syphilitic child. — Should a healthy mother suckle her congenitally — Coubbs. XLVI. 455.
Siphilitic child. — Shoulda healthy mother suckle her congenitally — Ogilvie. XLVI, 297.
Syphilitische. — congenital — Frühbehandlung. — Hochsinger. XLVI. 298.
Syphilitischen Neugeborenen. — Fettdegeneration des Herzens bei einem — Guggenheimer. XLIX. 449.

Syphilis.

V. Therapie.

Atrophie papillaire améliorée par les injections de calomel. — Valude. XLIX. 458.
Benzo-iodhydrine comme succédane de jodure de potassium. — Chenal. XLVI. 315.
Calomelano. — Sul valore terapeutico del — Ottolenghi. XLVI. 320.
Einreibungscur. — Die — Neisser. XLIX. 456.
Einreibungscur. — Ueber die — Schuster. XLVII. 158.
Jod und Quecksilber. — Einige Untersuchungen über — Welander. XLVI. 302.
Jodpräparate. — Beitrag zur Pharmakologie der — Barthels. XLVII. 469.
Joduro di Potassio sul sangue dei sifilitici. — Della azionc dell' — Colombini e Gerulli. XLVII. 470.
Joduro di Potassio su gli elementi del sangue normale. — Dell' azione dell' — Colombini e Simonelli. XLVII. 471.
Joduro di Sodio puo sostituire l' joduro di potassio? — L' — Colombini e Simonelli. XLVII. 471.
Jodvasogen als Ersatz für den inneren Gebrauch der Jodsalze. — Ueber — Leistikow. XLVI. 300.
Lues tertiaria. — Jodkalium in geringen Dosen bei — Schneider. XLIX. 457.
Mercure. — Les injections hypodermique de — Arnaud. XLVII. 468.
Mercure dans l'organisme. — Transformations des sels de — Varet. XLIX. 459.
Mercurial ininction. — Eruptions after — Taylor. XLIX. 430.
Mercuriale. — La scelta di un trattamento — Fournier. XLVI. 316.
Mercurialerkrankungen. — Zur Lehre von den — Lieven. XLVI. 301.
Mercurielles. — Technique des injections — D'Aulnay et Eudlitz. XLVII. 468.
Mercurio per iniezioni. — Sulla tossicità del — Sabattoni. XLVI. 320.
Mercurio sul Leucociti. — Azione del — Gaglio. XLIX. 454.
***Mercuriol.**—Blomquist.XLVIII. 3.
Mercuriols. — Aufbewahrung und Dispensirung des — Blomquist. XLIX. 160.
Quecksilbereinreibung. — Exantheme nach — Beck. XLVII. 442.
***Quecksilbers.** — Ueber die Form d. Anwendung des —Welander. XLVI. 39, 249.
Quecksilbers. — Resorption des — Neumann. XLIX. 137.
***Quocksilbersäckchen.** — Einige Worte über die Behandlung mit — Welander. XLIX. 107.
***Quecksilbersäckchenbehandlung** Welanders. — Bemerkungen zur — Schuster. XLVIII. 107.
Quecksilbervergiftung. — Seltene Formen der — Bossard. XLVI. 315.
Quecksilbervergiftung. — Experimentelles zur — Koll. XLIX. 455.
Schmiercur. — Die Wandlungen der — Frey. XLVI. 317.
Sifilide. — La cura intensa Contro la — Mannino. XLVI. 317.
Sifilide. — Il Nitrito di Sodio nella cura della — Sprecher. XLVI. 452.

Sifilide. — Sulla Sieroterapia della — Tommasoli. XLVI. 453.
Sifilide. — Sieroterapia della — XLVII. 473.
Sifilide col metodo del Prof. Baccelli. — Di alcuni tentativi di cura abortiva della — Tommasoli. XLVI. 453.
Syphilides secondaires par les fumigations de calomel. — Traitement des — Marmonier. XLVI. 318.
Syphilides cutanées. — Traitement de — Buret. XLVI. 315.
Syphilis. — Behandlung der — Whitla. XLIX. 460.
Syphilisbehandlung. — Jodpräparate bei — Radestock. XLIX. 457.
***Syphilis.** — Behandlung der — Einige Fragen bei der — v. Watraszewski. XLVI. 211.
Syphilis. — Zur Therapie der — Zeisl. XLVI. 303.
Syphilisbehandlung. — L. 128, 138.
Syphilis — Mercurialbehandlung der — zu beginnen. — Wann hat man mit der — Neumann. XLVI. 301.
Syphilis. — Gefahren der intermittirenden Fournier'schen Quecksilberbehandlung der — Wedel. XLIX. 459.
Syphilis. — Unguentum hydrargyri cinereum innerlich gegen — Silberstein. XLIX. 458.
Syphilis par les injections de benzoate de mercure. — Traitement de la — Seyo. XLIX. 457.
Syphilis. — Un nouveau traitement de la — Lalaude. XLIX. 456.
Syphilis par l'huile grise. — Traitement de la — Gagnière. XLIX. 454.
***Syphilis** mit Mercuriol. — Ueber die Behandluag der — Åhman. XLVIII. 15.
Syphilis mit Injectionen ungelöster Quecksilberpräparate. — Zur Frage der Behandlung der — Epstein. XLVII. 473.
Syphilis graves, traitées par l'iode metallique. — Bouveyron. XLVII. 469.
Syphilis. — Traitement précoce de la — Barthélmy. XLVII. 468.
Syphilis. — Jodchinin bei der secundären — Assaky. XLVII. 468.
Syphilis. — Die Bedeutung der präventiven Therapie bei — Lang. XLVI. 300.
Syphilisverlaufes. — Präventivbebehandlung der späteren Stadien des — Schwimmer. XLVI. 302.
Syphilis. — Operative Behandlung der primären — Koppenhagen. XLVI. 317.
Syphilis. — Excision of the Primary Lesion of — Munn. XLVI. 319.
Syphilis. — A popular Error in the treatment of — Metzerott. XLVI. 318.
Syphilis in private Practive. — The general Treatment of — Guitéras. XLVI. 317.
Syphilis. — Die subcutane Behandlung der — Eudlitz. XLVI. 316.
Syphilis of jodide of potassium when administered alone. — On the inefficacy against early — Spencer. XLVI. 452.
Syphilis. — The serum treatment of — Barling. XLVI. 314.
Syphilis. — Zur Serumtherapie der — Müller. XLVI. 319.
Syphilis. — Serumtherapie bei — Gasser. XLIX. 455.
Syphilis. — Sérothérapie dans le — Lambert. XLIX. 456.
Syphiliques traités. — L'état gastrique des — Babon. XLVI. 314.
Syphilitischen Krankheiten. — Jodolpflaster bei einigen venerisch- — Majocchi. XLVI. 301.
Syphilome primitif. — Du traitement du — Sibut. XLVI. 452.

T.

Talgdrüsenanomalien. — Apparat zur Behandlung der — Saalfeld. XLVI. 121.
Tätowirungen. — Entfernung von — Hansen. XLIX. 430.
Testicule extopié. — Tumeurs malignes du — Michiels. XLIX. 464.
Thiol. — Ueber — Wirz. XLVIII. 295.
Thiosinamine: A further Study of its use in the treatement of Keloid. — Tousey. XLVIII. 427.

Thyroid gland. — On the active constituent of the — Hutchinson. XLIX. 423.
Tinea cruris. — A Case of — Cantrell. XLIX. 401.
Tinea favosa epidermidis. — A case of — Wende. XLIX. 402.
***Tinea** imbricata (Manson). — Nieuwenhuis. XLVI. 163.
Tinea tonsurans. — Treatment of — Sheffield. XLIX. 407.
Tinea tonsurans with Acidum aceticum glaciale. — Treatment of — Sheffield. XLIX. 401.
Tigna del Gruby. — Un caso di — Mibelli. XLIX. 406.
Toxines en dermatologie. — Des — Hallopeau. XLIX. 420.
Toxi-tuberculides. — Les — Hallopeau. XLIX. 447.
Trichophytiasis. — Pseudo-Alopecie und — Dubreuilh und Frèche. XLVIII. 283.
Trichophytiasis hervorgerufen durch das Mikrosporon Gruby. — Sabouraud. XLVIII. 283.
Trichophytiasis. — K. D. L. 252.
Tricoressi nodosa. — La — Panichi. XLIX. 400.
Trichorrhexis nodosa. — Aetiologie der — Markusfeld. XLVIII. 146.
Tricophytie inguinale. — Frèche XLIX. 407.
Tripper. — Sandelholzöl beim — Bloch. L. 297.
Tripperinfection. — Ein Fall von extragenitaler — Aquila. XLVI. 151.
Trippers. — Prophylaxe des — Frank. L. 142.
Trippers. — Incubation eines — Aussergewöhnlich lange — Bruck. XLVI. 152.
Tubercular Cystitis in Children. — Cumston. XLIX. 4 0.
Tuberculeuse — Ulcération — de la langue — Ginestons. XLVIII. 441.
Tuberculides et syphilides des extrémités à forme lupique. — Fournier. XLIX. 439.
Tuberculides-Darier. — Fall von — Beck. XLVII. 306.
Tuberculin. — Der Heilwerth des neuen — Baumgarten und Walz. XLIX. 440.
Tuberculin. — Behandlung von Lupuskranken mit dem neuen — Doutrelepont. XLIX. 444.
Tuberculin-R. — Ueber das — Woerner. XLVIII. 427.
Tuberculin-R. — Genital- und Hauttuberculose, behandelt mit — Seeligmann. XLVIII. 441.
***Tuberculin**-R. — Die Ergebnisse der Behandlung tuberculöser Hautaffectionen mit — Bukovsky. XLVI. 223.
***TR**-Behandlung an der Bonner Hautklinik. — Ueber die Resultate der — Napp und Grouven. XLVI. 399.
TR-Behandlung bei Lupus. — Hoorn. L. 259.
TR bei tuberculösen Hautaffectionen. Porges. L. 259.
Tuberculose der Zunge. — K. D. XLIX. 367. 368.
Tuberculose des Nebenhodens. — Allen. L. 134.
Tuberculose du dos de la main droite au cours de la t. pulmonaire. — Béclère. XLIX. 439.
Tuberculose locale chez les vieillards. — Widal. XLIX. 439.
Tuberculösen Sputis. — Rasche Färbung von — Andrejew. XLIX. 440.
Tuberculose des capsules surrénales. — Carpentier. XLIX. 444.
Tuberculose der Nieren. — Haematurie als Zeichen beginnender — Trautenroth. XLIX. 469.
Tuberculoses in Childhood. — The Cutaneous — Johnston. XLVIII. 440.
Tuberculosi della congiuntiva bulbare. — Un caso di — Mauro. XLVI. 290.
Tuberculosi cutanea. — Il Siero Maragliano nella cura della — Fileti und La Mensa. XLVI. 290.
Tuberculosis cutis. — K. D. L. 108. 112. 117.
Tuberculosis verrucosa cutis. — Moynihan. XLIX. 440.
Tuberculosis. — Genito-Urinary — King. XLIX. 469.
Tuberculosis miliaris mucosae oris. Kaposi. XLVIII. 247.
Tuberculosis ulcerosa der Unterlippe. — Fall von — Nobl. XLVIII. 411.

Tuberculosis after Circumcision. — Ware. XLVIII. 440.
Tuberculösem Geschwür der Blase. — Fall von — Strauss. XLVII. 147.
Tuberculöses Ulcus durch antisyphilitische Behandlung geheilt. — Róna. XLVII. 301.
Tuberculösen Hauterkrankungen. — Ueber allgemeine Pathogenese der — Marschalkó. XLVII. 394.
Tubercelbacillus. — Morphologie und Biologie des — Marpmann. XLIX. 441.
Tubercelgift bei der Beschneidung inficirtes Kind. — Mit — Neumann. XLIX. 468.
Tumeurs malignes par la serotherapie. — Traitement des — Cadist. XLIX. 399.
Tumoren der Haut. — Fall von multiplen — Klotz. XLVI. 83.
Tumoren durch Injection der Toxine des Streptococcus erysipelatis. — Ueber die Behandlung bösartiger — Roncali. XLVIII. 274.
Tumoren mit Erysipelserum. — Ueber die Behandlung maligner — Jaksch. XLIX. 400.

U.

Ulcére phagédénique en Algérie — Blaise, Brault. L. 399, 400.
Ulcers — Chronic — treated by the Thiersch Method of Skingrafting — Parrott. XVIII. 462.
Ulcus molle — Extragenitales — Elek. XLVII. 305.
Ulcus molle. — Zur Therapie des — Arning. XLVII. 423.
Ulcus molle. — Besonderheiten im Verlaufe des — Meyer. XLVIII. 154.
Ulcus rodens. — Epidermistransplantation auf das — Kleyn. XLVIII. 279.
Ureter-Calculus. — K. D. L. 133.
Urethrale caroncule chez la femme — Ousset. XLIX. 464.
Urethral fistel. — K. D. L. 135.
Urethral and intravesical Irrigation — Chetwood. L. 296.
Urethra. — Conjunctivitis nach Affectionen der — Gielen. L. 289.
Urethralpolypus. — Some cases of — Reynolds. XLIX. 464.
Urethral filamente bei der Urethrit. chron. des männl. Geschlechts. — Tano. XLVI. 159.
Uretrali — Elettrolisi nella cura dei restringimenti — Manganotti. XLVIII. 311.
uréthre. — Retrecissement large de l' — Bernay. XLVIII, 310.
Urétre. — Lavages antiseptiques de l' — Martinais. L. 297.
Uréthre. — L'electrolyse dans le traitement de retrecissements de l' — Jusseaume. XLVIII. 310.
Uréthrites dues aux retrecissements de l'urèthre. — Contribution à l'étude des — Arnaud. XLVIII. 310.
Urethritis beim Weibe. — Behandlung der — Kolischer. XLVI. 155.
Urethritis membranacea. — XLVI. 129. 143
***Urethritis** — Abhängigkeit der — von der Localisation der Gonococcen. — Drobny. XLVI. 29.
Urethritis externa. — K. D. L. 251.
Urethritis. — Ausspülungen in der Behandlung der — Behaegel. L. 296.
Urethritis. — Infectiousness of chronic. — Owings. L. 153.
Uretrites non gonococciques. — Des — Nogués. L. 148.
Urinary Desinfectant. — Wileox. L. 304.
Urotropin. — Ueber — Richardson, Wileox. L. 304.
Urticaire. — Etiologie de l' — Thibierge. L. 284.
Urticaire par les crosnes du Japon. — Buret. L. 285.
Urticaire pigmentaire — Roux. L. 284.
Urticaria chronica infantum — Pontoppidan. XLVII. 450.
Urticaria chronica infantum. — Norrie. XLVII. 449.
Urticaria. — Chronic — Jackson. XLVII. 449.
***Urticaria** chronica. — Ueber — Kreibich. XLVIII. 163.
Urficaria papulosa hämorhagica — Fabry. XLVII. 413.
Urticaria pigmentosa. — K. D. XLIX. 394.

Urticaria treated by the administrating of calcium chloride. — Wright. XLVIII. 452.
Uterusepithel. — Zellücken und Zellbrücken im — Barfurth XLIX. 460.

V.

***Vaccina** generalisata und deren Pathogenese — Haslund — XLVIII. 205. 371.
Vaccine généralisée — Rieng — XLIX. 438.
Vaccinated Monkeys — Amoeboid Bodies in the Blood of — Reed — XLVI, 277.
Vaccination facts — Some — Patterson. XLVI. 280.
Vaccination. — A unique case of — Sutton. XLVI. 281.
Vaccinationsanstalt. — Jahresbericht der kgl. — Bondesen. XLIX. 436.
Vaccine. — Lanolin — King. XLVI. 281.
Vaccine et variole. — L'infection dans la — Salmon. XLVI. 280.
Vaccinekörperchen. — Die — Hückel. XLIX. 156.
Vaccineimpfungen. — Ueber die Form nnd Färbbarkeit der Zelleinschlüsse bei — Wasielewski. XLVI. 277.
Vaccinia and Variola. — On the Etiology of — Klein. XLVI. 279.
Vanilleausschlag. — Arning. XLVIII 454.
Varia. XLVI. 160. XLVII. 160. 320. 476. XLVIII. 159. 320. 475. XLIX. 160. 475. L. 318 448.
Varicella bei Kindern und Erwachsenen. — Astrachan. XLIV. 436.
Varicella. — Bullous — Pye-Smith. XLIX. 437.
Varicelle gangréneuse. — Étude de la — Beaudoin. XLIX. 437.
Varicose veins. — The operative treatment of — Moore. XLVIII. 272.
Variola mit Ichthyol. — Behandlung der — Hoerschelmann. XLIX. 437.
Variole par la méthode de Finsen — Traitement de la — Peronnet. XLVI. 280.
Variole hémorrhagique. — Contribution à l'étude de la — Gonin. XLVI. 279.
Vénériennes — Maladies — chez les prostituées clandestines de Moscou. — Serebriakoff. XLVI. 465.
Venerische Krankheiten an dem Spital zu Kasan. — Protopopow. L. 143.
Verbrennungen. — Seruminjectionen zur Verhütung des Todes nach — Tommasoli. L. 277.
Verdauungsapparates — Die Störungen des — als Ursache und Folge anderer Erkrankungen. — Herz. XLVIII. 159.
Verhandlungen der American Dermatological Association. — XLVI. 110. XLIX. 386.
Verhandlungen der Berliner dermatologischen Gesellschaft. — XLVI. 121. 449. XLVII 295. 434. XLVIII. 131. 420. XLIX. 139. 371. L. 99.
Verhandlungen der New-York Academy of Medicine. — L. 123.
Verhandlungen der New-York Dermatological Society. — XLVI. 81. L. 103.
Verhandlungen des Vereines Ungarischer Dermatologen und Urologen. — XLVI. 128. 270. XLVII. 299. L. 245.
Verhandlungen der Wiener dermatologischen Gesellschaft. XLVII. 308. XLVIII. 119. 247. 408. XLIX. 123. 365.
Verhandlungen der Abtheilung für Dermatol. u. Syph. auf der 70. Naturforscher-Versammlung. — Bender. XLVII. 146. 283.
Verhandlungen des VI. Congresses der deutschen dermatolog. Gesellschaft. — Oppenheimer. XLVII. 123. 261. 406.
Verruca giovanile. — Contribuzione allo studio della. — Lupis. XLIX. 154.
Vestre-Hospital. — Bericht über das — Bergh. XLVI. 463.
Vitiligo — K. D. XLIX. 382. L. 110.
Vulva. — Diphteria of the — Cones. XLIX. 469.

Vulvitis pruriginosa. — Ueber — Heiss. XLVIII. 281.
Vulvo vaginale et ses abscès — La Glande — Dujon. XLIX. 472.
Vulvo-vaginiti delle bambine. — Casarini. L. 290.
Vulvo-vaginitis in children. — On — Storer. L. 290.

W.

Wechselströmen. — Behandlung der Hautkrankheiten mit hochgespannten — Strauss. XLVIII. 146.
Wundheilung. — Neue Methode der — Schleich. L. 315.

X.

Xanthelasma. — K. D. XLIX. 131.
Xanthelasma der Mundschleimhaut. — Dyer. L. 409.
Xanthoma. — K. D. L. 247.
Xanthoma diabeticorum. — Walker. L. 407.
Xanthoma diabeticorum. — Pentosurie und — Colombini. XLVIII. 277.
Xanthoma multiplex. — Ein neuer Fall von — Tommaso de Amicis. XLVIII. 401.
Xanthoma tuberosum multiplex diabeticum. — Fabry. XLVII. 151.
Xanthomata. — Ueber die Natur der — Pollitzer. XLVI. 113.
Xeroderma pigmentosum. — Fall von — Justus. XLVI. 130. XLVII. 310. XLVIII. 249, 253.

Z.

Zambaco. — Prix. XLVI. 160.
***Zellkerne** mit „homogener Substanz". — Kuznitzky. XLVII. 55.
Zona. — Ueber — Haslund. XLVII. 452.
Zona below the knee. — Mahon. XLVII. 452. L. 281.
Zona céphalique. — Achard und Castaigne. L. 282.
Zona ophtalmique. — Boulloche. XLVII. 452.
Zona ophthalmique. — Dumèry. L. 280.
Zona ophthalmique. — Jacquet. L. 281.
Zona. — Paralysie générale et — Danlos. XLVII. 452.
Zona au cours de la paralysie général. — Du — Dupau. L. 280.
Zona. — Les vésicules aberrantes du — Jeanselme. L. 279.
Zona et pneumonie. — Clément. L. 282.
Zona et syphilis. — Jullien. XLVII. 117.
Zoster. — Zur Aetiologie des — Hay. L. 283.
Zweigläsermethode. — Doppelglas zur Ausführung der — Gerson. XLVIII. 308.

II.

Autoren-Register.

(Die römischen Ziffern bezeichnen den Band, die arabischen die Seite.)

Abel. XLVI. 276.
Ablaire. XLVII. 455.
Abt. L. 417.
Achard. L. 282.
Adler. L. 307.
Adrian. XLVII. 163. 421. XLIX. 67.
Ahman. XLVIII. 15.
Aitken. XLVIII. 142.
Alapy. XLVII. 247.
Albers-Schönberg. XLVII. 157. XLVIII. 442.
Albertin. XLVIII. 317.
Alfieri. XLVIII. 274.
Allen. XLIX 430.
Allgeyer. XLVII. 369.
Almkvist. XLIX. 163. L. 229.
De Amicis. XLVIII. 275. 401.
D'Andrea. XLVIII. 148.
Andrejew. XLIX. 440.
D'Antona. XLVIII. 276.
Antonelli. XLVI. 295. XLVII. 463.
Apolant. XLVI. 345.
Apostoli. XLVII. 445.
Appel. XLVIII. 467.
Aquila. XLVI. 151.
Archander. XLVII. 443. XLVIII. 454.
Ardin-Delteil. XLVIII. 468.
Arnaud. XLVII. 468. XLVIII. 310.
Arnheim. L. 312.
Arning. XLVII. 423. 428. XLVIII. 454.
Arslau. XLVI. 465.
Asahara. L. 154.
Assaky. XLVII. 468.
Astrachan. XLIX. 436.
Atkinson. XLIX. 463.
Audry. XLVI. 289. XLVIII. 447. 455. L. 399.
Angagneur. XLVIII. 302.
D'Aalnay. XVII. 468.
Ayres. L. 155.

Babes. XLVI. 275.
Babon. XLVI. 314.
Baer. XLVII. 414. XLVIII. 303.
Bailey. L. 420.
Barrs. XLVIII. 462.
Ballaban. L. 409.
Ballantyne. L. 407.
Balthazard. XLVII. 445.
Balzer. XLVI. 151. XLVIII. 154.
Bandler. XLVIII. 337. XLIX. 95.
Bang. XLIX. 446.
Bangs. XLIX. 472.
Baratier. XLVI. 462.
Barbé. XLVIII. 470.
Bardeen. XLVII. 447.
Barfurth. XLIX. 460.
Barling. XLVI. 314.
Barney. L. 441.
Baron. XLVII. 451.
Barthélémy. XLVI. 466. XLVII. 112, 463, 468. L. 276.
Barthels. XLVII. 469.
Basch. XLVII. 249.
Battier. XLVIII. 317.
Baumgarten. XLVII. 318. XLIX. 440.
Beatty. L. 281, 407.
Beaudoin. XLIX. 437.
Beck. XLVII. 250, 442. XLVIII. 149. XLIX. 425.
Béclère. XLIX. 439.
Begonin. XLVI. 151. XLIX. 149.
Behaegel. L. 296.
Behrend. XLVIII. 304. L. 274.
Bellencontre. L. 285.
Benario. XLVI. 152.
Bender. XLVII. 146, 283.

Berg. XLIX. 465.
Bergh. XLVI. 463. L. 277.
Beri. XLVIII. 488.
Bernard. XLIX. 207.
Bernay. XLVIII. 310.
Bettmann. XLIX. 227.
Bewley. L. 281.
Biddle. XLVIII. 459.
Billard. XLVI. 152, 466. XLVIII. 428, 460. XLIX. 408.
Binz. XLVIII. 463. L. 405.
Bjornsson. L. 263.
Blaise. L. 399.
Blary. XLVIII. 317.
Blaschko. XLVI. 283.
Blazi. L. 147.
Bloch. XLVIII. 349. XLIX. 417. L. 297.
Blodzett. L. 419.
Blokusewski. L. 142.
Blomquist. XLVIII. 3. XLIX. 160.
Bloom. L. 428.
Blumm. L. 404.
Boeck. L. 411.
Bönniger. XLVIII. 271.
Bodenstein. XLVIII. 304.
Bogdan. XLVI. 467. XLVII. 464. XLIX. 149.
Boid. XLIX. 410.
Boirin. XLVIII. 316.
Boltz. XLVI. 152.
Bondesen. XLIX. 436.
Bordier. L. 278.
Bossard. XLVI. 315.
Bouffé. XLVII. 457, 458. XLIX. 417.
Boulengier. XLVI. 295.
Boulloche. XLVII. 452.
Boulogne. L. 427.
Bourges. XLIX. 434.
Bouveyron. XLVII. 469.
Bowen. XLIX. 432.
Bewlby. L. 310.
Bowles. L. 275.
Bramwell. XLIX. 441.
Brandis. XLVIII. 156.
Brault. L. 400.
Braunschmidt. L. 439.
Breda. XLVIII. 460.
Brewer. XLVIII. 305.
Brian. XLVIII. 149.
Bridges. XLVII. 454.
Brin. XLVIII. 318.
Brocq. XLVII. 460. XLVIII. 442. L. 273, 315, 411.
Broeckaert. XLVI. 471.
Brokaw. XLVIII. 429.
Bronardel. XLVII. 451.
Brousse. XLVIII. 468.
Bruck. XLVI. 152, 454. XLVIII. 305.
Brutzer. L. 209.
Buard. XLVIII. 455.
Buffnoir. L. 416.
Bukovsky. XLVI. 223.
Bulkley. XLVI. 81.
Bulloch. XLVIII. 459.
Bultzingslöwen. L. 272.
Buret. XLVI. 315. XLVIII. 151. L. 285.
Burger. L. 312.
Burmeister. XLVII. 343.
Bury. XLIX. 443.
Buschke. XLVII. 23, 261. XLVIII. 181.
Buxbaum. XLIX. 416.
Cabannes. XLIX. 149.
Cadiot. XLIX. 399.
Cailland. XLVIII. 454.
Calderone. XLVIII. 447.
Calmels. XLIX. 446.
Cámara. XLVIII. 437.
Campana. XLVI. 281. XLVIII. 404.
Cantrell. XLVII. 460. XLIX. 401.
Carageorgiadès. L. 159.
Carpentier. XLIX. 444.
Carriere. XLVI. 289. XLVIII. 441, 446.
Carter. XLVII. 441.
Casarini. L. 290.
Caspary. XLVII. 264.
Castaigne. L. 282.
Castel. XLVIII. 156, 274.
Cels. L. 407.
Cenas. XLVI. 288. L. 263.
Cestan. XLVI. 474.
Chalupecky. XLVIII. 431.
Chassaignac. L. 305.
Chavannaz. XLVIII. 273.
Chenal. XLVI. 315.
Chetwood. L. 296.
Cholodkowsky. XLIX. 400.
Christian. XLVIII. 468.
Claus. L. 405.
Clément. L. 282.
Coche. XLVIII. 306.
Cohn. L. 315.
Colley. XLIX. 431.
Collin. XLVI. 471.
Colombini. XLVII. 470, 471. XLVIII. 33, 229, 277, 292, 306.
Comba. XLIX. 147.
Comby. L. 271.
Cone. XLIX. 148.
Corlett. L. 425.
Coubbs. XLVI. 455.
Coues. XLIX. 469.

Coupland. XLIX. 435.
Courtade. XLVI. 296.
Crespin. L. 264.
Crocker. XLVI. 287. XLVII. 113. L. 275.
Crookshank. L. 267.
Csillag. XLVIII. 365.
Cumston. XLIX. 470.
Curzio. XLVIII. 429.
Czaplewsky. L. 263.

Dale. XLVIII. 433.
Danlos. XLVII. 452.
Darier. L. 276, 414.
Davidson. XLVIII. 284.
Debove. L. 272.
Dehio. XLVIII. 146. L. 260, 261.
le Dentu. XLVIII. 269. XLIX. 447.
Desnos. XLVIII. 307.
Destot. XLVII. 445.
Deutsch. XLVII. 254. XLIX. 463, 474. L. 402.
Dieballa. XLIX. 151.
Dieht. L. 309.
Dieulafoy. XLVIII. 470.
Dimitroff. XLIX. 446.
Doctor. XLVI. 323.
Dötsch. XLVI. 455.
Dominici. L. 423.
Doutrelepont. XLIX. 444.
Drennen. L. 430.
Dreyfus. XLVII. 445.
Drobny. XLVI. 29.
Drury. XLVII. 446.
Dubreuilh. XLVIII. 283. XLIX. 405.
Dubuc. XLVIII. 470.
Düring. XLVI. 296. L. 261.
Dujon. XLIX. 472.
Duméry. XLVII. 452. L. 280.
Dunchez. L. 282.
Dundore. XLIX. 474.
Dupau. L. 280.
Duplant. XLVIII. 471. XLIX. 451.
Durante. XLVIII. 318.
Dworetzky. XLIX. 474.
Dyer. L. 409.

Eckert. XLVIII. 313.
Edlessen. XLVIII. 453.
Ehlers. XLVII. 443. L. 262.
Ehrmann. XLVI. 455. L. 147, 422, 423.
Eisele. XLVI. 467.
Elliot. XLVI. 84. XLIX. 146.
Epstein. XLVII. 473.
Erhard. L. 401.
Etienne. XLVIII. 318.
Eudlitz. XLVI. 316. XLVII. 468.
Eysel. XLVI. 464.

Fabry. XLVII. 150, 151, 413.
Faierman. XLIX. 430.
Falk. L. 439.
Fayrer. XLVIII. 448.
Federici. XLVIII. 437.
Fehr. XLIX. 147.
Feleki. XLVI. 153. XLVII. 256.
Ferro. L. 420.
Fié. XLVIII. 307.
Fileti. XLVI. 290.
Finger. XLVI. 153, 456. L. 142.
Fisichella. XLVI. 282.
Flexner. L. 420.
Floersheim. XLVIII. 454.
Forchheimer. XLIX. 426.
Fordyce. XLVI. 115. XLVIII. 456, 460, 462, 471.
Fournier. XLVI. 316. XLVIII. 151, 155, 157, 318, 319. XLIX. 408, 439. L. 147, 274.
Fox. XLVI. 112. L. 286.
Frank. XLVII. 290. XLVIII. 450. L. 142.
Fraenkel. XLVIII. 439.
Frèche. XLVIII. 283. XLIX. 407.
Freeman. L. 274.
Freitag. XLVII. 476.
Freund. XLVII. 419.
Frey. XLVI. 317, 467.
Fricke. XLVI. 296.
Frickenhaus. L. 274.
Frisco. XLVIII. 291.
Frosch. XLIX. 434.
Frouczak XLIX. 410.
Fuchs. XLVIII. 308.
Fumagalli. XLVIII. 274.

Gaglio. XLIX. 454.
Gagnière. XLIX. 454.
Gaillard. XLVI. 292.
Galeotti. XLVI. 277.
Galliard. XLVII. 441. L. 273.
Galloway. L. 410.
Garceau. L. 156.
Gasne. XLVIII. 469.
Gassér. XLIX. 455.
Gassmann. XLIX. 171.
Gaston. L. 414.
Gay. XLVIII. 273.
Geill. XLVII. 444.
Gemy. XLVII. 476.
Gerhardt. XLVIII. 472.
Gericke. XLVIII. 142.
German. L. 440.
Gerson. XLVIII. 308.
Gerulli. XLVII. 470.
Ghon. L. 152.
Gibert. XLVI. 457.

Gielen. L. 289.
Gilchrist. XLVI. 119. XVIII. 443. XLIX. 153.
Ginestous. XLVIII. 441.
Giovanni. XLVII. 473. L. 278.
Gläser. XLVIII. 309.
Glaister. XLVI. 275.
Glanknay. XLVI. 468.
Glück. XLVII. 103, 339.
Goetz. XLVIII. 469. XLIX. 466.
Goldenberg. L. 304.
Goldfarb. XLVI. 457. XLVIII. 143. XLIX. 424.
Goldschmidt. XLVI. 285. XLVII. 442.
Gonget. XLVIII. 147, 309.
Gonin XLVI. 279.
Gordon. L. 270.
Gorgon. XLVIII. 277.
Gottheil. L. 419, 431.
Graham. L. 298.
Gram. XLVII. 444.
Greef. XLVI. 471.
Greenberg. L. 291.
Greene. L. 310.
Grindon. XLVIII. 434. L. 278.
Grön. XLVI. 457.
Gross. XLVI. 155, 472.
Grossmann. XLVI. 284.
Grosz. L. 291.
Grouven. XLVI. 399.
Grünbaum. XLIX. 473.
Guérin. L. 306.
Günzburger. L. 286.
Guggenheimer. XLIX. 449.
Guiard. XLIX. 155.
Guicciardi. XLVIII. 438.
Guiot. XLVIII. 455.
Guiteras. XLVI. 317.
Guladse. XLVI. 468.
Guttmann. L. 440.
Haan. XLVI. 459.
Haberer. XLVI. 473.
Hagner. L. 159.
Hahn. XLIX. 449.
Hallé. XLVI. 157.
Hallopeau. XLVII. 115. XLIX. 420, 447.
Hanč. XLIX. 465.
Hansen. XLIX. 430.
Hardaway. XLVIII. 430.
Harding. XLIX. 410.
Harlingen. XLVI. 110. XLVIII. 291.
Hartzell. XLVIII. 458. XLIX. 148.
Haslund. XLVI. 465. XLVII. 452. XLVIII. 205, 371.
Haushalter. XLVIII. 282.
Havas. XLVII. 387.
Havelburg. XLVI. 285.
Hay. XLVII. 473. L. 283.
Head. XLVIII. 158.
Heimann. XLVIII. 146. L. 127.
Heiss. XLVIII. 281.
Hennebert. XLVI. 471.
Hergott. XLVIII. 279.
Herlofsen. L. 266.
Hertz. XLVI. 154.
Herxheimer. XLVIII. 140.
Herz. XLVIII. 159.
Heuss. XLVII. 428. XLVIII. 272. XLIX. 404.
Highet. XLVI. 468.
Hilchenbach. XLVIII. 281.
Himmel. L. 323.
Hirsch. XLVIII. 143.
Hirschfeld. XLVIII. 319.
Hirschlaff. L. 159.
Hitschmann. L. 81.
Hochsinger. XLVI. 298. XLVIII. 408.
Hodara. XLVIII. 143. L. 261.
Hoerschelmann. XLIX. 437.
Holder. XLVIII. 451.
Holper. XLIX. 450.
Holst. XLVIII. 141.
Holt. XLVIII. 460.
Holtz. XLVII. 441.
Holzmann. XLVIII. 273.
Homen. XLVI. 55.
Hoorn. XLVII. 432. L. 259.
Horvath. XLVI. 17.
Horwitz. L. 140.
Howland. XLVIII. 310.
Huber. XLIX. 57. L. 291.
Hückel. XLIX. 156.
Hutchins. XLVIII. 271, 430.
Hutchinson. XLVIII. 433. XLIX. 423.
Hyde. L. 427.
Inouje. L. 290.
Jackson. XLVI. 87. XLVII. 449.
Jacobs. L. 444.
Jacquet. XLVI. 469. XLIX. 439. L. 281, 315, 403, 404.
Jadassohn. XLVII. 429.
Jaksch. XLIX. 400.
Jalkowski. XLVII. 457.
Jamieson. XLVIII. 294.
Janeway. L. 427.
Janni. XLIX. 433.
Jeanselme. XLVI. 287. XLVIII. 141. L. 279, 416.
Jehl. L. 416.
Jellinek. L. 299.
Jodlbaur. XLIX. 450.
Joelsohn. XLVI. 283.
Johannesen. L. 406.

Johnston. XLVI. 98. XLVIII. 440. L. 432.
Jona. XLVIII. 284.
Jordan. XLVII. 93. XLVIII. 143.
Joseph. XLVI. 177. 285. XLIX. 277.
Juliusberg. XLVI. 21. L. 359.
Jullien. XLVI. 155. XLVI. 469. XLVII. 117. XLVIII. 151.
Juponoff. L. 416.
Jurinka. XLVIII. 444.
Jusseaume. XLVIII. 310.
Justus. XLVII. 111, 389.
Kahane. XLVI. 473.
Kaposi. XLVII. 118, 442, 454. XLVIII. 276. 279. XLIX. 321.
Kaufmann. XLVIII. 464. XLIX. 297. L. 401.
Kellogg. XLVIII. 429.
Kerstan. XLVIII. 148.
Keyes. XLIX. 471.
King. XLVI. 281. XLIX. 469. L. 434
Klein. XLVI. 279. XLIX. 420.
Kleyn. XLVIII. 279.
Klotz. XLVI. 112. XLVIII. 295. XLIX. 404. XLIX. 451. L. 140.
Knox. XLVIII. 450.
Koch. XLVI. 469.
Köbner. L. 23.
Koenigsfeld. XLVIII. 153.
Koetzer. XLIX. 433.
Kohmann. L. 305.
Kolischer. XLVI. 155.
Koll. XLIX. 455.
Kollbrunner. XLVI. 470.
Kollmann. XLVII. 155.
Kopff. L. 415.
Koppenhagen. XLVI. 317.
Koschel. L. 311.
Kramer. L. 272.
Krefft. XLVIII. 309.
Kreibich. XLVII. 185. XLVIII. 163. L. 81, 209, 375.
Kromayer. XLVII. 270, 318.
Kuhn. L. 440.
Kuscher. XLIX. 401.
Kuznitzky. XLVII. 55, 433. XLVIII. 65.
Lademann. XLVIII. 298.
Laitinen. XLVIII. 299.
Lalaude. XLIX. 456.
Lambert. XLIX. 456.
Landau. L. 299.
Landwehr. XLVIII. 277.
Lang. XLVI. 300, 475. L. 306.
Lannelongue. XLVII. 446.
Lannois. L. 415.
Lanz. XLIX. 429. L. 295.
Laporte. XLVIII. 152.
Lapowski. XLIX. 472.
Larini. XLVIII. 274.
Laruelle. L. 147.
Lassar. L. 315.
Latouche. XLIX. 428.
Laurens. XLVI. 287.
Laurent. XLVI. 470.
Laverde. L. 264.
Lazear. L. 157.
Leccrile. L. 276.
Leggabb. XLVI. 155.
Legge. XLVII. 459.
Lehmann. L. 404.
Leick. XLIX. 426.
Leistikow. XLVI. 300.
Lenz. L. 298.
Leo. XLIX. 439.
Leonard. L. 277.
Leredde. XLVII. 457. L. 279. 423.
Lesser. XLVII. 423.
Lèvy. XLVII. 414. XLVIII. 438. XLIX. 429, 435.
Lewek. L. 154.
Lewin. L. 261.
Lewinberg. XLVII. 453.
Liaras. XLVIII. 441, 455.
Lichowetzer. XLIX. 465.
Lier. XLVIII. 463.
Lieven. XLVI. 301.
Limper. XLIX. 471.
Linnggreen. XLIX. 418.
Linossier. L. 273.
Llanos. XLVIII. 469.
Lobit. XLIX. 434.
Loeb. XLVIII. 290.
Loeftler. XLIX. 434.
Löwenbach. XLVIII. 71. XLIX. 29.
Löwenhardt. XLVII. 283, 285.
Londe. XLVII. 447.
Long. L. 264.
Lotzemer. L. 416.
Luithlen. XLVII. 323.
Lupis. XLIX. 154.
Lustgarten. XLVIII. 299.
Lustig. XLVI. 277.
Luzzatto. L. 274.
Lyon. XLVII. 443.
Machat. XLIX. 451.
Mackenzie. XLVI. 313. XLVIII. 449. XLIX. 462.
Maclennan. XLVII. 447.
Madelung. XLVII. 422.
Magnan. XLVI. 473.
Mahon. XLVII. 452. L. 281.
Maitland. XLVI. 287.
Majocchi. XLVI. 301.
Mandel. XLVIII. 439.

Manganotti. XLVIII. 311.
Mannino. XLVI. 317.
Manson. XLIX. 410.
Mantegazza. XLVIII. 153.
Mapes. L. 141.
Maragliano. XLVIII. 148.
Marianelli. XLVIII. 268.
Markusfeld. XLVIII. 146.
Marlio. XLIX. 417.
Marmonier. XLVI. 318, 470.
Marpmann. XLIX. 441.
Marschalko. XLVII. 394.
Martel. L. 434.
Martin. XLVIII. 300. L. 123.
Martinais. L. 297.
Massazza. XLVIII. 157.
Mauro. XLVI. 290.
Meissner. XLVII. 153.
Mejiá. L. 155.
Melle. XLVIII. 472.
Mencière. XLIX. 465.
Méneau. XLIX. 429.
Menetrier. XLIX. 434.
Menger. XLIX. 410.
Mensa, La XLVI. 290.
Mergier. XLVI. 296.
Merkens. XLVIII. 272.
Merrill. XLVIII. 436.
Merry. XLIX. 434.
Mertens. XLIX. 422.
Metzorott. XLVI. 318.
Meyer. XLVI. 470. XLVIII. 154. L. 429.
Mibelli. XLVII. 3, 321. XLIX. 402, 406.
Michiels. XLIX. 464.
Mies. XLVIII. 432.
Mihájlowitz. XLVIII. 300.
Milian. XLVIII. 281.
Miller. XLVII. 454.
Mirto. XLVIII. 144.
Mitchell. L. 287.
Mitour. XLVII. 455.
Möller. XLVIII. 149.
Moncorvo. XLVIII. 469.
Monnet. XLVI. 291.
Montgomery. XLVI. 115. XLVIII. 428. XLIX. 147. L. 429.
Moore. XLVIII. 272.
Morax. XLIX. 448.
Morel. XLIX. 451.
Morgan. XLIX. 399.
Morgenroth. XLVII. 459.
Morris. XLVI. 291. XLVII. 120. L. 282.
Morrow. XLVI. 111. XLIX. 145.
Moutard. XLVIII. 146.
Morton. L. 404.
Moster. L. 414.
Moynihan. XLIX. 440.
Mühsam. XLVIII. 300.
Müller. XLVI. 319.
Munblit. XLVIII. 315.
Munn. XLVI. 319.
Nacciarone. XLVI. 291.
Napier. XLVI. 289.
Napp. XLVI. 399.
Nasse. XLVI. 156.
Natanson. L. 203.
Naunyn. XLVIII. 301.
Nebelthau. XLVI. 297.
Neisser. XLVII. 120, 273. XLVIII. 452. XLIX. 456.
Neuberger. XLVII. 195.
Neumann. XLVI. 301. XLVIII. 323. 458. XLIX. 468. L. 148.
Newman. XLVIII. 311.
Nicolaysen. XLVIII. 301.
Nicouline. XLIX. 451.
Nielsen. XLVII. 443.
Niepel. XLVII. 458.
Niessen van. XLVIII. 315. L. 423.
Nieuwenhuis. XLVI. 163.
Nogués. XLVIII. 301. L. 148.
Norrie. XLVII. 449.
Notthafft. XLVI. 157.
Ogata. XLVI. 276.
Ogilvie. XLVI. 297, 310. L. 426.
Ohmann-Dumesnil. XLVIII. 458, 463.
Oost. L. 406.
Oppenheimer. XLVII. 123, 261, 406.
Orbaek. L. 393.
Osler, XLVIII. 447. L. 413.
Otto. L. 295.
Ottolenghi. XLVI. 320.
Oudin. L. 276.
Ousset. XLIX. 464.
Owings. L. 153, 432.
Pagenstecher. XLIX. 427.
Panas. XLVIII. 319.
Panichi. XLVIII. 453.
Parrott. XLVIII. 462.
Patel. L. 312.
Patrick. L. 441.
Patterson. XLVI. 280.
Paul. L. 286.
Pauly. XLIX. 451.
Paviot. L. 259.
Peake. XLIX. 439.
Péan. XLVIII. 273.
Pelizzari. XLVI. 287.
Peltersohn. XLVIII. 153.
Peplan. XLIX. 445.
Pergens. XLVIII. 282. XLIX. 405.

Pernet. XLVIII. 459. L. 280.
Peronnet. XLVI. 280.
Perrin. XLVII. 459. XLVIII. 436.
Peschel. L. 402.
Petersen. L. 448.
Petit. XLIX. 468.
Pettit. XLVIII. 278.
Pezzoli. L. 300. 302.
Pfeiffer. XLIX. 152.
Philipps. L. 306.
Philippson. XLVII. 474.
Philipsthal. XLIX. 463.
Piatot. XLVI. 474.
Pic. XLVI. 313.
Picandet. L. 430.
Piccardi. L. 3.
Picherin. XLVIII. 278. XLIX. 468.
Pick. XLVII. 122, 261, 406.
Picot. L. 298.
Pieraccini. XLVIII. 148.
Piéry. XLVI. 313.
Pileur, Le. XLVI. 459.
Pini. L. 421.
Pinkus. L. 37. 347.
Pitruzzella. XLVIII. 302.
Pittel. XLVIII. 270.
Pohl. XLIX. 411.
Polak. XLIX. 467.
Pollitzer. XLVI. 113.
Pontoppidan. XLVII. 450.
Popper. XLVII. 397. XLIX. 465.
Porges. L. 259.
Porter. XLIX. 151.
Posner. L. 150.
Poupart. XLIX. 464.
Powell. XLIX. 432. L. 281.
Preuss. L. 143.
Priester. XLVI. 288.
Priestley. XLVII. 455.
Prissmann. L. 404.
Proca. XLVI. 275.
Pröve. XLVI. 460.
Proksch. XLVIII. 221.
Prommageot. XLVIII. 468.
Prothon. XLVIII. 150.
Protopopow. L. 143.
Proust. L. 265.
Puiffe de Magondeau. XLVIII. 270.
Pussey. XLVIII. 456.
Pye-Smith. XLVI. 294. XLIX. 152. XLIX. 437.
Rabl. XLVIII. 284.
Radaeli. XLIX. 154
Radestock. XLIX. 457.
Raichline. XLIX. 419.
Rasch. XLVII. 15.
Rat. XLVIII. 434.
Raynaud. XLVII. 476.
Reboul. XLVIII. 268, 272.
Reed. XLVI. 277.
Reichel. XLVII. 420.
Reichmann. XLIX. 91.
Reinhardt. XLVIII. 140.
Reisner. XLVIII. 268.
Rendu. XLVI. 157.
Reynolds. XLIX. 464.
Reyvier. XLVIII. 297.
Richardson. L. 304.
Richer. XLVII. 447.
Richter. XLVI. 157. XLVIII. 435. XLIX. 142.
Riedel. XLVIII. 271.
Rieder. XLVIII. 315.
Rieny. XLIX. 438.
Rille. XLVII. 424. XLVIII. 155.
Ritter. L. 150.
Rivet. XLVII. 455. L. 286.
Rixford. XLIX. 409.
Robert. L. 289.
Robin. L. 402.
Robinson. XLVI. 293. XLVI. 313.
Rochon. XLVIII. 297.
Rombolotti. L. 408.
Róna. XLVII. 399. XLIX. 265. L. 329.
Roncali. XLVIII. 273. XLVIII. 274.
Rosenbaum. XLVIII. 448.
Rosenstadt. XLVIII. 286.
Rosenthal. XLVI. 292.
Rostowzew. XLIX. 432.
Rouffiandis. XLVIII. 445.
Roux. XLVI. 274. XLVIII. 467. L. 284.
Ruge. XLVIII. 281.
Sabattoni. XLVI. 320.
Sabouraud. XLVIII. 283.
Sabrazés. XLIX. 406. L. 265.
Sack. XLVII. 413. XLIX. 424.
Salmon. XLVI. 280.
Samways. XLVIII. 280.
Sanfelice. XLIX. 418.
Savill. XLVIII. 453.
Schäffer. XLVIII. 296.
Schaick Van. XLVI. 157.
Schall. XLVIII. 432.
Schanz. XLVIII. 294.
Schein. XLVI. 143.
Scheinkman. XLIX. 473.
Schiff. L. 296.
Schiffmacher. XLVI, 294.
Schlagenhaufer. L. 152.
Schleich. L. 315,
Schlesinger. L. 287.
Schmeltz. L. 415.
Schmidt. XLVIII. 298. XLIX. 427.
Schmieglow. XLIX. 149.

Schneider. XLVIII. 298. XLIX. 457.
Schoengarth. L. 425.
Scholtz. XLIX. 3.
Schubiger. XLVIII, 140.
Schütz. XLVI. 433. XLVII. 156.
Schuhmann. XLVI. 283.
Schulte. XLVII. 461.
Schultz. XLVI. 474.
Schuster. XLVII. 158. 425. XLVIII. 107.
Schwerin. L. 296.
Schwimmer. XLVI. 302.
Seechi. XLVIII. 283. 284. XLIX. 150, 438.
Seeligmann. XLVIII. 441.
Seijo. XLIX. 457.
Seldowitsch. XLIX. 432.
Selhorst. XLIX. 145.
Sellei. XLVII. 401.
Serebriakoff. XLVI. 465.
Shaw-Mackenzie. XLVI. 460.
Sheffield. XLIX. 401, 407.
Sheild. XLVIII. 433.
Shepherd. XLVI. 115.
Sibut. XLVI. 155, 452. XLVII. 475.
Silberstein. XLIX. 458.
Silex. XLVI. 297.
Simonelli. XLVII. 471.
Sinjawsky. XLIX. 418.
Skene. XLIX. 148.
Skladny. XLVIII. 465.
Smith. XLVI. 158. XLIX, 151, 446. L. 270.
Sobel. XLIX. 438.
Spencer. XLVI. 452.
Spiegel. XLVI. 282. XLVII. 456.
Spiegler. L. 163.
Spiller. XLVII. 461.
Sprecher. XLVI. 452. L. 265.
Srebny. XLVII. 456.
Stanziale. XLIX. 452.
Stark XLIX. 425. L. 295, 303.
Steindl. XLIX. 452.
Steiner. XLVIII. 276.
Stephan. XLVI. 282.
Stern. XLVI. 158.
Sternthal. XLVII. 268, 412.
Sticker. XLVII. 292.
Stiebel. XLVIII. 155.
Still. L. 313.
Stockmann. XLVIII. 311.
Stokes. XLVI. 119. XLVIII. 443.
Stolper. L. 313.
Stoney. XLVIII. 312.
Storer. L. 290.
Stowers. XLIX. 143.
Stravino. XLVII. 261.
Strauss. XLVII. 146, 149. XLVIII. 276. L. 303.
Stryck. XLVIII. 316.
Sturgis. XLIX. 462, 467.
Sutton. XLVI. 281.
Surdi. XLVI. 290.
Swinburne. XLIX. 470. L. 155, 294.
Szadek. L. 271.
Takvorian. L. 288.
Taneff. XLIX. 453.
Tano. XLVI. 159.
Tarassévitsch. XLVI. 460.
Tarnowsky. L. 430.
Tavernier. XLIX. 403.
Taylor. XLIX. 430. L. 151, 297, 428.
Teissier. XLVIII. 467.
Tellier. XLVIII. 156, 320.
Tenwick. L. 311.
Testi. XLVIII. 448.
Thayer. L. 157.
Thibierge. XLVI. 286. XLVII. 122. L. 279, 284. 402. 417.
Thollon. XLVIII. 445.
Thomas. XLVI. 294.
Tillaux. XLVIII. 274.
Tvermer. XLVII. 463.
Török. XLVII. 68. 203. 402.
Tommasoli. XLVI. 197, 453. L. 277.
Tondeur. XLVIII, 298.
Tonsey. XLVIII. 427.
Touton. XLVII. 123.
Trambusti. XLVI. 275.
Trautenroth. XLIX. 469.
Tribondeau. XLVIII. 436.
Triboulet. XLIX, 434.
Truffi. XLVIII. 157.
Tschlenoff. XLIX. 185.
Uhma. L. 241.
Ullmann. XLVI. 304.
Ulry. XLIX. 149.
Unna. XLIX. 428. L. 143.
Vacher. XLVIII. 465.
Vajda. XLVI. 158.
Valency. L. 264.
Valerio. XLVI. 309.
Vallon. XLVIII. 565.
Valude. XLIX. 458.
Vanghau. L. 314.
Varet. XLIX. 459.
Veiel. XLVII. 135, 271.
Velitchkoff. L. 401.
Verchère. XLVI. 295.
Vespa. XLVIII. 141.
Viannay. XLVIII. 465. L. 432.
Vignal. XLVII. 457.
Vigné. XLIX. 471.

Vollmer. XLVI. 13, 474.
Vormann. XLVIII. 466.
Vorschulze. XLVIII. 467.
Vulpian. XLVIII. 147.
Waelsch. XLIX. 249. L. 71.
Wagner. L. 260.
Wahl le. XLVIII. 465.
Walker. XLVIII. 428. L. 407.
Walter. XLVI. 153.
Walton. XLVIII. 438.
Walz. XLIX. 440.
Wandless. XLVI. 309.
Warden. XLVIII. 312.
Ware. XLVIII. 440.
Wassilewsky. XLVI. 277.
Watraszewski. XLVI. 211.
Wechselmann. XLIX. 430. L. 23.
Wedel. XLIX. 459.
Weill. XLVII. 457. XLIX. 447.
Welander. XLVI. 39, 249, 302, 429. XLIX. 107.
Wells. XLVII. 465. XLIX. 408, 419.
Wende. XLIX. 402.
Werler. XLIX. 433.
Werner. XLVI. 303. XLVII. 465.
White. XLVIII. 463. L. 417.
Whitfield. L. 282.
Whitla. XLIX. 460.
Whickham. XLVII. 441.
Widal. XLIX. 439.
Wiegmann. XLVII. 467.
Wiggin. XLVIII. 462.
Wileox. L. 304.
Willeams. L. 430.
Winfield. XLVI. 114. XLVIII. 291. XLIX. 145, 403, 431.
Winkler. XLVI. 3, 461.
Winogradow. L. 311.
Winternitz. XLVIII. 241. XLIX. 195.
Wirz. XLVIII. 295.
Witte. L. 89.
Woerner. XLVIII. 427.
Wolff. XLVI. 288. XLVII. 415, 416, 417, 418, 426. XLIX. 475.
Wolters. XLIX. 157.
Wrigth. XLVIII. 439, 452. L. 265.
Wünn. L. 303.
Young. L. 156.
Zambaco. XLVI. 461.
Zander. XLVIII. 288.
Zaroubint. XLVII. 463.
Zeissl. XLVI. 303, 461.
Zimmermann. XLVII. 467.

WELLCOME LIBRARY INSTITUTE